MEDICINA INTERNĂ

II

EDITURA MEDICALĂ

MEDICINA INTERNĂ

SUB REDACȚIA

Acad. prof. dr. N. GH. LUPU

MEDIC EMERIT, LAUREAT AL PREMIULUI DE STAT

Volumul al II-lea

TUBUL DIGESTIV. PERITONEUL

REDACTORI RESPONSABILI:

Dr. R. PĂUN, dr. E. SOLOMON, dr. E. SEROPIAN

AUTORI:

Conf. dr. A. FAUR *(Cluj)*, conf. dr. O. FODOR *(Cluj)*, prof. dr. I. GOIA *(Cluj)*, acad. prof. dr. I. HAȚIEGANU, medic emerit *(Cluj)*, dr. R. PĂUN *(București)*, dr. S. SCHIAU *(București)*, conf. dr. T. SPÎRCHEZ *(București)*, dr. S. STOICHIȚĂ *(București)*.

Scanned with OKEN Scanner

T. 735

Redactor de carte : Dr. N. Pallade
Tehnoredactor : Dittrich Emerich
Corector : Blumenfeld Marcel

Dat la cules 2.11.1955. Bun de tipar 23.04.1956. Tiraj 15.000+120. Hîrtia velină ilustrație 80 gr./m.p. Ft. 1/8—61×86. Coli editoriale 43,75. Coli tipar 50+7 planșe. A. 3750/1955. Pentru bibliotecile mari indicele de clasificare 616 1/9. Pentru bibliotecile mici 61

Tiparul executat la Combinatul Poligrafic Casa Scînteii „I. V. STALIN" — București — R.P.R.

Scanned with OKEN Scanner

TABLA DE MATERII

Capitolul I

Pag.

GURA ŞI FARINGELE 9
I Noţiuni de anatomie, fiziologie şi fiziopatologie 9
Conf. dr. A. FAUR
II Semeiologia gurii şi faringelui..... 11
Prof. dr. I. GOIA şi conf. dr. A. FAUR
A. Explorarea indirectă 11
B. Explorarea directă 12
III Bolile gurii şi faringelui 19
Conf. dr. A FAUR
A. Bolile gurii 20
Stomatitele 20
B. Bolile limbii 26
Glositele 26
C. Bolile faringelui 27
Anginele 27
D. Bolile comune gurii şi faringelui .. 33
E. Bolile glandelor salivare 34
Tulburări funcţionale 35
Sialoadenita şi sialodochita 35
Hipertrofia glandei parotide 36
Sindromul lui Mikulicz 36
Litiaza salivară 36
Tumorile glandelor salivare.... 37

Capitolul II

ESOFAGUL 38
I Noţiuni de anatomie, fiziologie şi fiziopatologie 38
Conf. dr. A. FAUR
II Semeiologia esofagului 38
Prof. dr. I. GOIA şi conf. dr. A. FAUR
A. Simptomele funcţionale 38
B. Explorarea esofagului 39
III Bolile esofagului 40
Conf. dr. A. FAUR
Esofagitele 40
Esofagitele acute 41
Esofagitele cronice 42

Pag.

Stenozele esofagiene 42
Spasmele esofagiene 44
Dilataţiile esofagului 47
Megaesofagul 47
Diverticulii esofagieni 50
Tumorile esofagului 54
Cancerul esofagian 54

Capitolul III

STOMACUL 59
Conf. dr. T. SPIRCHEZ, dr. S. STOICHIŢĂ, dr. S. SCHIAU
I Noţiuni de anatomie şi fiziologie .. 59
Anatomie 59
Fiziologie 61
II Semeiologia şi fiziopatologia stomacului 64
Interogatoriul 64
Simptomele funcţionale 66
Examenul obiectiv 74
Examenul general 74
Inspecţia 75
Palparea 75
Percuţia şi auscultaţia 76
Tubajul gastric 76
Examenul radiologic al stomacului 84
Gastroscopia 87
Electrocardiogastrograma 89
III Bolile stomacului 90
Ptoza gastrică 90
Atonia gastrică 92
Achilia şi aclorhidria 92
Gastritele 95
Gastritele acute 95
Gastrita corosivă 97
Gastritele cronice 99
Asocierea gastritei cu alte boli .. 105
Gastrita alergică 108
Boala ulceroasă 108
Tumorile benigne ale stomacului .. 139
Cancerul stomacului 140

Scanned with OKEN Scanner

	Pag.
Sarcomul gastric	152
Suferințele stomacului operat	154
Stomacul mic	156
Sindromul postprandial precoce	157
Sindromul postprandial tardiv	159
Sindromul de ansă aferentă	161
Gastrita	163
Ulcerul gastro-jejunal	164
Ulcerul gastro-duodenal restant după operație	168
Jejunita	168
Tulburări de nutriție după rezecții gastrice	169
Anemii	170
Tulburări după vagotomie	171
Cancerul bontului gastric	172
Tuberculoza stomacului	174
Sifilisul gastric	177
Linita plastică	180
Limfogranulomatoza stomacului	181
Actinomicoza gastrică	182
Prolapsul mucoasei gastrice	182
Diverticulul stomacal	184
Corpii străini	184
Volvulusul	185
Dilatația acută a stomacului	187

Capitolul IV

DUODENUL ȘI INTESTINUL	190
I Noțiuni de anatomie, fiziologie și semeiologie	190
Conf. dr. O. FODOR	
A. Duodenul	190
Anatomie	190
Fiziologie	191
Fiziopatologie	192
Semeiologie	192
Explorarea indirectă a duodenului	192
Explorarea directă a duodenului	193
B. Intestinul	194
Anatomie	194
Fiziologie	198
Semeiologia intestinului	202
Explorarea indirectă a intestinului	202
Examenul clinic	206
Mijloace complimentare de explorare	210
II Bolile duodenului, intestinului subțire și gros și rectului	219
Acad. prof. I. HAȚIEGANU	
Staza duodenală	219
Stenoza duodenală	223
Duodenitele	224
Diverticulii duodenali	227
Anomaliile duodenale	228
Periduodenita	229
Tumorile duodenului	229
Cancerul duodenal	229

	Pag
Enterita	230
Ileita terminală	234
Sindromul diareei	236
Constipația	242
Toxiinfecțiile alimentare	250
Botulismul	255
Enterocolita acută	256
Colita și enterocolita cronică	257
Colopatia muco-membranoasă	265
Colita gravă	267
Tuberculoza intestinală	271
Stenoza intestinală	277
Cancerul intestinal	279
Tumorile benigne ale intestinului	285
Polipoza intestinală	285
Apendicita	287
Apendicita acută	288
Apendicita cronică	291
Apendicita subacută	292
Diverticulii intestinali	296
Anomaliile intestinale	298
Modificări de formă ale intestinului	300
Dolicocolonul	300
Megacolonul	304
Boli mai rare ale intestinului	305
Litiaza intestinală	305
Endometrioza intestinală	306
Infarctul intestinal	306
Gangrena intestinală	308
Arterioscleroza arterei mezenterice	309
Abdomenul protuberanțial	309
Distensia acută abdominală	309
Sindromul lui Chilaiditi	309
Sindromul lui Ogilvie	310
Dispneumatoza intestinală	310
Sindromul entero-oxaluric	310
Pneumotoza chistică intestinală	310
Boli alergice intestinale	311
Enterita alergică pură	311
Ulcere intestinale	312
Ulcerul intestinului subțire	312
Ulcerul intestinului gros	312
Sifilisul intestinal	313
Sifilisul ano-rectal	314
Ocluzia intestinală	315
Ileusul mecanic	318
Ileusul dinamic	319
Rectite și recto-sigmoidite	324
Stenoza rectului și a colonului sigmoid	328
Cancerul rectului	330
Suferințele hemoroidale	330
Parazitozele intestinale	334
Dr. R. PĂUN	
Bolile produse de protozoare	334
Giardia lamblia	334
Chilomastix mesnili	336
Trichomonas hominis	336
Balantidium coli	336

Scanned with OKEN Scanner

	Pag.
Helmintiazele	337
Patogenia tulburărilor provocate de helminți	339
Simptomatologia comună a diverselor helmintiaze	340
Ascaridioza	342
Trichocefaloza	348
Oxirioza	350
Anchilostomiaza	353
Strongiloidoza	355
Trichinoza	357
Infecțiile cu cestode	359
Taenia saginata	360
Taenia solium	360
Botriocefalul	362
Hymenolepis nana	364
Echinococoza	365

Capitolul V	Pag.
PERITONEUL	368
Conf. dr. A. FAUR	
I Noțiuni de anatomie, fiziologie și fiziopatologie	368
II Bolile peritoneului	369
Peritonitele acute	369
Abcesul subfrenic	375
Peritonitele cronice	376
Peritonitele cronice netuberculoase	377
Peritonitele cronice tuberculoase	381
Sifilisul peritoneului	388
Echinococoza peritoneală	388
Tumorile peritoneului	389
Tumorile benigne ale peritoneului	389
Tumorile maligne ale peritoneului	390

Capitolul I

GURA ȘI FARINGELE

I. NOȚIUNI DE ANATOMIE, FIZIOLOGIE ȘI FIZIOPATOLOGIE

Cavitatea bucală formează partea incipientă a tubului digestiv. Ea este delimitată în jos de planșeul bucal, în sus de bolta palatină, lateral de fața internă a obrajilor, anterior de buze și posterior de istmul buco-faringian, prin care comunică cu faringele.

Gura este formată dintr-o serie de organe și țesuturi. Astfel sînt *dinții*, grupați în două arcade dentare, una superioară și alta inferioară. Arcadele dentare împart cavitatea bucală în vestibulul gurii, cuprins între buze, obraji și dinți, și cavitatea bucală propriu-zisă, delimitată de arcadele dentare, bolta palatină, planșeul gurii și istmul buco-faringian.

Pe planșeul cavității bucale se găsește *limba*, formată dintr-o porțiune anterioară, liberă și mobilă — vîrful și corpul limbii — și o porțiune posterioară, fixată de planșeul bucal, rădăcina limbii.

Întreaga cavitate bucală este căptușită de o *mucoasă* (mucoasa bucală), care spre exterior se continuă cu tegumentele feței, iar posterior cu mucoasa faringelui. Grosimea și structura acestei mucoase este deosebită în diferitele regiuni ale cavității bucale, în raport cu funcțiile ei variate. Astfel, în anumite puncte face cute, îndoituri sau arcuiri, dînd frîul buzei superioare și inferioare, care constituie pentru buze puncte fixe, ușurînd mișcările simetrice ale mușchilor; apoi plica pterigo-mandibulară și frîul limbii, care limitează, într-o anumită măsură, mișcările limbii.

Această mucoasă conține numeroase glande acinoase de tip sero-mucos, mai ales pe fața internă a obrajilor, văl și bolta palatină.

În anumite puncte ale mucoasei bucale se deschid canalele excretoare ale celor trei perechi de glande salivare: parotidele, submaxilarele și sublingualele.

Parotidele, situate îndărătul ramurii ascendente a mandibulei, își varsă secreția în cavitatea bucală prin canalul Steno, în dreptul celui de-al doilea molar superior, de o parte și de alta.

Submaxilarele, situate pe fața internă a mandibulei, își varsă secrețiile prin canalele Wharton, ale căror orificii sînt situate la nivelul unor proeminențe (caruncule sublinguale), situate de o parte și de alta a frîului lingual.

Glandele sublinguale situate în planșeul bucal, în jumătatea lui anterioară, imediat sub mucoasă, își au orificiile canalelor excretoare de o parte și alta a frîului limbii.

La nivelul limbii, mucoasa ia aspecte caracteristice. Pe dosul limbii, ea devine groasă și aderentă, prezentînd o serie de ridicături numite papile linguale. Unele situate spre baza limbii, mari, cilindrice, înconjurate de un șanț circular, în ale căror pereți sînt muguri gustativi și glande mucoase; acestea sînt papilele circumvalate, puține la număr și dispuse în formă de V (V-ul lingual). Altele, mai numeroase și mai mici, cu aspect conic, sînt dispuse în grupe mici pe dosul limbii, numite papile filiforme, fără rol gustativ. În fine,

se mai constată nişte papile cu aspect de ciupercuţe, umflate la capăt, diseminate între primele şi spre vîrful limbii, numite papile fungiforme.

Cavitatea bucală se continuă posterior cu faringele, de care este separată prin istmul buco-faringian. Acest istm este delimitat în sus, de vălul palatin, lateral, de stîlpii anteriori şi posteriori ai lojelor amigdaliene, în care sînt amigdalele, iar în jos, de limbă.

Faringele, fiind situat la încrucişarea căilor aeriene şi digestive, este un organ mixt, respirator şi digestiv, putînd fi divizat în trei segmente: faringele nazal (epifaringele), faringele bucal (mezofaringele) şi faringele laringian (hipofaringele). Anterior, faringele comunică cu cavitatea nazală, bucală şi laringiană, iar în jos se continuă, prin gura esofagului, cu esofagul. Posterior se mărgineşte cu coloana vertebrală, de care este separat prin fascia prevertebrală. Scheletul faringelui este fibro-elastic, dublat de o musculatură bine dezvoltată, mai ales pe părţile laterale, cuprinzînd două grupe musculare: grupul muşchilor constrictori şi grupul muşchilor ridicători ai faringelui.

Din faringe mai fac parte: amigdalele palatine, situate în lojele amigdaliene, amigdala faringiană situată sus, pe peretele posterior al epifaringelui, şi amigdala lingual ă, de la baza limbii. Aceste amigdale au o structură asemănătoare organelor limfatice şi sînt legate între ele prin căi limfatice, constituind ceea ce se cunoaşte sub numele de cercul limfatic Waldeyer, care, prin situaţia lui la acest punct de întîlnire a căilor aeriene şi digestive, are un mare rol în procesele de apărare ale organismului.

Faringele este căptuşit cu o mucoasă cu epiteliul stratificat pavimentos.

F u n c ţ i i l e pe care le îndeplinesc gura şi faringele sînt multiple: funcţia de masticaţie şi deglutiţie, funcţia fonaţiei, funcţia fizionomică, funcţia receptoare şi de apărare. La îndeplinirea acestor funcţii complexe iau parte numeroase ţesuturi şi organe, care alcătuiesc gura şi faringele, aparatul masticator, fonator, receptor şi de apărare a organismului. Punerea în funcţie a acestor aparate şi coordonarea acestor funcţii se fac prin intermediul sistemului nervos.

Funcţia masticatoare constă dintr-un proces mecanic de fărîmiţare a alimentelor şi dintr-un proces chimic, insalivaţia lor. Prin insalivaţie, alimentele suferă o transformare chimică — amidonul e descompus în maltoză prin ptialina salivară — precum şi o transformare fizică, alimentele devenind moi, mai uşor de divizat şi înghiţit sau uneori fiind chiar dizolvate.

Mecanismul masticaţiei este foarte complex; vederea, mirosul alimentelor şi ambianţa produc excitaţii vizuale, olfactive şi de ambianţă, care prin căile centripete corespunzătoare ajung la scoarţa cerebrală. De aici, prin legături directe, aceste excitaţii se transmit nucleilor muşchilor masticatori şi ai glandelor salivare, situaţi subcortical (bulb, protuberanţă), care, la rîndul lor, le transmit mai departe, pe cale centrifugă, efectorilor: glande salivare, muşchi masticatori, constituind faza psihică a secreţiei salivare (Pavlov). O dată cu pătrunderea alimentelor în gură se produc excitaţii ale receptorilor din limbă, mucoasa bucală, dinţi, care se transmit pe cale centripetă direct centrilor motori şi salivari din bulb şi protuberanţă. În acelaşi timp şi scoarţa, care percepe gustul plăcut sau rău al alimentelor etc., produce o intensificare a activităţii acestor centri. Se poate vedea din cele expuse, că actul normal de masticaţie este produs de „două circuite nervoase: unul superior sau cortical şi altul inferior sau subcortical“ şi „că excitaţia combinată, multilaterală, face ca actul de masticaţie să fie de calitate optimă“, că procesul complex de masticaţie este dirijat şi coordonat de centrii nervoşi superiori corticali şi subcorticali, prin reflexe condiţionate şi necondiţionate.

Funcţia fonaţiei, vorbirea, este una din cele mai complexe funcţii, în care rolul gurii, limbii şi faringelui este tot atît de important ca şi cel al laringelui, plămînului şi sinusurilor feţei. Legături directe şi o colaborare armonioasă între aceste diferite organe şi părţi ale aparatului fonator sînt absolut necesare pentru a face posibilă vorbirea. Această legătură şi armonizare n-ar fi posibilă fără rolul coordonator al scoarţei cerebrale.

Scanned with OKEN Scanner

Funcţia receptoare şi de apărare. Gura, fiind una din părţile organismului cele mai expuse factorilor mediului înconjurător, are mai multe şi mai vaste cîmpuri de receptori decît pielea. Numai prin acest rol de suprafaţă receptoare importantă, se explică inervaţia impresionant de bogată a dinţilor şi mucoasei bucale. În afară de receptorii gustativi (papilele gustative), sînt mulţi alţi receptori ca: baroceptori, mai ales în dinţi, limbă şi bolta palatină, proprioceptori (în scheletul şi muşchii aparatului masticator), termoceptori (rece, cald), chemoceptori. Aceşti receptori semnalează gradul pregătirii alimentelor, consistenţa, forma şi deplasarea bolului alimentar.

Prin aceste vaste cîmpuri receptoare, centrii nervoşi superiori sînt informaţi de schimburile survenite în cavitatea bucală şi reglează în acelaşi timp diferitele funcţii prin reflexe condiţionate şi necondiţionate.

De asemenea, bogăţia de cîmpuri receptoare din cavitatea bucală vorbeşte „despre multilateralitatea legăturilor acestei regiuni cu sistemul nervos central, cu organismul întreg sau cu regiuni separate ale lui, explicînd interrelaţiile permanente fiziologice şi fiziopatologice dintre ele". „Sistemul dento-maxilar posedă un aparat de recepţie capabil să transforme starea de reacţie a întregului organism" (M. A. Fedorov).

Excitarea electrică a pulpei dentare produce pe cale reflexă modificări ale funcţiilor secretorii şi motorii gastrice. Masticarea alimentelor dure şi în bucăţi mari provoacă, pe cale reflexă, o creştere a tonusului gastric, iar deglutiţia declanşează imediat relaxarea pereţilor gastrici. Absenţa dinţilor scade intensitatea acestor reflexe, iar proteza dentară o restabileşte. Invers, diferite boli gastro-intestinale (paraziţi intestinali, gastrite etc.) produc modificări în secreţia salivară (hipersalivaţie) sau uneori modificări ale gustului şi chiar afte (Evdokimov).

Factori psihici, emoţii etc. produc modificări ale secreţiei salivare şi ale deglutiţiei (spasme faringiene şi esofagiene). Leziuni ale sistemului nervos central cauzează modificări trofice (ulceraţii) ale mucoasei bucale şi ale tractului digestiv (Pavlov, Speranski).

O deosebită importanţă au conexiunile condiţionate interoceptive şi exteroceptive în decursul proceselor patologice. Astfel, s-a arătat că se pot produce tulburări în activitatea glandelor digestive şi crea stări patologice cronice de tipul nevrozelor, acţionînd asupra părţii condiţionate a actului reflex complex (Bîkov).

Din toate acestea se poate trage concluzia că gura şi faringele, prin această mare suprafaţă receptoare, constituie „o importantă zonă reflexogenă pentru cele mai diferite reacţii, mai ales în interiorul aparatului digestiv, dar şi în afara lui". Interpretarea anumitor stări patologice în lumina acestei concepţii nerviste este astăzi posibilă (de exemplu, existenţa unor tulburări de salivaţie fără substrat organic).

II. SEMEIOLOGIA GURII ŞI FARINGELUI

Simptomele afecţiunilor buco-faringiene sînt numeroase şi de o importanţă uneori covîrşitoare pentru diagnosticul, nu numai al bolilor gurii şi ale faringelui, ci deseori şi pentru cel al bolilor altor aparate. Studiul semeiologiei bolilor gurii şi ale faringelui trebuie făcut metodic, sistematic: în primul rînd se procedează la explorarea indirectă, apoi la explorarea directă sau examenul obiectiv.

A. EXPLORAREA INDIRECTĂ

Explorarea indirectă se face prin interogatoriu. Cu ocazia interogatoriului se pot obţine date importante în ceea ce priveşte etio-patogenia afecţiunilor gurii şi faringelui, precum şi a simptomelor subiective, prin care se manifestă aceste boli.

Scanned with OKEN Scanner

În etiologia afecţiunilor gurii şi ale faringelui se întîlnesc mai frecvent agenţi microbieni, apoi factori mecanici, termici şi chimici. Unele tulburări ale secreţiei salivare, ale deglutiţiei, masticaţiei sau gustului pot fi cauzate însă şi de factori psihici sau factori ai mediului înconjurător, prin intermediul scoarţei cerebrale, după cum au arătat lucrările lui Pavlov şi ale şcolii sale. O serie de boli infecţioase acute sau cronice dau în cursul evoluţiei lor simptome caracteristice sau chiar patognomonice în cavitatea bucală, dintre care se pot aminti: scarlatina, difteria, variola, pojarul, sifilisul şi tuberculoza.

Unele substanţe chimice produc leziuni ale mucoasei bucale şi faringiene. Dintre acestea, mai importante sînt: substanţele corozive — acizi şi baze — mai ales acidul acetic şi soda caustică; apoi mercurul, bismutul, plumbul şi fosforul. De asemenea, în cursul unor boli de nutriţie (diabetul zaharat), al unor boli carenţiale (scorbut, pelagră) sau al unor boli ale aparatului hematopoetic (leucemii, agranulocitoză, sindrome hemoragipare), se constată leziuni caracteristice în cavitatea bucală şi faringiană.

Simptome funcţionale. Afecţiunile gurii şi faringelui se manifestă prin dureri, senzaţie de arsură, modificări ale gustului, tulburări ale salivaţiei, tulburări de deglutiţie.

Durerile pot fi spontane sau provocate de alimentaţie, de intensitate mică, surde sau dureri mari pulsatile sau sub formă de înţepătură cu iradieri înspre urechi. Cînd este interesat în procesul patologic şi faringele, apar dureri şi tulburări de deglutiţie.

Modificările gustului se traduc prin gust neplăcut sau prin diminuarea pînă la dispariţie a senzaţiei de gust. În unele leziuni nervoase centrale sau în boli psihice se constată pervertiri ale gustului.

Tulburările de salivaţie se manifestă, fie printr-o creştere a cantităţii de salivă, fie printr-o diminuare, pînă la suprimarea ei.

Cînd saliva devine mai abundentă este vorba de ptialism, care uneori este atît de exagerat (pînă la 12 litri în 24 de ore), încît saliva nu mai poate fi reţinută, ci curge continuu din gură. Această tulburare se numeşte sialoree. Cînd salivaţia este diminuată sau chiar suprimată, se vorbeşte de xerostomie sau asialee.

Ptialismul survine în stomatite, erupţia dinţilor, nevralgia trigemenului, afecţiuni bulbare, stenoza esofagiană, afecţiuni gastrice, parazitoze intestinale etc. Sialoreea se produce în unele stomatite toxice (mercurială, saturnină), afecţiuni neurologice (tabes, paralizie pseudobulbară, encefalită epidemică, turbare), în graviditate sau după administrare de pilocarpină.

Xerostomia sau asialeea survine în deshidratările mari ale organismului, în bolile infecţioase acute, în intoxicaţii cu beladonă etc. Cercetările lui Pavlov au arătat că la baza secreţiei salivare stă un mecanism reflex. Astfel, cei mai variaţi excitanţi, acţionînd asupra intero- şi exteroceptorilor, pot să producă tulburări în secreţia salivară. În lumina acestei învăţături putem explica tulburările secreţiei salivare prin factori pur psihici, fără nici o leziune organică, sau prin leziuni la distanţă, ca ulcer gastric, parazitoze intestinale etc.

B. EXPLORAREA DIRECTĂ

Examenul obiectiv al gurii şi faringelui se fac prin inspecţie, palpare şi uneori este completat cu examenul bacteriologic, bioptic şi radiologic.

Explorarea trebuie efectuată sistematic: se face întîi examenul extern al feţei şi buzelor, apoi examenul intern — vestibulul, cavitatea bucală propriu-zisă şi faringele—invitînd bolnavul să deschidă larg gura. Pentru a putea examina partea posterioară a cavităţii bucale şi faringele, se apasă limba cu o spatulă. De asemenea, cu ajutorul spatulei se inspectează mai bine gingiile, dinţii şi faţa internă a obrajilor. După inspecţie, uneori este nevoie şi de palpare. Examinînd pe rînd buzele, gura, limba, dinţii şi faringele se pot constata modificări patologice de o importanţă covîrşitoare.

Scanned with OKEN Scanner

Buzele. La examenul buzelor se vor avea în vedere volumul, culoarea şi eventualele erupţii sau ulceraţii observate la nivelul lor.

Volumul buzelor poate fi mărit: buze groase la acromegali, limfatici şi idioţi.

Culoarea buzelor dă uneori indicaţii preţioase pentru diagnostic. Culoarea vineţie, cianotică, a buzelor se constată în insuficienţa circulatorie, în asfixie, în tulburările circulatorii pe vena cavă superioară (tumori mediastinale, mediastinite); culoarea palidă, în anemii.

Fuliginozităţile sînt cruste brune-negricioase, aderente de marginea liberă a buzelor, care sînt de obicei, în aceste cazuri, uscate şi crăpate. Ele survin în boli grave, ca febra tifoidă, tifosul exantematic, pneumonii, peritonită etc., mai ales dacă se neglijează igiena gurii.

Erupţii. Erupţia labială cea mai des întîlnită este herpesul (vezi volumul I, Semeiologia generală).

Ulceraţii. Zăbăluţa se caracterizează prin apariţia în colţul buzelor a unor mici pustule care, plesnind, denudează dermul şi determină crăpături profunde şi dureroase, asemănîndu-se mult cu impetigo. Ea survine ca manifestare a unor carenţe (Fe, vitamină B_2) şi poate avea uneori ca etiologie o infecţie streptococică *(Streptococcus plicatilis)*.

Sifilisul în forma sa primară — şancrul sifilitic — se localizează uneori pe buze. El se prezintă sub forma unei ulceraţii mici, roşii, rotundă sau ovalară, avînd margini conturate net şi uşor proeminente, dure, cartilaginoase şi împrejmuite de o zonă hiperemică, roşie. În acelaşi timp ganglionul satelit (submaxilar sau suprahioidian) este mărit, dar nedureros.

Cicatrice. În sifilisul ereditar se constată uneori în colţul buzelor nişte cicatrice liniare sau nişte încreţituri profunde aşezate în formă de rozetă.

Mirosul gurii şi al aerului expirat. Terminînd cu examenul buzelor, bolnavul este invitat să deschidă gura. Cu această ocazie se va putea uneori constata că gura sau aerul expirat au un miros particular, caracteristic pentru unele boli.

Astfel, în bolile febrile aerul expirat are un miros fad, dezagreabil. Un miros putrid, penibil se observă în cancerul limbii, stomatita gangrenoasă, noma, supuraţiile bronhopulmonare şi cariile dentare. Se poate constata miros fecaloid în ileus, aldehidic la alcoolici, amoniacal în uremie, de mere putrede (acetonă) în diabetul zaharat cu acidoză, în stările de inaniţie şi în vărsăturile incoercibile cu acetonemie, miros de scatol şi indol în insuficienţa hepatică gravă, miros fad, dulceag în angina diftерică.

Limba. Invitînd bolnavul să scoată limba din gură, se va putea constata că bolnavii gravi, fără puteri, în cursul bolilor infecto-contagioase grave, ca febra tifoidă, tifosul exantematic etc., sau nu o pot scoate, sau, dacă totuşi o scot, limba este animată de tremurături. Tremurături ale limbii se mai constată în: intoxicaţii cronice cu alcool sau mercur, paralizie generală şi scleroză în plăci. Imposibilitatea de a scoate limba sau devierile limbii în timp ce ea este scoasă din gură, se găsesc în afecţiuni neurologice: paralizia nervului hipoglos, paralizia pseudobulbară, hemoragii, ramoliţie şi tumori cerebrale.

Volumul limbii poate fi mărit — macroglosie — putînd atinge dimensiuni atît de mari, încît, neîncăpînd în gură, ea atîrnă parţial afară; în acest caz, pe marginea ei apar imprimate urmele dinţilor. Limba poate fi micşorată — atrofia limbii. Macroglosia se întîlneşte în acromegalie, mixedem, limfangiomul şi tumorile limbii, iar atrofia limbii în afecţiuni bulbare, tabes, paralizie generală şi paralizia nervului hipoglos.

Aspectul şi culoarea limbii. În împrejurări normale limba este moale, umedă, roz-palidă, avînd un aspect granulat, catifelat. Spre rădăcina limbii se distinge V-ul lingual, deschis anterior şi format din papilele gustative. În împrejurări fiziologice limba îşi menţine permanent umezeala şi coloritul roz caracteristic, datorită faptului

că în timpul masticaţiei alimentele solide execută în mod mecanic un adevărat raclaj al limbii, curăţindu-i suprafaţa de stratul epitelial, care se descuamează neîncetat. Cu toate acestea, în partea posterioară limba poate avea un colorit albicios, chiar şi la oamenii sănătoşi, datorită unui strat subţire format din celule epiteliale descuamate, cărora li se mai adaugă leucocite, ciuperci. Ele acoperă limba, aderînd uşor la suprafaţa ei.

În stări patologice, aspectul şi coloritul limbii se schimbă mult, devenind uneori caracteristice sau patognomonice pentru diferite afecţiuni şi trădînd în acelaşi timp starea în care se află bolnavul.

În bolile febrile şi insuficienţa hepatică, descuamarea celulelor epiteliale fiind foarte pronunţată, iar raclajul din cauza regimului lactat hidric fiind neînsemnat, limba rămîne acoperită de un strat cremos, albicios-gălbui, uneori de o grosime considerabilă, pierzîndu-şi în acelaşi timp umiditatea. În aceste cazuri se vorbeşte de limbă saburală sau limbă încărcată. În tulburările gastrice se întîlneşte o limbă saburală, care însă ar trăda mai mult o insuficienţă hepatică. De fapt, valoarea acestui simptom este foarte redusă, deoarece aspectul limbii se schimbă în foarte multe boli. În acelaşi timp, aspectul limbii depinde în largă măsură şi de starea în care se află gura şi faringele. Afecţiunile buco-faringiene ca: gingivita, caria dentară, pioreea alveolară, amigdalita modifică de obicei aspectul normal al limbii. În cazuri patologice, limba devine uscată sau prăjită, ceea ce se poate constata, atît prin palpare, cît şi prin inspecţie.

Uscăciunea limbii survine la indivizii care, din cauza unor afecţiuni nazale (polipi, vegetaţii adenoide) sînt siliţi să respire prin gură; apoi, în bolile care deshidratează organismul (diabet zaharat şi insipid, diaree profuze, stenoză pilorică, peritonite acute etc.). În febra tifoidă şi în alte boli febrile, limba prezintă un aspect foarte caracteristic: suprafaţa dorsală e încărcată, de culoare alburie, iar marginile şi vîrful —în urma frecării de arcadele dentare — îşi menţin culoarea roşie. Alteori, în febra tifoidă, pneumonie şi în general în stările infecţioase grave, suprafaţa dorsală a limbii e acoperită de un strat gros şi uscat, de culoare brună-negricioasă, făcînd-o asemănătoare cu *limba de papagal*.

Limba scrotală se caracterizează prin numeroase şanţuri, mai mult sau mai puţin profunde, brăzdînd-o în lung şi în lat şi dînd suprafeţei limbii un aspect ce imită neoriu nervura unei frunze (limba foliacee), alteori dispoziţia circumvoluţiilor cerebrale sau desenul scrotal. Limba scrotală poate fi o anomalie congenitală sau se poate întîlni în ahilia gastrică, anemia pernicioasă.

Dacă se asociază şi cu alte simptome, ca malformaţia dinţilor şi a buzelor, ea pledează pentru un sifilis congenital.

Limba geografică se caracterizează prin prezenţa unor placarde, insule de culoare roşie, reprezentînd părţile descuamate, limitate de un depozit alburiu, care acoperă porţiunile rămase nedescuamate ale limbii, realizînd astfel nişte figuri policiclice ce imită o hartă geografică.

Mărgăritărelul se caracterizează, într-o fază iniţială, printr-o coloraţie roşie-violacee a mucoasei bucale şi linguale, iar după 2—4 zile prin apariţia, ici-colo, pe mucoasa bucală, a unor puncte mici albe, care se măresc din ce în ce, contopindu-se în cele din urmă într-un strat cremos, ce acoperă toată mucoasa bucală (stomatita smîntînoasă). Survine la copii atrepsici sau la adulţi debilitaţi şi este cauzată de o ciupercă, *Oidium albicans*.

Leucoplazia limbii se traduce prin prezenţa unor plăci rotunde, ovalare sau triunghiulare, albe-sidefii, cu marginile ridicate sau deprimate, cu suprafaţa uşor granulată sau netedă, lucioasă, localizate de predilecţie pe faţa dorsală a limbii, dar şi pe faţa internă a obrajilor, mai ales la colţul buzelor. Etiologia nu este elucidată. A fost incriminat sifilisul, dar poate surveni şi la suflătorii de sticlă, la cei cu carii dentare, la tabagici, prin iritaţii mecanice repetate.

Scanned with OKEN Scanner

Limba neagră piloasă. Limba pare acoperită cu peri negri, încîlciți și înclinați „întocmai ca un lan de grîu culcat după o furtună", datorită hipertrofiei exagerate și hiperkeratozei papilelor filiforme. Etiologia nu este cunoscută, iar din punct de vedere patologic nu are nici o semnificație.

În anemiile grave, limba este *palidă*, dar în unele anemii limba ia aspecte caracteristice. Astfel, în anemia megaloblastică și în anemia feriprivă „esențială" (Schulten), limba devine *roșie*, lucioasă și netedă din cauza atrofiei papilelor. Se constată concomitent dureri și arsuri în limbă, gură și faringe.

Escare și ulcerații. Escarele limbii sînt produse de substanțe corozive: acizi (clorhidric, azotic, sulfuric, acetic) și baze (hidroxid de sodiu). Pe limbă putem constata ulcerații traumatice cauzate de dinți cariați, proteză dentară sau mușcături în cursul acceselor de epilepsie. De asemenea, se întîlnesc ulcerații ale frîului limbii produse de dinții incisivi în timpul chintelor de tuse convulsivă.

Ulcerații la nivelul limbii se mai pot întîlni în diferite afecțiuni ale gurii, ca stomatită aftoasă, ulcero-membranoasă, herpetică, sau în sifilis și tuberculoză.

Ulcerații sifilitice pot surveni în toate perioadele acestei boli. Șancrul sifilitic se traduce printr-o ulcerație, care are aceleași caractere ca și ale șancrului buzelor. Sifilisul secundar se prezintă sub formă de plăci mucoase, ulcerate, multiple, superficiale, serpiginoase, avînd o culoare opalină. În perioada terțiară, sifilisul limbii se prezintă, fie sub formă de gome sifilitice ulcerate, ulcerațiile avînd forma rotundă, marginile tăiate abrupt, fundul zdrențuit, de culoare gălbuie sau aurie, secretînd adesea un lichid puriform, dar nedureroase, fie sub forma unei îngroșări considerabile a limbii, care e brăzdată în același timp de șanțuri longitudinale și transversale.

Ulcerațiile tuberculoase ale limbii survin în tuberculoza pulmonară avansată și în tuberculoza laringiană; sînt alungite, cu marginile festonate, neregulate și atone. Fundul lor e accidentat și acoperit de o masă cazeoasă. O particularitate caracteristică a acestor ulcerații este durerea vie pe care o provoacă. Adenopatia regională lipsește de obicei.

Ulcerațiile neoplazice au aspect crateriform, marginile rigide, îngroșate și neregulate, iar fondul este auriu, murdar, sîngerează foarte ușor; sînt foarte dureroase, dînd tulburări de masticație și de deglutiție. Gura exală un miros fetid, iar ganglionii regionali sînt totdeauna măriți, foarte duri, dar nedureroși.

Examenul suprafeței interne a obrajilor. Modificările patologice care se constată aci pot fi uneori primitive; alteori sînt numai un epifenomen, făcînd parte din cortegiul simptomatic al unor boli generale acute sau cronice. Coloritul mucoasei este în mod normal roz. În cazuri patologice, culoarea și aspectul ei pot fi esențial modificate. Astfel, în stomatite mucoasa prezintă o culoare roșie intensă, fiind în același timp tumefiată, edematiată, și bolnavul simte în gură o uscăciune.

Stomatitele pot fi primitive, datorită unor cauze locale, sau secundare în diferite boli, ca: boli infecțioase (scarlatină, rujeolă, variolă etc.) sau boli de ficat, intoxicații exogene sau endogene.

În perioada de invazie a rujeolei apar deseori, pe mucoasa obrajilor sau în șanțul gingivo-labial, în dreptul molarilor inferiori, pe un fond roșu, un grup de pete albe, albe-albăstrui, de mărimea unui bob de griș, cunoscute sub numele de semnul lui Filatov-Koplik. Durează 2—3 zile și premerg cu 2—3 zile erupțiile cutanate, avînd astfel o valoare semeiologică considerabilă. Multe dintre febrele eruptive pot prezenta erupții pe mucoasa bucală (enantem), asemănîndu-se cu cele de pe tegumente, ca de exemplu în variolă, varicelă etc.

Hemoragii pe mucoasa bucală pot apărea izolat sau concomitent cu cele cutanate în bolile și sindromele hemoragipare (scorbut, hemogenie, hemofilie, leucemie acută, insuficiență hepatică mare etc.).

Plăci pigmentare, sub forma unor pete mici, brune, de aspectul ardeziei, cu o uşoară nuanţă violacee, apar pe mucoasa bucală în boala lui Addison.

Ulceraţii pe mucoasa obrajilor apar în urma traumatismelor cauzate de dinţi sau sînt mai ales de ordin infecţios. Astfel, în stomatita aftoasă se constată nişte ulceraţii dureroase superficiale, rotunde-ovalare, acoperite cu un depozit opalin; în stomatita ulceroasă şi ulcero-membranoasă se produc ulceraţii neregulate, acoperite de o masă gălbuie-aurie şi înconjurate de o zonă roşie.

Noma este o stomatită gangrenoasă cu punctul de plecare la nivelul orificiului canalului lui Steno, unde începe cu o flictenă, care se ulcerează repede, iar în jur se produce o congestie puternică. Ulceraţia se acoperă de o masă necrotică, putridă, cenuşie-negricoasă şi are tendinţă rapidă la extindere în suprafaţă şi profunzime, mergînd pînă la perforaţia obrazului. Survine mai ales la copiii debilitaţi prin boli infecţioase grave şi este cauzată de o asociaţie microbiană fuzo-spirilară.

Gingiile. Culoarea normală a gingiilor este roz, în anemii palidă, iar în stomatite roşie. Inflamaţia gingiilor se numeşte gingivită. Ea se întîlneşte aproape în toate stomatitele, dar poate fi şi solitară, luînd aspecte caracteristice pentru anumite afecţiuni. Dintre acestea, se pot aminti gingivitele mercurială, bismutică, saturnină, scorbutică şi diabetică.

Gingivita mercurială survine în urma unei intoxicaţii profesionale sau este de natură medicamentoasă şi se caracterizează printr-o tumefacţie a gingiilor şi apariţia unei dungi cenuşii pe marginea liberă a gingiilor, însoţită de o hipersalivaţie. În formele grave se extinde la toată mucoasa bucală, pe care apar ulceraţii multiple, iar dinţii încep să cadă.

Gingivita bismutică este determinată de sărurile bismutice insolubile, care se elimină prin salivă şi produc în regiunea gingivo-dentară o infiltraţie a mucoasei tradusă printr-o dungă gingivală cenuşie cu o nuanţă albăstruie.

Gingivita saturnină survine în urma intoxicaţiilor cu plumb şi se manifestă printr-o dungă cenuşie, albăstruie sau negricioasă ocupînd marginea liberă a gingiilor.

Gingivita scorbutică este o manifestare precoce, constantă şi foarte caracteristică pentru această avitaminoză. Gingiile tumefiate şi considerabil edematiate prezintă numeroase echimoze, putînd chiar să se exulcereze şi să gangreneze. Este important să se ştie că la scorbuticii fără dinţi leziunile gingivale lipsesc. Gingivite necrotice, hemoragice, gingii tumefiate se observă şi în leucemiile acute.

Gingivita diabetică constituie un simptom precoce şi frecvent în diabetul zaharat. Gingiile sînt roşii, tumefiate şi sîngerează uşor, iar dinţii cad în curînd în urma unei osteoperiostite alveolo-dentare.

Dinţii. La examinarea dinţilor e recomandabil să se folosească o spatulă. Se vor avea în vedere anomaliile de implantaţie, de volum şi conformaţie, apoi culoarea şi leziunile lor.

Anomaliile în implantaţia dinţilor pot fi: dinţi în ante- sau retroversie, sau inclinaţii sau implantaţii vicioase, diastema dinţilor incisivi. Implantaţia vicioasă a dinţilor este, de obicei, expresia unor tulburări în dezvoltarea maxilarelor, dar ea poate constitui şi un simptom minor al sifilisului congenital. Anomaliile în volumul şi forma dinţilor au de asemenea uneori importanţă semeiologică. Se consideră patologici dinţii prea mari (macrodonţie) sau prea mici (microdonţie). Dinţii mici, crenelaţi, în formă de şurubelniţă, implantaţi oblic, convergent par a surveni în sifilisul congenital.

Dinţii incisivi superiori centrali, scalariformi, cu striaţii transversale şi longitudinale, cu marginea liberă excavată, în forma de semilună, „dinţii Hutchinson", sînt caracteristici pentru sifilisul congenital. Împreună cu surditatea de origine labirintică şi keratita interstiţială formează „triada simptomatică a lui Hutchinson".

Afecţiuni dentare. Caria dentară este o distrofie caracterizată prin distrucţia substanţelor compacte (smalţului şi dentinei). În faza iniţială se manifestă printr-o pată

gălbuie, punctiformă, localizată pe feţele triturante (ocluzinale), proximale sau distale ale dinţilor. Cu timpul ea se măreşte şi devine brună, iar regiunea erodată se umple cu resturi alimentare. Acestea oferă un mediu excelent pentru microbii patogeni, ducînd la formarea unui focar infecţios, sursă a unor afecţiuni grave ca reumatismul, glomerulonefrita etc.

O altă distrofie dentară este *paradentoza*, caracterizată prin atrofie alveolară urmată de căderea dinţilor.

Pioreea alveolară (paradentita) este caracterizată printr-o inflamaţie osteo-periostică alveolo-dentară, care duce la atrofia alveolelor, gingiilor şi căderea dinţilor.

Granulomul radicular apare cu deosebită predilecţie la dinţii plombaţi şi nu este altceva decît un focar inflamator cronic, închistat, care ia naştere în jurul orificiului apical, constituind aspectul cel mai tipic al infecţiei de focar. Diagnosticul se face radiologic (radiografii) şi după manifestările patologice cauzate de el.

Planşeul bucal se inspectează invitînd bolnavul să ridice limba. Aici se poate constata astfel prezenţa unei tumorete chistice salivare. În angina lui Ludwig, planşeul bucal prezintă o infiltraţie flegmonoasă acută, dură, foarte dureroasă, cu edem şi tumefierea pielii şi ţesuturilor gîtului, fenomene generale grave septice.

Bolta palatină are o conformaţie ogivală în rahitism. Se pot constata anomalii congenitale, ca: dehiscenţa bolţii palatine numită gură de lup, cînd gura comunică direct cu fosele nazale. Cerul gurii poate prezenta perforaţii date de abcese şi mai ales de gome sifilitice.

Vălul palatin şi lueta. În caz de paralizie (diftерică), acestea sînt atone, flasce şi imobile, iar vocea este nazonată şi lichidele regurgitează prin nas în timpul deglutiţiei. Survine ca o complicaţie tardivă în difterie, dar se mai poate întîlni şi în sindromul bulbo-protuberanţial, cauzat de tumori, encefalită, meningită bacilară. Lueta este animată de pulsaţii şi se decolorează ritmic, sincron cu bătăile inimii în insuficienţa aortică.

Faringele. Prin situaţia sa la răscrucea căilor aeriene şi digestive, precum şi din cauza abundenţei sale în ţesut limfatic, bogat vascularizat, faringele reprezintă o poartă de intrare şi de fixare pentru o serie de microbi patogeni. Infecţia acestei regiuni se manifestă prin inflamaţia faringelui şi amigdalelor, în cursul căreia se produce senzaţia de strîmtare a gîtului. Ea este numită *angină* (angere = a strîmta). Microbii patogeni, cuibăriţi în faringe, pot invada uneori întreg organismul, producînd în mod secundar leziuni viscerale. Anginele sînt frecvente la copii şi adolescenţi, iar peste 30 de ani, mai rare.

Din punct de vedere subiectiv, anginele se manifestă prin disfagie (durere la deglutiţie), în unele cazuri modificarea vocii, senzaţie de uscăciune în gură sau, dimpotrivă, hipersalivaţie.

Anginele sînt însoţite şi de fenomene de ordin general, ca: febră, cefalee şi o stare generală proastă. După aspectul anatomo-clinic, anginele se împart în roşii şi albe. Dintre acestea, cele mai importante sînt:

Angina eritematoasă (simplă) sau cataralâ, caracterizată printr-o uşoară tumefiere a amigdalelor şi o roşeaţă difuză a istmului gîtului, amigdalelor, vălului palatin şi luetei poate fi primară, de sine stătătoare, sau secundară, ca un epifenomen în cortegiul simptomatic al unor boli generale, ca: gripă, rujeolă, scarlatină. În scarlatină ea ia un aspect caracteristic: în faza iniţială a scarlatinei apare o roşeaţă intensă, purpurie, localizată la stîlpi, amigdale, luetă şi porţiunea inferioară a vălului palatin; roşeaţa nu este difuză ca în angina simplă, ci se delimitează net, aproape liniar, de mucoasa relativ palidă a palatului dur. Concomitent limba este albă, încărcată, „gîtul roşu, limba albă".

Angina pultacee (foliculară, criptică) începe sub forma de anginâ eritematoasă, dar în scurtă vreme apar pe amigdale nişte puncte albe, mici, cremoase, de dimensiunea unei gămălii de ac, formate din exsudat, care astupă orificiile criptelor amigdaliene. Difteria

Nr. 188606

Scanned with OKEN Scanner

abortivă şi scarlatina în perioada iniţială se pot manifesta sub forma unei angine pultacee banale; de aceea, pentru stabilirea naturii acestei angine este recomandabil să se facă în toate cazurile examinări bacteriologice repetate.

Angina flegmonoasă constituie de cele mai multe ori o complicaţie gravă a unei angine criptice. Se caracterizează prin dureri foarte violente în gît, cu iradieri spre urechi, cu caracter pulsatil, cu trismus şi disfagie, febră, insomnie şi o stare de neliniște.

Inspecţia fundului gîtului se face cu greu, din cauza trismusului. Amigdala, vălul palatin şi stîlpul anterior, de partea bolnavă, sînt tumefiate, edematiate, considerabil mărite de volum şi hiperemiate. Palpînd cu degetul, se va constata aproape totdeauna o fluctuenţă. Ganglionii submaxilari sînt măriţi şi dureroşi.

Angine ulceroase. Trebuie amintită angina ulceroasă tifică (Duguet), care apare în săptămîna a doua a febrei tifoide şi e caracterizată printr-o ulceraţie superficială, ovalară, cu marginile roşii şi fundul cenuşiu, localizată pe stîlpii anteriori. În frotiul din secreţia ulceraţiei se găseşte adeseori bacilul lui Eberth-Gaffky.

În scarlatină se constată uneori o anginǎ ulceroasă, tradusă prin ulceraţii ovalare, cu un fond necrotic de culoare cenuşie.

Angine pseudomembranoase. Prototipul acestui grup de angine este angina diftericǎ.

Angina diftericǎ începe lent, cu o senzaţie de oboseală, disfagie, paloare şi febră moderată, oscilînd între 38 şi 38,5°. Gîtul este la început roşu, apoi apare pe una din amigdale un văl hialin. După 24 de ore, vălul se transformă într-o pseudomembrană opalină sau alburie-cenuşie, care se îngroaşă din ce în ce mai mult şi se extinde la stîlpi, amigdala opusă şi luetă, care este învelită ca un deget într-o mănuşă. Pseudomembrana este aderentă de mucoasă şi nu se poate dezlipi decît cu greutate, lăsînd mucoasa sîngerîndă, pentru ca după cîteva ore membrana să se refacă.

Angine pseudo-membranoase, cu aspect similar, se constată în infecţiile cu streptococi (scarlatină), stafilococi sau pneumococi, precum şi în sifilisul primar şi secundar. Asemănarea între angina pseudomembranoasă diftericǎ şi scarlatinoasă este uneori atît de mare, încît numai prin examen bacteriologic reuşim să le diferenţiem.

Angine ulcero-membranoase. Între acestea trebuie amintită în primul loc angina ulcero-membranoasă Plaut Vincent, caracterizată prin prezenţa unor pseudomembrane alburii pe una din amigdale. Pseudomembrana poate fi uşor dezlipită, mucoasa e roşie, edematiată şi sîngerează uşor. După 3—4 zile apar pe amigdale şi stîlpi una sau mai multe ulceraţii rotunde, uşor ridicate şi abrupte. În contrast cu această leziune locală atît de impresionantă, starea generală este relativ bună: oboseală uşoară, febră moderată sau afebrilitate. Afecţiunea este cauzată de o asociaţie de bacili fuziformi şi spirochete.

Anginele necrotice-gangrenoase sînt cauzate de cele mai multe ori de streptococi (scarlatină). Punctul de plecare al necrozei este de obicei pe amigdale, de unde se propagă în adîncime şi suprafaţă, dînd ulceraţii întinse, adînci, acoperite de o masă necrotică brună-cenuşie.

Angine necrotice se mai întîlnesc în leucemiile acute şi în agranulocitoză.

În febra ganglionară (angina monocitară) sau boala lui Filatov-Pfeiffer, angina se poate prezenta sub forma unei angine catarale, difteroide sau ulceroase. Afară de anginǎ se constată o poliadenopatie, splenomegalie, febră moderată şi un tablou sanguin caracterizat printr-o mononucleoză considerabilă, pînă la 80—96% mononucleare.

Angine cronice. Unele angine, după o fază acută, devin cronice, iar altele evoluează de la început cronic şi numai din cînd în cînd — în mod trecător — prezintă episoade acute. În anginele cronice, amigdalele sînt hipertrofiate, iar pe suprafaţa lor — în unele cazuri — se găsesc puncte alburii, corespunzînd orificiilor criptelor amigdaliene umplute de dopuri cazeoase.

abortivă şi scarlatina în perioada iniţială se pot manifesta sub forma unei angine pultacee banale; de aceea, pentru stabilirea naturii acestei angine este recomandabil să se facă în toate cazurile examinări bacteriologice repetate.

Angina flegmonoasă constituie de cele mai multe ori o complicaţie gravă a unei angine criptice. Se caracterizează prin dureri foarte violente în gît, cu iradieri spre urechi, cu caracter pulsatil, cu trismus şi disfagie, febră, insomnie şi o stare de nelinişte.

Inspecţia fundului gîtului se face cu greu, din cauza trismusului. Amigdala, vălul palatin şi stîlpul anterior, de partea bolnavă, sînt tumefiate, edematiate, considerabil mărite de volum şi hiperemiate. Palpînd cu degetul, se va constata aproape totdeauna o fluctuenţă. Ganglionii submaxilari sînt măriţi şi dureroşi.

Angine ulceroase. Trebuie amintită angina ulceroasă tifică (Duguet), care apare în săptămîna a doua a febrei tifoide şi e caracterizată printr-o ulceraţie superficială, ovalară, cu marginile roşii şi fundul cenuşiu, localizată pe stîlpii anteriori. În frotiul din secreţia ulceraţiei se găseşte adeseori bacilul lui Eberth-Gaffky.

În scarlatină se constată uneori o angină ulceroasă, tradusă prin ulceraţii ovalare, cu un fond necrotic de culoare cenuşie.

Angine pseudomembranoase. Prototipul acestui grup de angine este angina difterică.

Angina difterică începe lent, cu o senzaţie de oboseală, disfagie, paloare şi febră moderată, oscilînd între 38 şi 38,5°. Gîtul este la început roşu, apoi apare pe una din amigdale un văl hialin. După 24 de ore, vălul se transformă într-o pseudomembrană opalină sau alburie-cenuşie, care se îngroaşă din ce în ce mai mult şi se extinde la stîlpi, amigdala opusă şi luetă, care este învelită ca un deget într-o mănuşă. Pseudomembrana este aderentă de mucoasă şi nu se poate dezlipi decît cu greutate, lăsînd mucoasa sîngerîndă, pentru ca după cîteva ore membrana să se refacă.

Angine pseudo-membranoase, cu aspect similar, se constată în infecţiile cu streptococi (scarlatină), stafilococi sau pneumococi, precum şi în sifilisul primar şi secundar. Asemănarea între angina pseudomembranoasă difterică şi scarlatinoasă este uneori atît de mare, încît numai prin examen bacteriologic reuşim să le diferenţiem.

Angine ulcero-membranoase. Între acestea trebuie amintită în primul loc angina ulcero-membranoasă Plaut Vincent, caracterizată prin prezenţa unor pseudomembrane alburii pe una din amigdale. Pseudomembrana poate fi uşor dezlipită, mucoasa e roşie, edematiată şi sîngerează uşor. După 3—4 zile apar pe amigdale şi stîlpi una sau mai multe ulceraţii rotunde, uşor ridicate şi abrupte. În contrast cu această leziune locală atît de impresionantă, starea generală este relativ bună: oboseală uşoară, febră moderată sau afebrilitate. Afecţiunea este cauzată de o asociaţie de bacili fuziformi şi spirochete.

Anginele necrotice-gangrenoase sînt cauzate de cele mai multe ori de streptococi (scarlatină). Punctul de plecare al necrozei este de obicei pe amigdale, de unde se propagă în adîncime şi suprafaţă, dînd ulceraţii întinse, adînci, acoperite de o masă necrotică brună-cenuşie.

Angine necrotice se mai întîlnesc în leucemiile acute şi în agranulocitoză.

În febra ganglionară (angina monocitară) sau boala lui Filatov-Pfeiffer, angina se poate prezenta sub forma unei angine catarale, difteroide sau ulceroase. Afară de angină se constată o poliadenopatie, splenomegalie, febră moderată şi un tablou sanguin caracterizat printr-o mononucleoză considerabilă, pînă la 80—96% mononucleare.

Angine cronice. Unele angine, după o fază acută, devin cronice, iar altele evoluează de la început cronic şi numai din cînd în cînd — în mod trecător — prezintă episoade acute. În anginele cronice, amigdalele sînt hipertrofiate, iar pe suprafaţa lor — în unele cazuri — se găsesc puncte alburii, corespunzînd orificiilor criptelor amigdaliene umplute de dopuri cazeoase.

Uneori amigdalele, chiar dacă nu sînt mărite şi nu apar inflamate, pot ascunde în interiorul lor focare inflamatorii latente, cronice, închistate, constituind infecţii de focar, care local pot fi asimptomatice, dar pot da la distanţă, în diferite organe, leziuni inflamatorii, ca: reumatism acut şi cronic, nefrite etc.

III. BOLILE GURII ŞI FARINGELUI

Consideraţii generale. Gura, prin situaţia ei anatomică şi prin însuşi rolul ei fiziologic, favorizează pătrunderea şi acţiunea directă asupra organismului a diferiţilor factori patogeni ai mediului înconjurător: infecţii şi intoxicaţii, corpi străini, frig şi umezeală.

Într-adevăr, gura are cea mai bogată şi mai variată floră microbiană. Cu toate acestea, infecţiile de origine bucală nu sînt relativ atît de frecvente, fiindcă în determinarea unei stări de sănătate sau de boală are deosebită importanţă şi terenul, organismul sau mai bine zis modul de a reacţiona, de a se apăra şi adapta al organismului. Acesta, la rîndul lui este determinat de mai mulţi factori, dintre care sistemul nervos este cel mai important. S-a văzut la capitolul noţiunilor de fiziopatologie şi fiziologie rolul important al gurii şi faringelui în procesele fiziologice şi patologice, după cum au arătat lucrările lui Pavlov şi ale şcolii sale. „Cavitatea bucală este punctul de plecare al unor reflexe condiţionate şi necondiţionate, care au rol important în procesul digestiei“ (Miasnikov). Cu siguranţă că ea are un rol şi în procesele de apărare ale organismului faţă de infecţii, punînd în funcţie mecanisme de apărare generale şi locale. Printre acestea din urmă un rol important are sistemul limfatic, fiindcă numai aşa se poate explica puternica lui dezvoltare (cercul limfatic al lui Waldeyer), la locul celei mai importante porţi de infecţie a organismului — la răscrucea căilor aeriene şi digestive.

Din relaţiile care se stabilesc între mediu, micro- şi macroorganism rezultă starea de sănătate sau de boală. În mod normal se presupune că există un echilibru între flora microbiană bucală şi mijloacele de apărare ale organismului. În stare patologică acest echilibru este rupt, fie prin factori ai mediului ambiant (frig, umezeală, condiţii neigienice de viaţă etc.), fie prin scăderea forţelor de apărare ale organismului (surmenaj psihic şi fizic, tulburări de metabolism, stări carenţiale etc.), fie pe ambele căi. Numai aşa se poate explica faptul că aceeaşi floră microbiană este, cînd patogenă, cînd saprofită.

În ceea ce priveşte mecanismele acestei apărări şi adaptări a organismului, explicaţiile au fost variate în decursul timpului şi determinate de concepţiile ce au dominat în patologie: la început, apărare celulară, apoi celulo-umorală, iar astăzi se consideră că rolul reglator îl are sistemul nervos central, fără a se subaprecia importanţa celorlalţi factori.

Din acţiunea microorganismului şi reacţia de apărare a organismului rezultă adeseori un „compromis biologic“, între micro- şi macroorganism, un fel de adaptare a organismului, ducînd la ceea ce se numeşte astăzi în patologie „infecţia de focar“, care de cele mai multe ori este localizată în cavitatea bucală şi faringe, de unde poate produce fenomene generale grave sau îmbolnăvirea unor organe situate la distanţă: boli reumatismale, renale, septicemii etc.

Pe de altă parte, cavitatea bucală şi faringele sînt deseori sediile de manifestare cele mai evidente şi uneori de început ale unor infecţii generale, boli sanguine şi leziuni organice dînd indicaţii preţioase, în ceea ce priveşte diagnosticul şi prognosticul.

Din cele expuse pînă aici rezultă că cunoaşterea bolilor gurii şi faringelui este de o egală importanţă pentru stomatolog, oto-rino-laringolog şi internist, dar mai ales reiese că patologia gurii şi faringelui nu mai trebuie privită prin prisma îngustă a concepţiei patologiei celulare localiste, ci prin cea a concepţiei nerviste, care consideră organismul ca un tot în permanente relaţii cu mediul ambiant.

Scanned with OKEN Scanner

Procesele morbide care se constată în gură şi faringe sînt marile procese patologice, care se întîlnesc în general şi la alte organe şi aparate, adică: tulburări funcţionale, procese inflamatorii, hiperplazice, neoplazice şi tulburări metabolico-distrofice.

Cele mai frecvent întîlnite în practica medicală sînt procesele inflamatorii. Deşi procesul patologic nu interesează de obicei exclusiv una sau alta din formaţiunile gurii şi faringelui, totuşi, prin faptul că manifestările patologice pot fi mai evidente sau predominante la unul din aceste organe şi mai ales urmărind un scop didactic, vom trata pe rînd bolile gurii, limbii, faringelui şi glandelor salivare.

A. BOLILE GURII

STOMATITELE

Stomatitele sînt procese inflamatorii ale întregii mucoase bucale.

Simptomatologie. Simptomatologia clinică a stomatitelor se compune din semne locale şi generale.

Simptomele locale constau din semne subiective, ca: dureri spontane, dureri accentuate sau provocate de alimentaţie, jenă în vorbire, masticaţie sau deglutiţie, tulburări de gust (gust amar), tulburări de salivaţie: hipersalivaţie în unele cazuri, xerostomie sau asialie, răsuflare fetidă, în altele, precum şi din simptome obiective reprezentate prin leziuni mai mult sau mai puţin extinse şi profunde ale mucoasei bucale, de ordin congestiv (hiperemie), exsudativ (edeme), ulceros sau gangrenos, însoţite de o adenopatie regională (submaxilară).

Simptomele generale sînt cele ale oricărei infecţii sau intoxicaţii: astenie, febră, albuminurie, tulburări digestive, anemie şi slăbire.

Fenomenele generale sînt inexistente sau foarte atenuate în formele uşoare, dar pot fi de o mare gravitate în formele întinse şi grave. Din această simptomatologie clinică se compune sindromul stomatitei, care în general se poate uşor diagnostica. Pentru precizarea etio-patogeniei şi a leziunilor care stau la baza acestui sindrom, precum şi a formelor clinice, a evoluţiei, prognosticului şi tratamentului stomatitelor, este necesar să se facă de cele mai multe ori şi examenul bacteriologic al secreţiei bucale, un examen general complet, examenul radiologic şi uneori şi biopsic.

Complicaţii. Stomatitele, grefîndu-se de cele mai multe ori pe un teren debilitat, produc adeseori complicaţii locale, la distanţă, sau generale, mai ales în infecţiile grave cu anaerobi şi streptococi. Prin propagare directă pe canalele excretoare ale glandelor salivare se produce inflamaţia acestora (parotidite); pe căile limfatice şi sanguine, iau naştere adenoflegmoane, flegmoane ale planşeului bucal, flebite, septicemii, bronhopneumonii, nefrite, iar pe cale digestivă, gastro-enterocolite grave.

Anatomie patologică. Leziunile anatomice în stomatite pot fi:

— de ordin congestiv, caracterizate prin hiperemie;

— exsudative, cînd pe lîngă fenomenele congestive se găsesc leziuni degenerative ale epiteliului şi procese exsudative, care duc la formarea de false membrane, care aderă de mucoasă;

— ulcerative, cînd la procesele de mai sus se suprapun leziuni distructive, de necroză, care pot interesa nu numai mucoasa, ci şi straturile mai profunde şi, în fine,

— leziuni gangrenoase, cînd domină procesele de necroză în masă a ţesuturilor, mergînd pînă la perforarea obrajilor.

O stomatită se poate opri la unul sau altul din aceste stadii sau poate trece succesiv prin toate aceste faze, de la forma eritematoasă, pînă la forma cea mai gravă—gangrenoasă.

Scanned with OKEN Scanner

Etio-patogenie. Astăzi se ştie că în producerea stomatitelor au rol mai mulţi factori: în primul rînd *infecţia*, prin exaltarea virulenţei florei microbiene locale banale, sau infecţii pe cale exogenă, prin contagiune cu microbii patogeni virulenţi sau, în fine, pe cale endogenă-sanguină, cum se observă în bolile infecţioase. În stomatite, din cauza abundenţei diferiţilor microbi, oaspeţi obişnuiţi ai cavităţii bucale, germenele patogen este în general foarte greu de identificat; de aceea se presupune o infecţie polimicrobiană. Totuşi, cînd o stomatită este cauzată de germeni patogeni, care în mod obişnuit nu se găsesc în gură şi faringe şi a căror evidenţiere este posibilă, se vorbeşte de stomatite specifice (tifică, tuberculoasă, sifilitică, micotică etc.).

În afară de infecţii, un rol important în stomatite îl au *toxicele*: fie substanţe chimice introduse din afară, exotoxice, ca: substanţele corozive (acizi şi baze), apoi Bi, Hg, P, Pb; fie substanţe endotoxice, în insuficienţa renală, hepatică, diabet şi avitaminoze.

Faptul că în stomatite se constată de obicei flora microbiană locală banală, formată din germeni nepatogeni şi invers, frecvenţa mare a germenilor patogeni (pneumococ, stafilococ, streptococ, anaerobi, fuziformi, spirili etc.) fără manifestări patologice, arată că în etiopatogenia stomatitelor intervin şi alţi factori, în afară de infecţii şi intoxicaţii. Factori ai mediului extern: frig, umezeală, condiţii neigienice de viaţă etc. şi factori ai mediului intern: deficienţa aparatelor de apărare a organismului prin surmenaj psihic şi fizic, stări carenţiale, boli de nutriţie, boli alergice, igiena bucală şi dantura defectuoasă etc., sînt tot atîţia factori de o mare importanţă în etiologia stomatitelor. Iată de ce apariţia unei stomatite grave, fie primitivă, fie secundară, este importantă, nu numai din punctul de vedere al diagnosticului, ci mai ales al prognosticului şi tratamentului.

Din cele relatate reiese că etiologia stomatitelor este complexă şi de cele mai multe ori se înlănţuie o serie de cauze, care trebuie căutate şi cunoscute pentru a aplica o profilaxie şi terapie adecvată, iar în ceea ce priveşte patogenia, rolul sistemelor de apărare dirijate de sistemul nervos trebuie de asemenea cunoscut.

Forme clinice. Încercarea de a face o clasificare a stomatitelor întîmpină mari dificultăţi. O clasificare anatomică se izbeşte de impedimentul că o stomatită, azi eritematoasă, mîine poate deveni ulceroasă, iar apoi gangrenoasă. Clasificarea etiologică este aproape imposibilă, din cauza etiologiei complexe. În cele ce urmează, conduşi de criterii anatomo-clinice şi etiologice, se vor descrie formele de stomatite mai frecvent întîlnite în practica medicală.

1. *STOMATITELE DE ORIGINE INFECŢIOASĂ*

În aceste stomatite, cauza principală este o infecţie, fie cu microbii locali banali, constituind grupa stomatitelor prin infecţii banale; fie cu microbi patogeni introduşi prin contagiune din afară, şi care în mod normal nu se găsesc în gură şi faringe, formînd grupa stomatitelor prin infecţii specifice.

a) Stomatitele infecţioase banale

Se prezintă sub mai multe forme anatomo-clinice.

Stomatita catarală sau eritematoasă este inflamaţia difuză cea mai uşoară a mucoasei bucale. Simptomele clinice sînt atenuate şi mai mult locale, traduse prin senzaţie de uscăciune a gurii, salivaţie diminuată, respiraţie fetidă, uşoară jenă bucală, mucoasa bucală la început roşie, hiperemică şi uşor tumefiată, apoi de multe ori acoperită pe alocurea de un depozit albicios format din mucus gros şi aderent (stomatita eritemato-pultacee), care se detaşează uşor fără a produce ulceraţii sau sîngerări ale mucoasei.

Este cauzată de flora bucală obişnuită şi survine mai ales fiind favorizată de leziuni dentare (carii, tartru), de factori chimici, substanţe iritante (nicotină, lichide calde, alcool)

Scanned with OKEN Scanner

sau de stări infecţioase generale (rujeolă, febră tifoidă, pneumonii etc.) şi, în fine, de o lipsă de igienă bucală.

Evoluţia ei este benignă şi de scurtă durată, vindecîndu-se în cîteva zile (forma acută), dacă nu există o cauză iritantă locală care să o întreţină şi să o ducă la cronicizare. Ea poate fi numai faza de început a celorlalte forme.

Stomatita ulceroasă sau ulcero-membranoasă debutează cu senzaţie de căldură şi uscăciune a gurii; mucoasa bucală devine roşie, începînd la nivelul gingiilor şi întinzîndu-se apoi la restul mucoasei bucale. De la început apar, mai ales la nivelul gingiilor, nişte vezicule-pustule, care se ulcerează rapid, fără tendinţă prea mare de a pătrunde în ţesuturile profunde şi limitîndu-se mai mult la mucoasă. Ulceraţiile au marginile neregulate şi tumefiate, iar fundul acoperit de un exudat cenuşiu, cu tendinţă la sîngerare la cea mai mică atingere. Mucoasa din jurul ulceraţiei este roşie şi congestionată, fără a prezenta edem şi nici induraţii. Ganglionii submaxilari sînt măriţi şi dureroşi, masticaţia e împiedicată din cauza durerilor, există hipersalivaţie, iar răsuflarea are o fetiditate pronunţată. Ulceraţiile pot interesa şi faringele, amigdalele, dar se pot limita numai la cavitatea bucală.

Simptomele generale se caracterizează printr-o stare generală destul de proastă, febră uşoară, oboseală şi tulburări digestive.

Evoluţia este în general acută şi benignă, boala vindecîndu-se în una—trei săptămîni şi dînd numai rareori complicaţii generale sau locale (septicemii, bronho-pneumonii, pleurezii etc.) care modifică prognosticul. Evoluţia spre cronicitate este rară.

În etiologia acestor stomatite se incriminează în majoritatea cazurilor o infecţie asociată fuzo-spirilară, favorizată de o serie de factori ca: erupţia dinţilor, teren luetic, tuberculos etc.

Stomatitele ulceroase mai pot surveni în scorbut, boli sanguine (vezi mai jos).

Stomatita gangrenoasă sau noma poate fi stadiul de agravare al celorlalte stomatite. Leziunea iniţială începe de obicei pe mucoasa bucală la nivelul buzelor, sub forma unui infiltrat ca o placă, de culoare roşie-violacee, pe care apar rapid flictene necrotice, ce se ulcerează şi confluează, ducînd la o ulceraţie mare şi profundă a tuturor ţesuturilor feţei, producînd o distrucţie mutilantă a acesteia prin eliminarea părţilor necrotice. Marginile ulceraţiei sînt neregulate, formate din flictene şi ţesuturi mortificate, de culoare cenuşie-murdară, prin care procesul gangrenos tinde să se extindă mereu la ţesuturile vecine. Mirosul gurii este extrem de fetid, salivaţia abundentă şi masticaţia dureroasă.

Simptomele generale sînt foarte grave: febră mare 39-40°, stare generală alterată, sudori profuze, faţă palidă, apărînd adeseori complicaţii grave ca: gangrenă pulmonară, bronhopneumonie, diaree, fenomene septice.

Evoluţia este extrem de gravă, în faza finală apărînd fenomene cerebrale, o stare de prostraţie sau de agitaţie şi, în lipsa unui tratament cu antibiotice, sfîrşitul este de cele mai multe ori mortal. În cazurile vindecate, rămîn mutilări mari ale feţei.

În etiologia acestei afecţiuni grave este invocată o infecţie polimicrobiană cu streptococi, stafilococi, spirochete, anaerobi şi fuziformi, grefată pe un teren debilitat prin boli infecto-contagioase (febră tifoidă, scarlatină, rujeolă etc.), de nutriţie sau carenţiale (diabet, avitaminoze). Astăzi această boală se observă foarte rar, iar terapia modernă, mai ales cu antibiotice, vindecă cele mai multe cazuri.

b) Stomatitele infecţioase specifice

Aceste stomatite sînt cauzate de anumiţi agenţi patogeni, care în mod obişnuit nu se află în cavitatea bucală şi care sînt aduşi prin contagiune dinafară sau pe cale sanguină, în cursul unor boli infecţioase. Deci aceste stomatite sînt, fie primitive, de sine stătătoare,

Scanned with OKEN Scanner

fie de însoţire, în cursul diferitelor boli infecţioase (scarlatină, rujeolă, erizipel etc.). Aici vom trata numai despre primele, celelalte fiind descrise în cadrul bolilor respective.

Stomatita aftoasă. Se manifestă prin apariţia unor leziuni pe mucoasa bucală, care trec prin fazele de maculă-papulă-veziculă-pustulă. Veziculele se rup şi lasă loc unor ulceraţii rotunde-ovalare, superficiale, înconjurate de o zonă congestivă, iar fundul este acoperit de o falsă membrană aderentă.

Se prezintă sub două forme clinice: o formă uşoară, cu leziuni localizate în cavitatea bucală, şi alta gravă, cu fenomene generale şi o erupţie generalizată pe mucoase şi tegumente, febră înaltă, stare generală rea, tulburări digestive. Evoluează în 1—2 săptămîni, avînd în general un prognostic bun.

Stomatita aftoasă pare a fi o boală specifică infecţioasă, cauzată de un virus filtrabil. Apare mai ales la copii, dar şi la adulţi, pe un teren diabetic sau anemiat. Cercetările din ultimul timp pun la îndoială identitatea dintre stomatita aftoasă a omului şi febra aftoasă a bovideelor, fiindcă nu s-a reuşit transmiterea prin inoculări de la bovidee la om, şi invers.

Mărgăritărelul este o stomatită cauzată de o ciupercă, avînd o simptomatologie caracteristică, manifestată în faza iniţială printr-o culoare roşie-violacee a mucoasei bucale, iar într-o a doua fază, după 2—3 zile, prin apariţia pe mucoasă a unor puncte mici albe care, mărindu-se treptat, confluează într-un strat alb cremos, ce acoperă obrajii, limba şi buzele (stomatita smîntînoasă). Depozitele de ciupercă sînt aderente de părţile subiacente şi uneori dau necroze superficiale ale mucoasei sau, în cazurile neglijate, necroze profunde, infecţia putînd trece asupra faringelui şi laringelui şi să dea chiar mediastinite mortale sau septicemii. La început simptomele subiective lipsesc, dar mai tîrziu apar dureri şi senzaţii de arsură.

La copii se însoţeşte deseori de tulburări digestive (diaree, vărsături). Afecţiunea este cauzată de o infecţie specifică cu ciuperca *Oidium albicans*, favorizată de acidificarea salivei şi de boli grave, care duc la debilitarea şi caşectizarea organismului. Mai frecvent survine la copii, alimentaţia bogată în zahăr constituind un bun mediu nutritiv pentru această ciupercă.

Din aceste date etio-patogenice rezultă şi conduita profilactico-curativă: combaterea acestor stări, alcalinizarea salivei, spălături alcaline sau iodate şi mai ales badijonări cu glicerină boraxată, faţă de care ciuperca este foarte sensibilă.

Evoluţia este uşoară, cînd terenul pe care se grefează nu este prea debilitat, sau gravă, cînd organismul este foarte debilitat (copii atrepsici, adulţi cu stări de caşexie).

Stomatita herpetică survine foarte rar, are un caracter recidivant şi este însoţită de herpesul buzelor. Deseori leziunile au tendinţă la extindere spre faringe şi se însoţesc de simptome generale: febră, frisoane, cefalee, iar ganglionii locali sînt măriţi şi dureroşi. Evoluează benign, vindecîndu-se în 5—6 zile. Stomatitele sifilitice şi tuberculoase vor fi tratate la capitolul bolilor comune gurii şi faringelui.

2. *STOMATITELE TOXICE*

Sînt cauzate de substanţe toxice exogene, ca: Hg, Pb, Bi, P întrebuinţate unele în scop terapeutic, altele pătrunse în organism, în cadrul diferitelor profesii (boli profesionale), apoi substanţe corozive — acizi şi baze — introduse accidental sau în scop de sinucidere.

Stomatita mercurială survine în urma tratamentului cu săruri de mercur sau ca o boală profesională, mai ales la indivizii cu o dantură proastă şi cu igiena bucală neglijată. Simptomatologia clinică este variată, în raport cu intensitatea intoxicaţiei. În formele uşoare se reduce la o simplă gingivită, tradusă printr-o dungă cenuşie pe marginea

gingiilor şi tumefierea lor. În formele grave leziunile prind şi restul mucoasei bucale, care se tumefiază, devine roşie, apoi apar multiple ulceraţii, întinse şi profunde, ganglionii măriţi şi dureroşi, masticaţia şi deglutiţia dureroase, hipersalivaţie, gust metalic în gură, dinţii se clatină şi încep să cadă. Starea generală devine gravă, diaree, insomnie, anorexie cu semne de intoxicaţie generală, putînd duce la moarte prin hemoragii sau prin anemie progresivă.

Stomatita bismutică este de origine terapeutică şi este determinată de sărurile de bismut insolubile, care se elimină prin salivă. Obişnuit se prezintă sub forma unei gingivite localizate la incisivii inferiori, caracterizată printr-o inflamaţie şi printr-o dungă cenuşie-albăstruie în şanţul gingivo-dentar. Evoluţia este benignă şi durează cîteva zile.

Stomatita saturnină survine la cei care lucrează cu plumb. În cadrul simptomatologiei generale a intoxicaţiei cu Pb (anemie, tulburări digestive etc.), apare şi stomatita, care obişnuit se reduce la o gingivită cu o dungă cenuşie-albăstruie, pe marginea gingiei (lizereul lui Burton).

Stomatitele prin substanţe chimice corozive, acizi şi baze, produc leziuni de intensitate diferită, în raport cu concentraţia substanţei şi durata acţiunii sale, de la o inflamaţie simplă, pînă la escare şi ulceraţii extinse.

3. *STOMATITELE PRIN TOXICE ENDOGENE ŞI STĂRI CARENŢIALE*

În producerea acestor stomatite colaborează mai mulţi factori: endotoxici — prin insuficienţa unor organe, carenţiali şi, în fine, flora microbiană bucală. Leziunile bucale apar ca fenomene de însoţire în cadrul tabloului clinic al afecţiunilor respective. Astfel sînt:

Stomatita uremică, tradusă prin leziuni eritemato-pultacee sau ulceroase, sîngerînde, gură uscată, răsuflare fetidă, cu miros amoniacal.

Stomatita diabetică, relativ destul de frecventă la diabetici, traducîndu-se printr-o roşeaţă vie a mucoasei bucale şi mai ales prin prezenţa unei periostite alveolo-dentare, care duce la căderea dinţilor.

Stomatita scorbutică se manifestă în formele uşoare ale scorbutului printr-o simplă gingivită, iar în formele mai accentuate, prin ulceraţii sîngerînde ale mucoasei bucale, mai ales pe gingii, pete purpurice, dureri la masticaţie, răsuflare fetidă, uneori cădere a dinţilor şi adenopatie submaxilară.

Stomatita pelagroasă se caracterizează printr-o roşeaţă a mucoasei bucale, mucoasa subţiată, lucioasă, hemoragii gingivale.

★

Diagnosticul stomatitelor este în general uşor, datorită posibilităţilor de examinare şi explorare directă a gurii şi a simptomelor caracteristice cu care evoluează. Se va evita greşeala de a se stabili numai diagnosticul clinic şi se va recurge şi la examinări complementare de laborator, în special bacteriologic, mai ales în formele suspecte, pentru a nu confunda o stomatită simplă cu o difterie, scarlatină etc. Într-o primă etapă se va stabili diagnosticul de stomatită din simptomatologia clinică, apoi se va căuta care este natura leziunilor ce stau la baza acestui sindrom (tulburări funcţionale ale secreţiei salivare sau leziuni anatomice şi felul acestor leziuni). În etapa următoare se va urmări stabilirea etiopatogeniei stomatitei, printr-o anamneză conştiincioasă şi un examen local şi general amănunţit al bolnavului, completat cu examinările de laborator (mai ales bacteriologice).

În fine, diagnosticul trebuie să mai cuprindă şi forma anatomo-clinică a stomatitei. Avînd un asemenea diagnostic complet, se poate stabili prognosticul şi tratamentul stomatitelor.

Scanned with OKEN Scanner

Prognosticul stomatitelor este în general bun, iar în cazul cînd este grav el nu se datoreşte atît leziunilor locale, cît mai ales stării generale şi terenului pe care se grefează o stomatită. Astfel, în stomatitele care survin pe un organism extrem de debilitat, caşectizat prin tulburări de metabolism, boli carenţiale sau infecţioase grave, prognosticul este în general grav.

Tratamentul în linii generale este igieno-dietetic, etio-patogenic şi simptomatic.

Tratamentul igieno-dietetic: în stomatitele cu stare febrilă, repaus la pat tot timpul febrei, regim de lichide şi pireuri (ceai, supe, făinoase, sucuri de fructe, legume etc.), fără condimente. În indicarea regimului alimentar trebuie să se ţină seama şi de etio-patogenia stomatitelor. Astfel, în mărgăritărel se evită o alimentaţie bogată în zahăr, fiindcă acesta constituie un mediu foarte bun pentru ciupercă; în diabet se va da regimul pentru diabet, în stomatita aftoasă laptele va fi evitat. Se va avea grijă de evacuarea regulată a intestinului, iar în caz de constipaţie se vor administra laxative sau purgative.

Tratamentul etio-patogenic. Tratamentul antiinfecţios local şi general va fi în raport cu forma clinică şi etiologia stomatitei. În stomatitele catarale banale: îngrijire atentă a cavităţii bucale cu ceai de muşeţel, badijonări sau pensulări cu substanţe uşor antiseptice (albastru de metilen soluţie 1%, glicerină boraxată 10%, apă boricată 2—3%, sau soluţie de sulfat de zinc 0,5%, glicerină fenicată 1 : 10, sau un amestec de: Tra. myrrhae, Tra. rathaniae, Tra. gallarum în părţi egale). În stomatitele ulceroase şi gangrenoase cu fenomene generale grave, tratamentul local arătat mai sus nu este de obicei suficient, ci trebuie să se recurgă şi la un tratament antiinfecţios local şi general mai energic. Local se fac atingeri cu nitrat de argint 10% sau soluţie de albastru de metilen, sau aplicări de sulfamide şi antibiotice, ori de neosalvarsan. Pe lîngă tratamentul local, sulfamidele, antibioticele (penicilina, streptomicina), neosalvarsanul şi bismutul sînt indicate în asociaţiile fuzo-spirilare din stomatitele ulceroase. În stomatita gangrenoasă, pe lîngă acest tratament energic, se mai aplică şi un tratament etiologic specific: injecţii de ser antigangrenos.

— În stomatitele toxice şi medicamentoase trebuie să se facă înlăturarea toxicului, scoaterea din mediul respectiv de lucru sau aplicarea de mijloace de protecţie, în stomatitele toxice profesionale.

— Se vor corecta deficienţele organice, tulburările de metabolism şi stările carenţiale: tratamentul diabetului, insuficienţei hepatice, hipo- şi avitaminozelor prin doze mari de vitamină (PP, A, C).

— Se va trata dantura, atunci cînd starea generală şi locală o permite (tartru, carii, rădăcini, pioree etc.), deoarece defectele danturii şi igiena bucală neglijată favorizează agravează şi întreţin stomatitele.

În fine, în unele stomatite, în raport cu etiologia, există anumite tratamente speciale. Astfel, în mărgăritărel se face alcalinizarea salivei prin spălături bucale cu soluţie de bicarbonat de sodiu 3%, sau cu soluţie iodată, gargară sau pensulări cu soluţie de acid boric 2—3% şi evitarea alimentelor zaharate. În stomatita gangrenoasă, pe lîngă tratamentul medical, se recurge uneori şi la cel chirurgical: excizie cu electrocauterul. În stomatitele sifilitice şi tuberculoase se va face tratamentul respectiv.

Tratamentul simptomatic. Pentru combaterea senzaţiei de uscăciune a gurii: spălături sau gargarisme cu ceai de muşeţel, sau cu soluţie bicarbonat de sodiu 2%. Împotriva durerilor: pensulări cu soluţie de cocaină 1%; în formele grave ulcero-gangrenoase cu fenomene grave: analeptice, cardiotonice, soluţie glucozată hipertonică etc.

Profilaxia stomatitelor se rezumă la: tratamentul afecţiunilor dentare, o igienă bucală severă, permanentă, mai ales în bolile infecţioase; condiţii de muncă şi viaţă igenice şi combaterea stărilor carenţiale, a tulburărilor metabolice etc.

Scanned with OKEN Scanner

B. BOLILE LIMBII

GLOSITELE

Afecţiunile limbii pot fi de origine inflamatorie, neoplazică, traumatică şi nervoasă. Aproape totdeauna inflamaţiile mucoasei bucale prind şi limba, dar uneori leziunile domină sau se localizează exclusiv la nivelul limbii; în aceste cazuri este vorba de glosite.

Din punct de vedere evolutiv, glositele sînt acute şi cronice. Cele acute însoţesc de obicei stomatitele şi îmbracă aceleaşi forme anatomo-clinice, avînd aceeaşi etio-patogenie. Nu se va descrie aici decît glosita profundă parenchimatoasă acută. Aceasta se caracterizează printr-o stare generală rea, hipersalivaţie, limba creşte considerabil în volum, încît nu mai încape în cavitatea bucală. Ea poate lua uneori un caracter flegmonos, în care caz este pasibilă de tratament chirurgical.

În etiologia glositei se invocă o infecţie favorizată de traumatisme, înţepături de viespe, albină, arsuri.

Unele glosite cronice apar mai mult sau mai puţin izolate şi sub mai multe forme:

Glosita exfoliatrice marginală sau *limba geografică*, este caracterizată prin apariţia unor plăci neregulate, circinate sau festonate pe mucoasa limbii, înconjurate de margini groase şi albe, care dau impresia unor rîuri sinuoase. Plăcile apar repede, îşi schimbă forma în cîteva zile, apoi dispar în 15—30 de zile, dar recidivează frecvent şi afecţiunea devine cronică.

Glosita nu este dureroasă, nu prezintă nici alte semne subiective, ceea ce face ca uneori să treacă neobservată. Ea apare de obicei la copii. Etiologia ei este necunoscută; s-au incriminat sifilisul, tricofiţia, dar pînă în prezent nu s-a identificat vreun germen patogen şi nici cazuri de contagiune.

Limba neagră piloasă se caracterizează prin apariţia pe faţa dorsală a limbii, înaintea V-ului lingual, a unor pete negre, rotunde, ovalare, care cresc în volum în cîteva săptămîni, limba părînd acoperită cu nişte peri negri, încîlciţi şi înclinaţi „ca un lan de grîu culcat după furtună".

Acest aspect este dat de o hipertrofie a papilelor filiforme, care devin brune sau negre, iar microscopic se constată o hipertrofie a stratului cornos al papilelor, deci un proces de keratoză lingual. Nu se notează nici un simptom subiectiv, deşi afecţiunea poate evolua episodic ani de-a rîndul. S-au incriminat în etiologia acestei infecţii tulburări trofice, cauze parazitare, dar pînă astăzi nu s-a putut dovedi această etiologie. Nu are nici o importanţă patologică.

Leucoplazia limbii se caracterizează prin prezenţa unor insule albe sau albe-albăstrui, cu margini nete, sinuoase, sub forma unor insule sau benzi situate de o parte şi alta a şanţului median lingual, precum şi în alte părţi ale mucoasei bucale. Placardele o dată constituite devin dure, groase şi persistă toată viaţa individului. În etiologie a fost incriminat luesul, dar datele de literatură şi experienţa multora pun la îndoială această etiologie. Este important să fie cunoscută, prin posibilitatea malignizării sale.

Glosita lui Hunter din anemia megaloblastică şi glosita din anemia hipocromă a lui Schulţen sînt caracterizate printr-o atrofie a papilelor linguale şi a mucoasei linguale, care apare subţiată, lucioasă şi însoţită de senzaţii neplăcute la nivelul limbii şi faringelui: arsuri, mîncărimi, înţepături şi dureri la alimentare. În anemia hipocromă se observă în plus şi ragade.

Tratamentul glositelor se reduce la măsuri igieno-dietetice, combaterea stărilor patologice cauzale, pensulări cu soluţii antiseptice uşoare, glicerină boraxată 10%, apă boricată 2—3%, acid salicilic 5%, iar fetiditatea gurii se înlătură cu soluţii de vanilină 2% în alcool.

Scanned with OKEN Scanner

C. BOLILE FARINGELUI

Cele mai frecvente afecţiuni ale faringelui sînt de origine inflamatorie. Procesul inflamator este de obicei difuz, prinzînd faringele şi amigdalele. Prin edematierea şi tumefierea ţesuturilor, el produce o strîmtare a gîtului.

ANGINELE

Simptomatologie. Anginele se manifestă printr-o simptomatologie bogată locală şi generală, constituind sindromul anginos, care este aproape identic în multiplele forme de angine.

Simptome locale. Unele simptome sînt subiective: dureri, spontane sau la deglutiţie, cu iradieri înspre urechi, vorbire dureroasă, cu o voce cu caracter nazal, mai ales în unele angine (difterică), din cauza hipomobilităţii sau paraliziei vălului palatin, uneori trismus, răsuflare fetidă şi hipersalivaţie; altele obiective, variabile de la o formă la alta şi reprezentate prin: roşeaţă, edem şi tumefacţie, mai ales ale amigdalelor, stîlpilor şi vălului palatin, precum şi ale peretelui posterior al faringelui, sau leziuni mai profunde ulceroase, necrotice, abcese. Ganglionii regionali sînt măriţi şi dureroşi.

Simptomele generale se traduc prin febră, insomnie, debilitate, astenie şi anorexie. Această simptomatologie locală şi generală este mai mult sau mai puţin pronunţată, în raport cu forma anatomo-clinică şi etio-patogenia anginelor. Din simptomatologia clinică putem stabili cu uşurinţă diagnosticul de sindrom anginos, forma anatomo-clinică şi într-o oarecare măsură chiar etio-patogenia.

Anatomie patologică. Leziunile anatomice în anginele acute sînt, ca şi în stomatite, de ordin congestiv, exsudativ, ulcerativ şi necrotic sau gangrenos. În anginele cronice se găseşte hipertrofia ţesutului limfatic, apoi scleroza. Amigdalele apar hipertrofice sau atrofice, cu cripte sau pungi închistate cuprinzînd un lichid puriform sau mase de cazeum şi constituind o infecţie de focar.

Etio-patogenia anginelor este în linii generale aceeaşi ca şi în stomatite, adică: infecţii foarte variate cu microbi locali banali sau veniţi dinafară prin contagiune. Apariţia lor este favorizată de factori ai mediului ambiant, ca frigul, umezeala etc. şi explică astfel caracterul lor sezonier; de condiţii neigienice de muncă şi trai, precum şi de factori ai mediului intern: surmenaj, debilitate, stări carenţiale. Anginele survin mai des la copii şi tineri. Ele pot fi secundare unor inflamaţii de vecinătate sau unor boli generale (difterie, scarlatină, rujeolă, febră tifoidă). Cele mai multe se prezintă însă ca afecţiuni cu aspect primitiv, care evoluează pe cont propriu.

Forme clinice. Încercarea de a clasifica anginele întîmpină aceleaşi greutăţi ca şi cea a stomatitelor. În cele ce urmează se vor descrie formele cele mai obişnuite de angine, luînd drept criteriu de clasificare aspectele anatomo-clinice şi etiologice.

ANGINELE ACUTE

Angina catarală sau eritematoasă (planşa I, fig. 1) este caracterizată printr-o inflamaţie difuză şi superficială a mucoasei faringelui. Debutează brusc, cu fenomene generale: febră, frison, cefalee şi cu fenomene locale: jenă la deglutiţie, senzaţie de uscăciune în gît, mucoasa faringiană roşie, lueta şi amigdalele uşor tumefiate. Ea evoluează spre vindecare în cîteva zile.

Angina pultacee (criptică sau foliculară), (planşa I, fig. 2), începe de cele mai multe ori ca o angină catarală, cu aceleaşi fenomene generale şi locale, dar după scurtă vreme apar pe amigdale puncte mici, albe-gălbui formate din exsudat, care ici-colo astupă criptele amigdaliene. Uneori aceste puncte sînt numeroase şi au tendinţă la confluare, formînd

pseudomembrane, care amintesc aspectul unei angine difterice. Trebuie amintit că și angina difterică poate evolua uneori sub aspectul unei angine pultacee simple.

Adenoidita acută, sau amigdalita acută faringiană, este inflamația amigdalei faringiene și se observă mai ales la copii cu vegetații adenoide. Începe brusc, cu febră, cefalee, otalgie, jenă în respirație, voce stinsă, tuse chintoasă; peretele posterior al faringelui este roșu și cu mucozități.

Diagnosticul se face prin rinoscopie posterioară, care arată amigdala faringiană mărită și congestionată. Timpanul este adeseori roz și retractat, iar otita este o complicație frecventă. Evoluția se poate face spre vindecare în circa o săptămînă, sau se complică cu o supurație a amigdalei sau cu o otită, ori trece la cronicitate.

Amigdalita acută simplă. Simptomele generale de debut sînt aceleași ca în angina catarală, dar procesul inflamator este mai mult sau mai puțin localizat pe amigdale, care apar tumefiate, roșii, cu simptome subiective accentuate, traduse prin: dureri la deglutiție, la vorbire și chiar la mișcările gîtului, voce surdă, slabă și nazonată (vocea amigdaliană); ganglionul de sub unghiul mandibulei este mărit. După 4—5 zile, fenomenele generale și locale regresează și în 7—8 zile afecțiunea se vindecă.

Angina flegmonoasă (planșa I, fig. 3). Inflamațiile faringiene acute cu microbi piogeni invadează uneori țesuturile periamigdaliene sau latero-postero-faringiene și duc la adevărate supurații: flegmoane și abcese amigdaliene, periamigdaliene (latero-faringiene), sau ale faringelui (abces prevertebral). Aceste angine flegmonoase evoluează cu o simptomatologie subiectivă foarte accentuată: stare generală rea, febră mare, neliniște, insomnie, iar local cu dureri violente cu caracter pulsatil și iradieri în urechi, cu jenă la deglutiție și vorbire. La examenul obiectiv se constată: trismus, bombare și roșeață la nivelul flegmonului sau abcesului, iar la palpare se poate uneori percepe o fluctuență. Ganglionii submaxilari ai unghiului mandibulei sînt măriți și dureroși.

Toate anginele care au ca simptom comun roșeața sau hiperemia mucoasei, au fost numite angine roșii. În opoziție cu aceste angine roșii este grupul anginelor albe, a căror singură legătură comună este prezența unui exsudat albicios pe mucoasa faringiană. Acestea sînt: anginele pultacee, pseudomembranoase, ulceroase și necrotice sau gangrenoase.

Anginele pseudomembranoase (planșa I, fig. 4 și 5) se caracterizează prin formarea de pseudomembrane albe, opaline sau alb-cenușii, grupate sub forma unor insule, benzi sau mase la nivelul faringelui și amigdalelor. Ele au tendință de extindere rapidă, acoperă lueta, amigdalele, vălul palatin și în unele forme (angina difterică) și laringele. Pseudomembranele aderă de mucoasă, care sîngerează cînd se încearcă îndepărtarea lor. Ele sînt formate din fibrină, microbi, leucocite, celule epiteliale. Prototipul acestor angine este angina difterică. Ele mai pot fi cauzate de scarlatină, infecții cu streptococi, stafilococi, pneumococi sau de sifilis.

Anginele ulceroase acute se caracterizează printr-o ulcerație rotundă sau ovalară a mucoasei faringiene. Fundul ulcerațiilor este necrozat și de culoare cenușie. Ulcerațiile pot fi localizate pe stîlpii anteriori, luetă, vălul palatin sau pe amigdale. Anginele ulceroase pot fi de origine specifică în cadrul diferitelor boli infecțioase, dintre care amintim: angina ulceroasă tifică și scarlatinoasă.

Ulcerația poate apărea în multe angine, dar prototipul acestor angine este angina ulcero-membranoasă Plaut-Vincent (planșa I, fig. 6). Apare mai ales la vîrsta de 20—30 de ani, cu fenomene generale traduse prin: oboseală, stare subfebrilă, tulburări digestive (diaree), fără o stare generală alterată și cu fenomene locale, caracterizate la început prin prezența unei pseudomembrane alburii, acoperind una din amigdale și putîndu-se ușor dezlipi de pe mucoasă, care apare roșie, edematiată și sîngerîndă. După 3—4 zile, apar pe amigdale, pe stîlpi sau pe vălul palatin, una sau mai multe ulcerații rotunde, cu margini neregulate,

Scanned with OKEN Scanner

Fig. 1. — Anginā eritematoasă.

Fig. 2. — Anginā pultacee.

Fig. 3. — Anginā flegmonoasă.

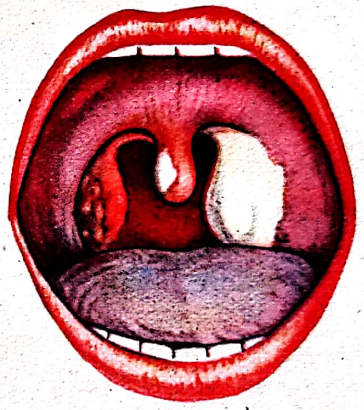

Fig. 4. — Anginā difterică. Pseudomembrană pe amigdală și luetă.

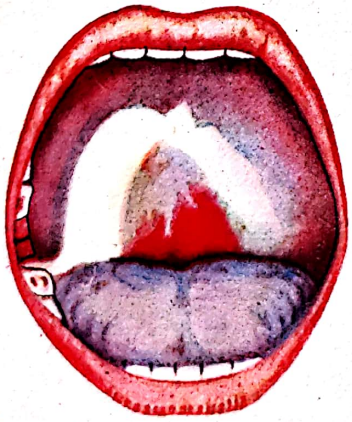

Fig. 5. — Anginā difterică. Extensia membranelor pe stîlpi, vălul palatului și luetă.

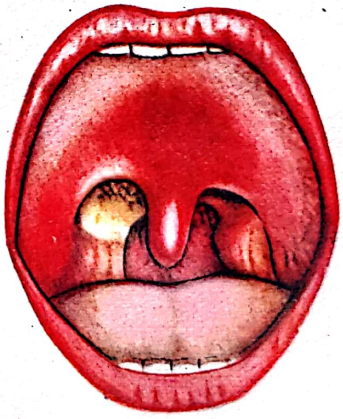

Fig. 6. — Anginā Plaut-Vincent.

Scanned with OKEN Scanner

mai mult sau mai puţin profunde, uşor ridicate şi abrupte, puţin indurate. Acest aspect este apropiat de cel al şancrului sifilitic.

În contrast cu simptomele locale atît de impresionante, starea generală a bolnavului este relativ bună. În exsudatul recoltat de pe ulceraţii se constată bacili fuziformi şi spirili. Asociaţia microbiană fuzo-spirilară şi contrastul dintre simptomele locale şi generale constituie cele două trăsături caracteristice ale acestei angine.

Anginele necrotico-gangrenoase se caracterizează printr-un tablou clinic general grav, cu caracter septic, iar local prin leziuni necrotice profunde. De obicei locul de plecare al necrozei sînt amidgalele, de unde procesul se propagă la vălul palatin, luetă şi la ţesuturile vecine. Necroza pătrunde în profunzime, iar ţesuturile distruse se elimină, lăsînd în urma lor ulceraţii adînci şi neregulate, acoperite de o substanţă necrotică, brun-murdară sau bruncenuşie. Ganglionii din vecinătate sînt măriţi şi dureroşi. Aceste angine sînt cauzate mai ales de streptococi şi apar frecvent în cursul scarlatinei, dar pot avea şi alte etiologii: asociaţii microbiene (piogeni, fuziformi, spirocheţi şi anaerobi), agranulocitoză, panmieloftizie şi difterie.

Angina lui Ludwig este o inflamaţie flegmonoasă a planşeului cavităţii bucale, cauzată de streptococi. Punctul ei de plecare nu este de obicei precizat. După unii, procesul ar pleca de la glandele salivare. Afecţiunea debutează cu un edem dureros al planşeului bucal şi al gîtului, şi cu stare generală gravă septică, cu febră ridicată. Ganglionii limfatici regionali sînt măriţi şi dureroşi, faţa este palidă. Boala este rară; evoluţia ei este acută şi gravă prezentînd un mare pericol prin complicaţiile pe care le dă: tromboflebite, flegmoane descendente, mediastinite acute etc.

*

Diagnosticul anginelor acute este în general uşor, fiindcă din simptomatologia clinică se poate preciza diagnosticul de angină acută, ce anume formă anatomo-clinică îmbracă această angină: angină roşie (cataralâ, flegmonoasă), sau albă (pultacee, pseudomembranoasă, ulceroasă sau gangrenoasă), şi evoluţia ei, uşoară sau gravă. Este însă foarte important să se stabilească etio-patogenia unei angine acute, atît pentru conduita profilactico-curativă ce va fi de luat, cît şi pentru prognostic, fiindcă aceste variate forme anatomo-clinice ale anginelor au şi etiologii variate. Aceeaşi formă anatomo-clinică a unei angine acute poate fi cauzată de infecţii banale sau specifice (febră tifoidă, sifilis, scarlatină, difterie etc.), sau de boli sanguine (leucemii, insuficienţă medulară), sau de insuficienţe organice şi carenţe alimentare, procese alergice etc. Invers, multiplele forme anatomo-clinice pot fi produse de aceeaşi infecţie. Prin urmare, nu există într-o angină criterii clinice sigure pentru precizarea etiologiei. Precizarea diagnosticului etiologic cere examinări complementare: în primul rînd examenul bacteriologic (frotiu direct şi culturi din secreţiile patologice faringiene), examinări hematologice (leucocitoză, formulă sanguină, mielogramă etc.) şi reacţii biologice.

Cu toate acestea, din simptomatologia clinică şi aspectul leziunilor se poate stabili un diagnostic etiologic de probabilitate, care trebuie făcut de la început şi care permite a se lua din timp măsuri profilactico-curative. În orice angină acută, aşteptarea rezultatelor de laborator poate uneori dura zile de-a rîndul, periclitînd astfel viaţa bolnavului şi sănătatea celor din jur. Mai întîi trebuie eliminată posibilitatea frecventă a anginelor de însoţire din bolile infecţioase (scarlatină, febră tifoidă, mononucleoză infecţioasă) sau sanguine: leucemii acute, insuficienţă medulară etc. După ce s-a eliminat posibilitatea unei angine de însoţire, se rămîne la diagnosticul de angină primitivă, precizînd tipul anatomo-clinic şi, cînd este posibil, şi etio-patogenia.

Angina difterică se poate manifesta şi evolua sub toate aspectele de angine descrise mai sus, ceea ce face ca în mai mult de jumătate din cazuri să fie confundate cu anginele banale. Totuşi, difteria faringiană prezintă anumite trăsături clinice care permit un

diagnostic clinic de probabilitate. Astfel, aspectul de angină roşie (cataralâ) poate apărea numai în faza de debut şi să dureze cîteva ore. Orice angină roşie care cel mult după 24 de ore rămîne ca atare şi nu trece în angină albă, nu este difterică. Angina difterică evoluează ca o angină albă, cu următoarele caracteristici morfologice ale reacţiei inflamatorii din faringe: apariţie de pseudomembrane pe mucoasa faringiană, care se deosebesc de pseudomembranele din toate celelalte angine prin faptul că devin groase şi proemină la suprafaţa mucoasei, că sînt aderente şi greu de dezlipit, producînd sîngerări la orice încercare de a le dezlipi şi că au o tendinţă mare de extindere rapidă, cuprinzînd amigdalele, vălul palatin, lueta, faringele şi uneori chiar fosele nazale şi laringele. Pseudomembranele pot avea diferite mărimi, iar culoarea lor este variabilă în raport cu stadiul evolutiv şi gravitatea cazului: albă-sidefie, albă-cenuşie sau murdară-închisă (în formele hemoragice şi gangrenoase). În acest stadiu bolnavii au o voce nazonată, exală un miros neplăcut, dulceag, ganglionii regionali sînt măriţi şi dureroşi, iar simptomele generale sînt acelea ale unei toxemii accentuate: astenie, adinamie cu febră moderată, tahicardie, asurzirea zgomotelor cardiace. Această simptomatologie permite diagnosticul clinic pozitiv de angină difterică. Diagnosticul diferenţial trebuie făcut cu toate anginele albe.

În angina pultacee, exsudatul patologic apare sub forma unor puncte albe-gălbui, fixate în criptele amigdaliene, care, în contrast cu depozitele insulare difterice, pot fi îndepărtate uşor şi sînt localizate numai pe amigdale. Fenomenele generale sînt mai accentuate, cu caracter infecţios: febră mare, cefalee.

Celelalte angine albe cu false membrane pot fi uşor diferenţiate; astfel, în anginele produse prin *Oidium*, prin caustice sau în cele aftoase, leziunile sînt difuze, interesînd mucoasa bucală şi faringiană.

Angina Plaut-Vincent, în schimb, pretează la greşeli de diagnostic, fiind uşor confundată cu angina difterică şi cu cea scarlatinoasă şi numai examenul bacteriologic poate preciza diagnosticul etiologic.

Anginele flegmonoase, care evoluează uneori cu un depozit cenuşiu sau gălbui pe amigdale, pretează la greşeli de diagnostic cu difteria toxică gravă. Totuşi febra mare, frisoanele, cefaleea puternică şi fenomenele locale traduse prin reacţii inflamatorii puternice: hiperemie, edem şi ulterior bombarea şi fluctuenţa amigdalelor, tulburările de deglutiţie şi vorbire, vocea voalată, trismusul etc., înlătură diagnosticul de angină difterică.

Angina este un simptom constant şi de cele mai multe ori primul semn obiectiv în scarlatină. Aspectul leziunilor din angina scarlatinoasă este şi mai polimorf decît în cea difterică.

La început angina este eritematoasă, caracterizată printr-o tumefiere a amigdalelor, roşirea intensă a acestora şi a vălului palatin, care se delimitează net de mucoasa palidă a palatului dur. Apoi apar depozite sero-purulente dînd angine pultacee sau pseudomembranoase scarlatinoase, care se deosebesc de cele difterice prin faptul că aceste depozite se îndepărtează uşor cu un tampon de vată şi se însoţesc de accentuarea edemului şi hiperemiei mucoase, mergînd pînă la mici hemoragii punctiforme de aspect vişiniu. Limba ia un aspect caracteristic, o culoare zmeurie.

Anginele scarlatinoase îmbracă frecvent forme mai severe, ulceroase sau ulcero-necrotice: necroze cu ulceraţii mari interesînd amigdalele în parte sau în întregime, ori necroze superficiale cu depozite (pseudomembrane), care simulează o angină difterică. Totuşi aceste depozite prezintă unele carateristici, care le deosebesc de cele din angina difterică; ele se localizează mai ales la baza luetei şi pe regiunile superioare ale amigdalelor, nu proemină la suprafaţa mucoasei, ci par să ocupe o depresiune (ulceraţie), sînt înconjurate de un halou roşu şi sînt stabile, în opoziţie cu mobilitatea celor din difterie, care, fie că se extind rapid, fie că scad repede sub acţiunea seroterapiei.

Scanned with OKEN Scanner

Angina monocitară (Filatov-Pfeiffer) se diagnostichează uşor prin coexistenţa ei cu poliadenopatie, splenomegalie, febră, modificări sanguine (leucocitoză, monocitoză) şi o stare generală relativ bună.

Anginele din agranulocitoză, panmieloftizie şi leucemii acute se identifică uşor după aspectul leziunilor, şi mai ales dacă se fac examenele hematologice necesare.

Evoluţie, complicaţii şi prognostic. Evoluţia anginelor acute este în general bună, ele vindecîndu-se în 8—10 zile. Angina este o afecţiune frecventă şi duce deseori — chiar în formele uşoare — la complicaţii, destul de frecvente şi importante, care modifică prognosticul.

Aceste complicaţii pot fi generale sau la distanţă pe diferite organe şi de cele mai multe ori sînt de ordin infecţios sau infecţios-alergic. Astfel se produc septicemii mai ales pe cale venoasă sau limfatică, uneori brutale, ducînd la moarte în 48 de ore, tromboflebite, artrite, nefrite, reumatism, pleurezii, endocardite etc.

Tratament. Anginele, fiind afecţiuni frecvente şi producînd complicaţii multiple şi importante, trebuie tratate cu toată seriozitatea, oricît ar părea de uşoare.

Tratamentul igieno-dietetic este egal cu acela din oricare stare febrilă: repaus la pat în tot timpul febrei şi încă cel puţin 3 zile de afebrilitate. Alimentaţia constă din lichide în abundenţă, zeamă de fructe îndulcită, zeamă de compot, ceai, cafea cu lapte, supe uşoare, iar după căderea febrei se va trece treptat la regimul obişnuit. După fiecare mîncare se recomandă gargară cu antiseptice uşoare. Controlul urinii se face periodic de 2—3 ori pe săptămînă în timpul bolii şi o dată pe săptămînă în convalescenţă, pentru a depista din timp eventualele complicaţii renale, care impun un regim şi un tratament adecvat.

Tratamentul etiopatogenic constă în diaforetice: ceaiuri fierbinţi, aspirină, care sînt recomandate în faza iniţială. Comprese calde pe gît în formele uşoare, cu gheaţă în formele mai grave. În anginele cu febră mare, cefalee şi dureri faringiene mari se recomandă: aspirină (3 × 0,5 g), piramidon (3 × 0,3 g), chinină (3 × 0,5g), antipirină (3×0,20 g), salicilat de sodiu (6—8 × 1 g).

Tratamentul antiinfecţios general şi local: sulfamide local, în pulverizări, şi în injecţii sau per os; antibiotice în pulverizări şi în injecţii în doze de la 200 000 la 600 000 unităţi pe zi, în raport cu gravitatea anginei; injecţii de bismut şi salvarsan (acesta din urmă şi în pulverizări locale), în anginele produse de asociaţiile microbiene fuzo-spirilare (Plaut-Vincent). De la început gargarisme calde uşor antiseptice: apă oxigenată neutră, o lingură de desert la un pahar de apă, ceai de muşeţel sau clorat de potasiu 10‰.

În formele grave se pot administra stimulente şi tonice generale.

Tratamentul diverselor forme de angine. Trebuie recunoscute anginele de debut din bolile infecţioase, luîndu-se măsurile profilactico-curative de la început: izolare şi tratament adecvat al bolii infecţioase respective. Astfel, în orice angină, oricît de puţin ar părea suspectă de a fi difterică, se impune instituirea imediată a seroterapiei antidifterice şi izolarea bolnavului, fără să se aştepte rezultatul examenului bacteriologic. De altfel, această măsură de izolare a bolnavilor cu angine acute, mai ales la copii, este indicată, chiar dacă este vorba de o angină banală.

În angina Plaut-Vincent se aplică local pulbere de neosalvarsan, de 2 ori pe zi, fie cu un suflător, fie cu un tampon de vată glicerinată, pulbere de subnitrat de bismut, soluţii de albastru de metilen 1/20, de 2 ori pe zi sau de penicilină, şi se fac injecţii cu neosalvarsan, bismut, sau penicilină. Alimentaţia va fi substanţială.

În angina flegmonoasă, în primele 2—3 zile se aplică comprese reci sau cu gheaţă pe gît, mai tîrziu cataplasme calde, ultrascurte, tratament general şi local, ca în orice angină, iar cînd puroiul s-a colectat, incizie. În anginele gangrenoase: ser antigangrenos, penicilină, injecţii de bismut. În angina lui Ludwig trebuie aplicat un tratament energic de la început, ca în orice stare septică, cu antibiotice, sulfamide, analeptice, apoi incizie şi drenaj.

Scanned with OKEN Scanner

Sindromul postanginos

Cercetările lui Kovaleva, Erport, Vaisfeld, Ranţ, iar la noi ale lui Moga şi colaboratorilor, au arătat că multe angine acute se vindecă numai aparent, căci la un examen atent se constată, în faza postanginoasă, care poate dura de la cîteva zile (7—21) pînă la 3—4 luni, o serie de tulburări „ce traduc un echilibru nestabil al organismului" (Moga), alcătuind sindromul postanginos.

Clinic, aceste tulburări se manifestă prin: indispoziţie generală, astenie, stare de oboseală, în special la munca fizică şi psihică, cefalee, subfebrilitate — care se poate pune în evidenţă numai luînd temperatura din două în două ore — transpiraţii, mialgii, artralgii, paloare. La copii se semnalează dureri în extremităţi, confundate deseori cu durerile de creştere.

Examenele de laborator furnizează date importante: viteza de sedimentare a eritrocitelor crescută, leucocitoză uşoară cu eozinofilie, anemie moderată. Cercetările experimentale cu metoda pletismografică arată modificări ale reactivităţii vasculare, traduse prin tulburări vasomotorii.

Sindromul postanginos poate regresa sau evolua, ducînd la perioada clinică manifestă a unor boli, ca: nefrită, boala reumatismală, hipertensiune arterială. Modul de evoluţie variat al sindromului postanginos este determinat de interrelaţiile ce se stabilesc între micro-macroorganism şi mediu. Astfel, dacă sînt condiţii favorabile de mediu, ca: umezeală, frig, alimentaţie insuficientă, nerespectarea indicaţiilor medicale, sindromul anginos va evolua spre una sau alta din bolile amintite. Faptul că într-un caz va provoca o glomerulonefrită acută difuză, în altul boală reumatismală sau o hipertensiune arterială, depinde de reactivitatea organismului, de tipul de sistem nervos, de relaţiile imunobiologice ce se stabilesc, de felul de a se adapta al organismului. Prin urmare, în prezenţa unui sindrom postanginos nu se poate prevedea în ce sens va evolua acesta, la ce boală va duce. Sindromul postanginos constituie faza preclinică a acestor boli. Cunoaşterea şi diagnosticarea lui precoce, urmată de un tratament adecvat, este de o importanţă deosebită în prevenirea unor boli, ca nefrite, reumatism, hipertensiune arterială etc.

Tratamentul va fi în primul rînd etiologic, vizînd infecţia şi focarul infecţios prin: antibiotice, sulfamide, apoi asanarea infecţiei de focar. În al doilea rînd, un tratament patogenic, constînd în stimularea forţelor de apărare ale organismului şi schimbarea reactivităţii lui prin transfuzii, vitaminoterapie, alimentaţie, tonice generale şi crearea unor condiţii de viaţă şi muncă corespunzătoare.

ANGINELE CRONICE

Faringita cronică se traduce clinic prin senzaţie de arsură, de corp străin în gît, şi deseori tuse, mai ales dimineaţa şi în timpul vorbirii, cu expectoraţie şi striaţii de sînge, sau alteori însoţită de vărsături. Mucoasa faringiană este congestionată, roşie, presărată cu puncte albicioase, date de foliculii limfatici tumefiaţi, sau este difuz albicioasă prin hiperplazia ţesutului conjunctiv-epitelial. Fiind prinsă şi mucoasa faringelui nazal, respiraţia nazală este dificilă, iar din partea trompei lui Eustachio şi urechii medii se găsesc semne de suferinţă (catar tubar etc.), cu tulburări auditive. Factorii care cauzează şi întreţin această faringită cronică sînt multipli: toxici (tutun, alcool), profesionali (eforturi vocale la cîntăreţi, praf), infecţii cronice de vecinătate sau stază venoasă (cardiaci, cardiopulmonari).

Amigdalita cronică survine în urma unor infecţii repetate ale amigdalelor, mai ales la copiii cu vegetaţii adenoide. Anatomopatologic se constată, alături de o inflamaţie cronică

procese de hipertrofie limfatică şi sclerozâ. Amigdalele se hipertrofiază mereu, de aici şi numele de hipertrofie amigdaliană ce s-a dat acestei afecţiuni. Criptele amigdaliene se golesc greu, deseori sînt pline cu o masă purulentă sau cazeoasă, sau se formează focare închistate de microbi (infecţie de focar). Clinic, evoluează fazic: episoade acute, cînd amigdalele sînt tumefiate, congestionate, hiperemice, însoţite de simptome locale şi generale (dureri de gît, febră, adenopatie cervicală) şi faze de acalmie, cînd bolnavul nu prezintă nici un simptom subiectiv, dar amigdalele apar mărite, iar la presiune lasă să iasă din cripte puroi sau mase de cazeum.

Hipertrofia amigdaliană, atît la copii, cît mai ales la adulţi, este mai importantă de cunoscut, căci ne atrage atenţia asupra posibilităţii prezenţei unei infecţii de focar care să explice o serie de manifestări la distanţă.

Vegetaţiile adenoide, sau hipertrofia inflamatorie a amigdalei faringiene, au o importanţă deosebită în patologia infantilă, dar şi în cea a adultului. Apar în urma episoadelor repetate de rinofaringite la copii între 3—7 ani, mai ales la cei cu hipertrofia ţesutului limfatic, aşa-numitul limfatism. În mod obişnuit, pe măsură ce copilul înaintează în vîrstă, amigdala faringiană se atrofiază, dar în cazuri de îmbolnăvire ea poate persista, hipertrofiată, şi la adult.

Simptomele sînt date de obstrucţia nazală şi de infecţia rinofaringiană: respiraţie prin nas greoaie, gura deschisă, buzele uscate, corize repetate, laringo-traheită. Cu timpul apar tulburări în dezvoltarea facială, traduse printr-o uşoară hipoplazie a maxilarului superior, deviaţii de sept, boltă palatină ogivală — facies adenoidian; tulburări de vorbire, de auz (hipoacuzie), ale gustului şi mirosului şi chiar modificări ale dezvoltării fizice şi intelectuale. Afecţiunea evoluează cronic, cu episoade repetate acute, febrile. Ea joacă un rol important în diferite manifestări morbide, aparent independente de vegetaţiile adenoide, ca: laringite, bronşite, osteomielite, astm bronşic, incontinenţă de urină, epilepsie. Aceste variate manifestări patologice au dispărut în anumite cazuri o dată cu ablaţia vegetaţiilor adenoide, demonstrîndu-se astfel rolul acestora în afecţiunile de mai sus.

Diagnosticul vegetaţiilor adenoide se stabileşte din simptomatologia clinică şi mai ales din examenul obiectiv: rinoscopie posterioară şi tuşeu digital al nazofaringelui.

Tratamentul în fazele acute este conservativ, medical şi similar cu cel al unei angine acute; dar tratamentul de fond constă în ablaţia vegetaţiilor în fazele de acalmie, sub protecţia antibioticelor.

D. BOLILE COMUNE GURII ŞI FARINGELUI

Anumite afecţiuni prind deodată mucoasa bucală şi faringiană, ceea ce ne îndreptăţeşte să le descriem într-un capitol comun (Ravina).

Ele putînd constitui uneori manifestările cele mai evidente şi de debut sau de stare ale unei boli generale, de piele, sanguine etc., merită să fie cunoscute, atît pentru diagnostic, cît şi pentru tratament.

În multe boli infecto-contagioase, manifestările buco-faringiene sînt primele şi cele mai evidente simptome (angine şi enanteme pe mucoasa buco-faringiană). Astfel se întîmplă în scarlatină, difterie, rujeolă (semnul lui Filatov-Koplik), varicelă, variolă, febră tifoidă.

Sifilisul afectează frecvent gura şi faringele în toate perioadele sale: şancru primar, plăci mucoase ale fazei secundare sau gome şi leziuni scleroase terţiare.

Şancrul sifilitic se poate localiza pe buze, limbă, gingii sau pe amigdale. Se prezintă ca o eroziune sau ulceraţie mică şi, mai rar, sub forma fisurară sau scleroasă. Trăsăturile comune ale variatelor sale forme sînt: induraţia leziunii şi adenopatia satelită. Şancrul amigdalelor se însoţeşte şi de febră, dureri, disfagie şi o mărire în volum a amigdalei

Scanned with OKEN Scanner

interesate (unilateral). Diagnosticul se confirmă prin evidențierea treponemei, operație destul de grea, din cauza asemănării sale cu *Spirocheta dentium*.

Sifilisul secundar buco-faringian apare în cadrul manifestărilor generale cutanate și mucoase, cu localizare mai ales pe mucoasa istmului faringian, și determină o adevărată angină sifilitică. Leziunile sînt reprezentate prin sifilide, care pot fi eritematoase (rozeole), erozive, papulo-erozive sau ulceroase, corespunzătoare leziunilor cutanate.

Sifilisul terțiar este reprezentat prin leziuni gomoase sau scleroase, care se pot localiza pe buze și mai ales pe limbă și faringe. Glosita scleroasă profundă este leziunea cea mai reprezentativă a sifilisului lingual, care duce la scleroza și atrofia limbii. La nivelul faringelui, gomele duc la distrugerea și perforarea vălului palatin, cu tulburări în fonație (voce nazonată). Examenul complet arată și alte organopatii luetice, iar reacțiile serologice sînt pozitive, astfel că diagnosticul sifilisului bucal este în general ușor, dacă ne gîndim la el, mai ales în fața unei leziuni cronice rezistente la tratamentele obișnuite.

Tuberculoza cavității bucale este foarte rară și survine ca o complicație a unei tuberculoze pulmonare. Leziunile se prezintă sub diverse aspecte: ulcerații, gome, tuberculoză miliară. Localizările mai frecvente sînt pe limbă și duc la supurații cronice torpide. Tuberculoza limbii dă dureri mari, care împiedică și alimentația.

Boli cutanate și alergice. Unele boli cutanate și alergice dau leziuni ale mucoasei bucale, uneori foarte importante, ca: *pemfigusul*, *boala lui Dühring* (bule cu conținut clar sau sanguinolent, care, rupîndu-se, lasă o eroziune).

Boli sanguine. De o importanță mare este cunoașterea leziunilor buco-faringiene din unele boli ale sîngelui, fiindcă ajută la stabilirea diagnosticului. Astfel, în insuficiențele medulare parțiale (agranulocitoză) și totale (panmieloftizie), în leucemii și anemii, se pot observa leziuni caracteristice buco-faringiene. Manifestările buco-faringiene sînt dintre cele mai importante în cadrul simptomatologiei insuficienței medulare: mucoasa bucală și mai ales amigdaliană prezintă ulcerații neregulate, cu un fund sfacelat, atone, necrotice, care se extind și se adîncesc; răsuflarea este fetidă, salivația abundentă, se observă hemoragii bucale, adenopatie cervicală, pe lîngă o stare generală gravă. Diagnosticul se face din examenul sîngelui, care arată o leucopenie foarte accentuată și diminuarea pînă la dispariție a granulocitelor. În leucemii, leziunile gurii și faringelui sînt foarte caracteristice, mai ales în cele acute. Acestea din urmă își fac adesea debutul clinic prin leziuni bucale și faringiene cu aspect de stomatite și angine: gingiile se tumefiază, se hipertrofiază, devin congestionate și roșii, apoi pe ici pe colo apar necroze, ulcerații și sîngerări; angina îmbracă diferite aspecte: eritematos, pseudomembranos, iar amigdalele se tumefiază enorm, leziunile putînd deveni necrotice și să se extindă la întreg faringele și la gură. Uneori leziunile buco-faringiene constituind simptomele inițiale ale bolii permit un diagnostic precoce, îndreptînd cercetările spre o leucemie și impunînd puncția sternală și examenul hematologic într-o fază în care n-avem încă alte manifestări clinice evidente.

E. BOLILE GLANDELOR SALIVARE

Bolile glandelor salivare sînt reprezentate prin tulburări funcționale sau prin leziuni organice: procese inflamatorii, hiperplazice, tumorale, litiazice.

Dintre toate afecțiunile glandelor salivare, cele mai frecvente sînt tulburările funcționale și inflamațiile. Este important de subliniat faptul că tulburarea funcțională precede leziunea organică și face receptiv țesutul glandular la diferite infecții. Această stare de receptivitate sau de lipsă de receptivitate se explică numai prin starea aparatului nervos al glandei (I.G. Lukomski), subordonat sistemului nervos central.

Scanned with OKEN Scanner

Funcţia principală a glandelor salivare este secreţia de salivă. Cercetările experimentale ale lui Pavlov au arătat, în mod ştiinţific, că secreţia salivară se produce prin reflexe condiţionate şi necondiţionate, că secreţia salivară poate fi provocată, stimulată, sau inhibată prin reflexe condiţionate. Nenumăraţi excitanţi condiţionaţi şi necondiţionaţi pot produce, acţionînd asupra intero- şi exteroceptorilor, tulburări profunde în secreţia salivară, în starea funcţională a aparatului nervos al glandei, în vasomotricitatea glandei, favorizînd astfel grefarea infecţiilor sau dezvoltarea altor procese patologice, ca tulburări metabolice şi trofice (calculi, hipertrofii ale glandelor salivare etc.)

TULBURĂRI FUNCŢIONALE

Sialoreea sau hipersecreţia salivară poate fi primară, de sine stătătoare, în care caz diferiţi excitanţi o întreţin prin intermediul receptorilor (sialoreea „idiopatică"). Dar sialoreea este de cele mai multe ori simptomatică, apărînd în toate afecţiunile cavităţii bucale, în bolile glandelor salivare, nevralgiile trigemenului, în bolile gastro-intestinale, afecţiunile esofagului, graviditate, bolile sistemului nervos central şi, în fine, în intoxicaţii cu pilocarpină, muscarină, fizostigmină, strofantină, digitală.

Tratamentul etiologic şi simptomatic se face cu atropină, eventual cu opiu în doze mici, iar în cazurile rezistente, prin röntgenterapie pe glandele salivare (Lauda).

Asialia sau scăderea secreţiei salivare survine în toate bolile cu pierderi mari de lichide (diabet zaharat, diabet insipid), în intoxicaţii cu atropină, opiu, nicotină, botulism.

Tratamentul este cauzal şi simptomatic, cu pilocarpină $3 \times 0{,}003$ g pe gură sau subcutanat.

SIALOADENITA ŞI SIALODOCHITA

Inflamaţia glandelor salivare (sialoadenita) şi a canalelor salivare (sialodochita) este în general rară şi interesează mai ales parotida (parotidita) putînd fi primitivă sau secundară. Cea mai frecventă parotidită acută primitivă este parotidita epidemică (oreillons), o boală infecto-contagioasă cauzată de un virus. Ea se caracterizează clinic prin tumefierea ambelor glande parotide, care sînt moi şi dureroase la palpare, edem colateral, trismus, febră. După 5—7 zile, tumefacţia începe să regreseze.

Foarte rar evoluează spre supuraţie şi necroză, dar destul de des dă complicaţii (orhită, ooforită, pancreatită, meningită).

Parotiditele acute neepidemice şi inflamaţiile celorlalte glande salivare sînt obişnuit secundare, survenind ca o complicaţie în bolile infecţioase grave (scarlatină, febră tifoidă), în stări cașectice (cancer) şi în stomatite, constituind un semn de prognostic sever. De obicei, infecţia nu se face cu agentul bolii respective, ci cu coci piogeni (stafilococi, pneumococi, streptococi), bacili Eberth. Calea de infecţie este, fie ascendentă prin canale excretoare de la o stomatită, fie sanguină, limfatică sau prin continuitate. Parotidita secundară este obişnuit unilaterală. Sub ureche apare o tumefacţie roşie, foarte sensibilă; bolnavul prezintă trismus; inflamaţia este gravă şi are tendinţa de a supura şi fistuliza mai rar la faţă (din cauza unei fascii groase) şi mai des în conductul auditiv sau în gură. Acest fapt nu se observă în parotidita epidemică. Faptul că supuraţia se prezintă în focare mici şi multiple, ca într-un fagure de miere, din cauza structurii anatomice a glandei, explică dificultatea tratamentului chirurgical (incizie şi drenaj) şi rezistenţa la tratament.

Tratamentul în aceste parotidite se rezumă la o terapie antiinfecţioasă energică: penicilină, sulfamide, dezinfecţie bucală, comprese reci, iar în stadiul de supuraţie — intervenţie chirurgicală.

Scanned with OKEN Scanner

Sialoadenita cronică. Procesul inflamator evoluează lent, cronic şi prinde concomitent canalele excretoare ale glandelor salivare (sialodochita) şi alte glande (sialoadenita). Canalul inflamat se poate palpa ca un cordon dur şi lasă să se scurgă o secreţie purulentă. Glanda poate lua dimensiuni considerabile şi să devină dură.

Tratamentul sialodochitei constă în stimularea secreţiei salivare (pilocarpină); în încercarea de a extrage prin sondaj dopul care astupă canalul; în administrarea de iodură de kaliu 5/200 g, cîte 3 linguri pe zi, şi în raze ultrascurte, radioterapie şi tratamentul infecţiilor bucale. Uneori, pentru vindecarea radicală, este necesară extirparea glandei, operaţie posibilă la sublinguală şi submaxilară, dar foarte grea la parotidă.

Tuberculoza şi luesul glandelor salivare sînt foarte rare şi interesează aproape totdeauna numai parotida. Tuberculoza duce la abcese reci şi fistule.

HIPERTROFIA GLANDEI PAROTIDE

Este o hipertrofie nedureroasă ce se întîlneşte la diabetici, în obezitate şi la alcoolici, ea nu are importanţă clinică.

SINDROMUL LUI MIKULICZ

Se caracterizează printr-o îmbolnăvire a glandelor salivare şi lacrimale, care se tumefiază simetric, sînt nedureoase şi de consistenţă dură. Tulburările subiective sînt neînsemnate şi se traduc mai ales printr-o scădere a secreţiei salivare. Numele de boala lui Mikulicz este impropriu deoarece este vorba de un sindrom, care are la bază leziuni şi etiologii variate, leziuni cu caracter limfomatos şi granulomatos, fie izolate, fie în cadrul unei limfomatoze sau granulomatoze generalizate (afecţiuni de sistem): leucemii, granulomatoză, limfosarcomatoză, rareori de natură sifilitică sau în legătură cu tulburări endocrine pancreatice, *status timico-limfaticus*. În ultimii ani s-a căutat a se încadra acest sindrom în boala lui Besnier-Boeck-Schaumann, apoi în sindromul lui Herfordt (uveo-parotidită cu etiologie necunoscută), în reticulozele epitelioide, dar problema reticulozelor glandelor salivare este încă plină de incertitudini.

În fine sînt cazuri în care nu se poate pune în evidenţă nici o cauză.

Prognosticul este în funcţie de forma anatomo-clinică şi etiologie. El este favorabil în formele localizate.

Capacitatea de muncă în acest sindrom este în general diminuată, astfel că este indicată încadrarea într-un grad de invaliditate.

Incapacitatea de muncă este în funcţe de etiologie, de stadiul evolutiv al bolii şi de starea generală a bolnavului.

Tratament: röntgenterapie şi tonice generale, tratament antiluetic în caz de lues.

LITIAZA SALIVARĂ

Este destul de frecventă, interesînd mai ales submaxilara şi mai rar parotida şi sublinguala. Calculii, formaţi din carbonat şi fosfat de calciu, se localizează mai ales în canalul excretor, producînd stază şi dureri vii (colici salivare).

Retenţia de salivă şi infecţia secundară, favorizată de staza salivară, duc la tumefierea glandei şi la supuraţii.

Diagnosticul se face pe baza simptomelor clinice, a palpării calculilor mai mari, sondajul canalului şi radiografie, după o prealabilă instilaţie în canal a unei substanţe de contrast.

Tratamentul este chirurgical.

Scanned with OKEN Scanner

TUMORILE GLANDELOR SALIVARE

Sînt rare. Practic vorbind, se întîlnesc chisturile salivare şi sarcoamele, iar celelalte tumori: fibroame, lipoame, adenoame, carcinoame etc. sînt extrem de rare. Chisturile sînt, fie de origine embrionară, fie de retenţie. Cele mai cunoscute sînt chisturile de retenţie sublinguale, care apar sub forma unor formaţii mici chistice, sublinguale, numite ranule (broscuţe), produse prin obstrucţia parţială a canalului glandei sublinguale.

Capacitatea de muncă. Tumorile maligne ale glandelor salivare considerate inoperabile, determină o incapacitate totală de muncă şi, ca atare, bolnavii cu aceste tumori se încadrează în gradul II de invaliditate. În stările postoperatorii, atît timp cît starea generală este încă alterată, bolnavul este considerat parţial capabil de muncă şi i se indică încadrarea temporară în gradul III de invaliditate.

Tratamentul constă în injecţii de substanţe iritante în chist, cu scopul de a distruge epiteliul acestuia (tinctură de iod 10% sau soluţie de clorură de zinc 10—15%), au în extirparea chirurgicală a chistului.

Scanned with OKEN Scanner

Capitolul al II-lea

ESOFAGUL

I. NOȚIUNI DE ANATOMIE, FIZIOLOGIE ȘI FIZIOPATOLOGIE

Esofagul este un conduct musculo-membranos, lung de 25—30 cm, care continuă faringele la nivelul cartilajului cricoid (vertebra a VI-a cervicală) și se continuă cu stomacul la nivelul cardiei (vertebra a XI-a dorsală). Pe această distanță el străbate trei regiuni: cervicală, toracică și, pe o mică distanță (1—2 cm), abdominală, venind în contact cu importante formațiuni anatomice: traheea, tiroida, bronhia stîngă, ganglionii traheo-bronșici, hilul pulmonar stîng, pleura mediastinală, pericardul, aorta, canalul toracic, nervii recurenți și vagi.

Afecțiunile acestor organe pot produce simptome esofagiene și invers, bolile esofagului pot avea repercusiuni asupra organelor din vecinătate. Este important de subliniat faptul că esofagul are un calibru variabil, între 7 și 22 mm, prezentînd segmente cu un diametru mai redus, numite strîmtori fiziologice, și porțiuni cu un diametru mai mare. La nivelul stricturilor fiziologice este locul de predilecție al celor mai multe afecțiuni esofagiene. Aceste strîmtori fiziologice ale esofagului sînt în număr de trei: gura esofagului, la 15 cm distanță de arcada dentară, a doua la încrucișarea esofagului cu aorta și bronhia stîngă, adică la o depărtare de 23 cm de arcada dentară și, în fine, a treia la punctul de trecere a esofagului prin diafragmă, la o distanță de 40 cm de la arcada dentară.

Peretele esofagului este alcătuit din trei tunici: una internă — mucoasa esofagiană, formată dintr-un epiteliu pavimentos stratificat; alta mijlocie — musculară, formată din două straturi musculare: unul intern cu fibrele dispuse circular și altul extern cu fibre longitudinale, în fine, o pătură externă constituită dintr-un țesut celular lax, care permite esofagului mici deplasări în sens transversal sau sagital.

Arterele esofagului provin direct din aortă și din arterele bronșice.

Venele esofagiene nu au valvule. Anastomozele cu sistemul port prin venele splenice explică varicele esofagiene în hipertensiunile din circulația portală.

Inervația esofagului este bogată, mai ales la nivelul cardiei, și provine din ramuri ale nervilor vagi și ale simpaticului.

II. SEMEIOLOGIA ESOFAGULUI

A. SIMPTOMELE FUNCȚIONALE

Simptomele funcționale prin care se manifestă afecțiunile esofagului sînt puține, dar caracteristice. Disfagia și durerea, la care se asociază aproape totdeauna și regurgitarea, constituie toată simptomatologia funcțională a afecțiunilor esofagiene. Aceste simptome funcționale și subiective alcătuiesc sindromul esofagian, prezent în toate bolile esofagului.

Disfagia înseamnă dificultatea la deglutiţie. Este simptomul cel mai important şi totodată cel mai precoce în orice afecţiune esofagiană. Bolnavul simte în timpul deglutiţiei o jenă retrosternală, are senzaţia că bolul alimentar s-a oprit şi, pentru a înlătura această senzaţie, bea lichide sau face înghiţituri forţate. În unele cazuri disfagia se instalează lent şi este progresivă: la început faţă de substanţe solide, apoi faţă de pireuri şi în sfîrşit şi faţă de lichide. Modul acesta de debut şi evoluţie a disfagiei este caracteristic pentru stenczele esofagiene organice: tumori, stricturi etc.

În alte cazuri, disfagia apare brusc, este trecătoare, de scurtă durată, intermitentă, cu evoluţie capricioasă şi bizară, în sensul că uneori bolnavul poate înghiţi uşor alimentele compacte, dar nu poate bea lichide, iar alteori nu are nici o tulburare. Acest mod de a se manifesta al disfagiei este caracteristic pentru stenozele esofagiene funcţionale, produse prin spasmul esofagian. Sînt cazuri cînd şi într-o stenoză organică (cancer), disfagia poate începe brusc, dacă la stenoza organică se suprapune un spasm esofagian.

Durerea. Disfagia este însoţită aproape totdeauna şi de o senzaţie de constricţie dureroasă, retrosternală, în diferite puncte ale traiectului esofagian. Ea poate fi provocată de leziuni organice sau de stări spasmodice trecătoare ale esofagului. Astfel, „senzaţia de glob", atît de des întîlnită în isterie, este în esenţă determinată de contracţia spastică a musculaturii esofagiene.

În afară de contracţii spastice, la nevropaţi se constată adeseori o hiperestezie a mucoasei esofagiene. Aşa se explică senzaţia de arsură şi durerile de-a lungul esofagului, fără să se poată pune în evidenţă nici o leziune organică sau tulburare funcţională. Unele afecţiuni gastrice, ulcerul şi cancerul gastric, pot produce uneori, în mod reflex, o hiperestezie esofagiană, care poate provoca fenomene dureroase în timpul înghiţitului.

Regurgitarea, adică refluxul alimentelor ajunse în esofag, este un simptom principal al sindromului esofagian. Regurgitarea este cauzată de un obstacol anatomic sau funcţional — spasm al esofagului, sau de amîndouă.

Regurgitarea poate fi precoce, cînd imediat după deglutiţie alimentele revin în gură şi denotă o stenoză situată în porţiunea superioară a esofagului; sau tardivă, cînd este şi abundentă şi denotă un obstacol inferior şi o dilataţie esofagiană deasupra obstacolului. În raport cu dilataţia esofagiană, regurgitările tardive pot fi atît de abundente, încît se poate vorbi de „vărsături esofagiene", care pot fi uşor confundate cu vărsăturile adevărate de origine gastrică. La o examinare amănunţită însă, deosebirea se face uşor. Vărsăturile esofagiene conţin: salivă, multe mucozităţi, fragmente alimentare nedigerate, cu miros fad, lipsa de acid clorhidric şi reacţie Trommer pozitivă, dovedind că în lipsa acidului clorhidric acţiunea amilolitică a ptialinei asupra glucidelor n-a fost împiedicată.

Vărsăturile pituitare (Mathieu) sînt de fapt tot vărsături esofagiene, compuse din salivă şi mucozităţi. Ele survin la dispeptici, care în acelaşi timp au şi sialoree şi spasm al cardiei. Saliva înghiţită se adună în esofag, de unde este evacuată sub formă de „vărsătură". Ele se ivesc cu predilecţie dimineaţa pe nemîncate, uneori însă şi după alimentaţie.

B. EXPLORAREA ESOFAGULUI

Numai excepţional de rar un diverticul sau o dilataţie esofagiană situată în porţiunea superioară a esofagului devine accesibil inspecţiei, palpării şi percuţiei. În aceste cazuri se observă în regiunea cervicală sub- sau supraclaviculară, o tumefacţie, al cărei volum creşte cu fiecare alimentaţie. Pe de altă parte, comprimarea acesteia produce evacuarea, cu diminuarea sau dispariţia ei.

Metodele de explorare cele mai sigure şi mai importante, care ne ajută la stabilirea unui diagnostic precis, sînt: examenul radiologic, esofagoscopia şi cateterismul.

Scanned with OKEN Scanner

Examenul radiologic. Bolnavul trebuie aşezat în poziţie oblică anterioară dreaptă (OAD); în felul acesta se proiectează pe ecran spaţiul dintre coloana vertebrală şi umbra cardiacă, pe unde trece esofagul. Se dă bolnavului să înghită substanţa de contrast (sulfat de bariu lichid sau pastă baritată) şi se urmăreşte permeabilitatea canalului esofagian, forma, calibrul şi contururile sale. Astfel, în cazuri patologice se pot observa stricturi, trecerea bariului este încetinită sau este oprită (obstacol), ori umbra devine neregulată, lacunară (tumoare).

Esofagoscopia este fără îndoială cea mai perfectă metodă de explorare, fiindcă ea procură datele cele mai fidele. Practicarea ei cere însă o îndemînare de specialist; chiar şi în aceste condiţii însă, ea este foarte penibilă pentru pacient. Esofagoscopia se întrebuinţează, fie ca procedeu de diagnostic, fie în scop terapeutic.

Esofagoscopia permite determinarea directă a leziunilor esofagului, sediul, extinderea şi natura lor şi executarea unei biopsii. Se poate descoperi şi extrage un corp străin esofagian, sau să se cauterizeze şi badijoneze ulceraţiile esofagiene, ori să se incizeze un abces esofagian. În fine, cateterismul poate fi efectuat şi controlat prin esofagoscopie.

Esofagoscopia este contraindicată în: anevrismul aortei, boli cardiace, hemoptizie, hematemeză, stări caşectice etc.

Cateterismul esofagian şi-a pierdut din importanţă o dată cu introducerea examenului radiologic, rămînînd aproape numai o metodă terapeutică în stricturile şi spasmul esofagian. Cateterismul se execută cu sonde de cauciuc roşu, sau cu sonde de cauciuc prevăzute cu olivă.

Tehnica este simplă, sonda se unge sau se umezeşte cu apă ca să alunece mai uşor. Bolnavul şade pe un scaun, ridică puţin capul şi deschide gura. Medicul introduce degetul arătător şi mijlociu de la mîna stîngă pînă la baza limbii, apoi, prinzînd sonda cu mîna dreaptă, în felul cum se ţine un condei, o împinge spre faringe. O dată sonda ajunsă aici, se comprimă limba cu cele două degete introduse, se ridică sonda şi se lasă să alunece uşor în esofag. Cateterizarea trebuie făcută încet şi cu multă finețe, fiindcă orice violenţă sau forţare înseamnă o greşeală de tehnică, ce poate avea urmări din cele mai neplăcute, ca: perforaţii, traiectorii false etc.

Cateterismul are aceleaşi contraindicaţii, ca şi esofagoscopia. Cu ajutorul lui se poate preciza: prezenţa şi sediul unui obstacol esofagian, gradul unei stricturi esofagiene. El este însă folosit mai ales în scop terapeutic, pentru dilatările esofagiene în stricturi sau în spasmele esofagiene.

III. BOLILE ESOFAGULUI

Tabloul clinic al tuturor afecţiunilor esofagiene este reprezentat prin sindromul esofagian, alcătuit de un complex de simptome funcţionale şi subiective, puţine la număr: disfagie, durere şi regurgitare, dar suficient de caracteristice pentru a traduce orice suferinţă a acestui organ.

Substratul lezional al sindromului esofagian poate fi sau o tulburare funcţională pură (spasmul esofagian, dilataţia esofagului) sau leziuni organice: inflamaţii şi consecinţele lor — stricturile esofagiene, tumori şi diverticuli esofagieni, ca afecţiuni medicale; iar leziunile traumatice şi corpii străini ca afecţiuni chirurgicale.

ESOFAGITELE

Sub numele de esofagite înţelegem procesele inflamatorii ale esofagului.

Simptomatologia clinică a esofagitelor, oricare ar fi natura şi forma lor clinică, este aceeaşi: durere, disfagie şi regurgitare — sindromul esofagian. Durerile au sediul în regiunea retrosternală, interscapulară sau de-a lungul esofagului. Aceste dureri se accentuează

Scanned with OKEN Scanner

brusc, la orice încercare de deglutiţie, ceea ce îngreunează mult alimentaţia; alimentele sînt regurgitate sau bolnavii evită a se alimenta, au hipersalivaţie reflexă şi uneori regurgitări cu sînge, mucozităţi şi chiar fragmente din mucoasa esofagiană.

Forme clinice: esofagite acute şi cronice.

ESOFAGITELE ACUTE

Sînt în marea majoritate a cazurilor secundare şi numai extrem de rar primitive. În esofagitele secundare, infecţia se grefează pe leziuni *mecanice* ale esofagului produse prin corpi străini (înghiţirea oaselor de peşte, coji de pîine uscată etc.), pe leziuni de natură *chimică* cu substanţe corozive (acizi şi baze), pe *arsuri* produse de înghiţirea alimentelor prea fierbinţi. Uneori, esofagitele sînt manifestări în cadrul unei infecţii generale (scarlatină, febră tifoidă, erizipel etc.) sau al unei inflamaţii de vecinătate (pleurezie, adenopatie traheo-bronşică etc.).

Anatomopatologic se constată leziuni de diferite grade: unele superficiale interesînd mucoasa, de ordin cataral, congestiv sau ulceros, altele sub formă de ulceraţii profunde pătrunzînd în submucoasă, supuraţii circumscrise (abces esofagian) sau difuze (flegmon esofagian), mergînd pînă la ţesuturile periesofagiene şi dînd mediastinite septice grave.

Simptome. Cu cît leziunile sînt mai extinse şi mai profunde, cu atît sindromul esofagian este mai accentuat şi fenomenele generale mai grave. Astfel, în esofagita flegmonoasă tabloul clinic este alarmant: stare generală septică, febră mare intermitentă, frisoane, tahicardie, leucocitoză mare, disfagie şi dureri atît de mari, încît deglutiţia este imposibilă. Evoluţia este rapidă, colecţia purulentă se evacuează prin esofag — eventualitate fericită — sau se propagă spre mediastin, ducînd în asemenea cazuri la moarte.

Diagnosticul esofagitelor, în cazul cînd survin în legătură cu corpi străini sau după substanţe corozive, se face uşor din anamneză şi din caracterul leziunilor, dar întîmpină greutăţi în cazul esofagitelor survenite în cursul bolilor infecţioase, ale căror simptome generale grave maschează simptomele esofagiene.

Evoluţia este variabilă: de la formele uşoare, catarale, care se vindecă în cîteva zile, pînă la formele grave cu sfîrşit letal. O parte evoluează spre cronicitate şi duc la stricturi esofagiene.

Tratament. Este în funcţie de etiologie şi gravitatea esofagitelor.

Se administrează un regim alimentar de cruţare a esofagului: lichide, pireuri, iar în cazuri cu leziuni grave se administrează, cu picătura, rectal sau parenteral, soluţie clorurată izotonică şi soluţie glucozată.

În caz de intoxicaţie, în primele patru — şase ore se fac spălături stomacale; în acelaşi timp se administrează soluţii neutralizante: alcaline (bicarbonat de sodiu, magnezia usta, lapte), în intoxicaţii cu acizi; iar în cele cu substanţe alcaline (sodă caustică), se dă acid acetic mult diluat, acid citric, limonadă. Se combate starea de şoc; durerile şi disfagia se tratează cu antispasmodice (atropină, papaverină), anestezici locali (novocaină, anestezină), sedative nervoase (luminal, cloralhidrat).

Împotriva deshidratării şi acidozei se administrează soluţie clorurată izotonică sub. cutanat şi intravenos, soluţie glucozată intravenos, picătură cu picătură rectal.

Se administrează sulfamide şi mai ales penicilină, pentru a preveni mediastinita. În esofagita flegmonoasă, în afară de terapia medicamentoasă energică (antibiotice, analeptice etc.) se încearcă incizii sub controlul esofagoscopului. Dezinfecţia bucală se face în toate cazurile.

Principala preocupare a medicului în caz de esofagite acute prin intoxicaţii va fi de a preveni stricturile esofagiene. Metoda preconizată de Roux în intoxicaţii cu caustice este

Scanned with OKEN Scanner

cateterizarea precoce a esofagului, introducînd prin cavităţile nazale o sondă moale pînă în stomac, după unii din ziua a doua — a şasea, după alţii nu înainte de 12 zile de la ingerarea substanţei caustice. Prin această sondă este alimentat bolnavul. Calibrul sondei este mărit progresiv, sonda rămînînd pe loc de la un sondaj la altul.

ESOFAGITELE CRONICE

Cuprind esofagitele banale la alcoolici, tabagici, bucătari sau la muncitori expuşi inhalaţiilor de praf, însoţind de obicei o gastrită; altele sînt cauzate de infecţii specifice (tuberculoză, sifilis, actinomicoză), excepţional de rare.

Tuberculoza esofagiană se manifestă clinic prin sindromul esofagian, iar anatomopatologic îmbracă trei forme: ulceroasă, vegetantă şi stenozantă. Diagnosticul îl facem uşor dacă ne gîndim la această etiologie la orice bacilar la care apare sindromul esofagian. El va fi confirmat prin examenele complementare: radiologic, esofagoscopic, biopsic şi bacteriologic.

Sifilisul esofagian survine şi mai rar, fie în faza secundară, fie în faza terţiară, cea din urmă dînd mai frecvent localizări esofagiene şi manifestîndu-se prin leziuni gomoase sau scleroase, care duc la stenoze esofagiene. În acelaşi timp se găsesc şi alte organopatii luetice, reacţiile serologice sînt pozitive; proba terapeutică poate constitui un criteriu de diagnostic.

Ulcerul peptic esofagian survine foarte rar şi de obicei în cadrul bolii ulceroase. El se localizează în treimea inferioară a esofagului, iar clinic poate imita simptomatologia ulcerului gastric, avînd aceeaşi periodicitate, hemoragii frecvente, cărora li se asociază şi sindromul esofagian, mai ales cu tulburările de deglutiţie şi cu dureri epigastrice sau retrosternale.

Tulburările de deglutiţie şi consecutiv reducerea alimentaţiei duc la stări de inaniţie, uneori grave, mortale.

Etiologia este neelucidată; unii o consideră identică cu a bolii ulceroase, alţii invocă refluxul sucului gastric acid în esofag.

Tratamentul este în general similar cu al bolii ulceroase; în plus se combat tulburările de deglutiţie prin repaus alimentar timp de cîteva zile, în care timp se vor face perfuzii rectale cu ser glucozat.

Capacitatea de muncă. În ulcerul peptic esofagian, capacitatea de muncă şi încadrarea într-un grad de invaliditate se apreciază după aceleaşi criterii ca şi boala ulceroasă cu localizare gastro-duodenală.

Tratamentul esofagitelor cronice este în primul rînd etiologic, înlăturînd cauza (tutun, praf, alcool) sau făcînd tratamentul afecţiunii de (bază lues, tuberculoză etc.). Se prescrie un regim alimentar neiritant pentru mucoasa esofagiană.

STENOZELE ESOFAGIENE

Stenozele sau stricturile esofagiene pot constitui ultima fază în evoluţia unei esofagite acute sau cronice. Practic vorbind, stricturile esofagiene se produc mai des după intoxicaţii cu substanţe caustice (acizi şi baze) luate, fie în scop de sinucidere, fie accidental (copii).

Clinic, evoluează în trei faze:

În prima fază, o dată cu ingerarea substanţelor caustice, care provoacă leziuni pe tot parcursul (stomatită —esofagită — gastrită erozivă acută), tabloul clinic este dramatic: dureri atroce retrosternale, de-a lungul esofagului, vărsături, diaree, disfagie atît de accentuată, încît nici saliva nu poate fi înghiţită, ci curge abundent din gură; fenomene de şoc.

Scanned with OKEN Scanner

faţa palidă, puls frecvent, anxietate. Starea de şoc accentuîndu-se poate duce la sincopă şi moarte. Uneori se produc ulceraţii profunde şi perforaţii ale esofagului sau stomacului în cîteva ore sau zile, cu hemoragii mortale. De cele mai multe ori bolnavul trece peste această fază critică acută, fenomenele se ameliorează treptat, durerile şi tulburările de deglutiţie devin din ce în ce mai uşoare şi bolnavul se crede vindecat, trecînd într-o fază de acalmie, care durează trei—patru săptămîni. După acest interval de timp se instalează din nou fenomenele patologice, procesul trecînd în faza a treia, de esofagită cronică şi cicatrizare. Apare o disfagie cu caracter progresiv şi permanent, la început greutate şi durere la deglutiţia alimentelor solide, apoi a celor semilichide şi în cele din urmă şi faţă de lichide; regurgitările sînt cu atît mai abundente, cu cît stricţura este mai aproape de cardia.

Fig. 1. — Strictură esofagiană postcaustică (colecţia dr. Secărea).

Conţinutul lor este format din alimentele ingerate şi nedigerate, fără acid clorhidric; alteori apar vărsături pituitare cu salivă şi mucozităţi.

Evoluţia şi prognosticul stricturilor esofagiene sînt grave, fiindcă duc prin inaniţie la caşexie şi, pe acest teren debilitat, se produc complicaţii: tuberculoză, gangrenă pulmonară, bronhopneumonie etc.

Fig. 2. — Strictură postcaustică pe toată întinderea esofagului (colecţia dr. Secărea).

Anatomopatologic se constată leziuni variate în funcţie de cantitatea şi concentraţia causticului, precum şi de stadiul evolutiv.

În faza întîi de esofagită corozivă acută: hiperemie şi edem urmate rapid de necroze şi ulceraţii, fie superficiale, fie profunde, mergînd pînă la perforaţie. Asemenea leziuni se constată şi pe restul mucoasei digestive (gură, stomac şi chiar intestin).

Dacă intoxicaţia nu este mortală, procesul trece în stadiul de cronicitate. În ulceraţii apare în curînd un ţesut de granulaţie, care cu timpul devine un ţesut cicatriceal; acesta retractă şi strîmtează mai mult sau mai puţin calibrul esofagului, dînd stenoza esofagiană.

Uneori, cînd leziunile au fost superficiale— limitate la mucoasă— cicatricea este superficială, nestenozantă. Sediul cicatricelor este obişnuit la nivelul stricturilor fiziologice ale esofagului şi mai ales la cardia, unde contactul cu lichidele caustice este mai intim şi de mai lungă durată.

Stricturile prin arsuri sînt de obicei multiple şi pot interesa şi stomacul. Deasupra stricturii se va produce destul de rapid hipertrofia, apoi dilataţia esofagului.

Diagnosticul stricturilor esofagiene se face pe baza simptomelor clinice arătate şi din anamneză, dacă eventual bolnavul a luat cîndva caustice.

Dacă nu găsim această etiologie, ne gîndim la posibilitatea unei stricturi după esofagite specifice (tuberculoză, sifilis) sau nespecifice, ori la procese patologice de vecinătate (tumori mediastinale,

Scanned with OKEN Scanner

adenopatii, anevrisme etc.), care, comprimînd esofagul, determină sindromul stenozei esofagiene.

Examenul radiologic este indispensabil. El va exclude sau confirma prezența unei tumori, adenopatii mediastinale, anevrism etc., apoi va arăta, în caz de stenoză, sediul, gradul și numărul stricturilor.

Pentru aceasta se pune bolnavul în poziție oblică anterioară dreaptă și i se dă să înghită o pastă baritată. Astfel se poate constata o singură (fig. 1) sau mai des multiple stricturi, calibrul canalului esofagian redus la acela al unui fir (fig. 2), în contrast cu părțile dilatate supraiacente stenozei. Conturul lumenului este regulat, fără imagini lacunare și fără anfractuozități. Pentru precizarea diagnosticului se mai poate recurge la cateterismul esofagian cu sondele de mercur, care va preciza calibrul și sediul stricturii. De asemenea esofagoscopia, singură sau combinată cu cateterismul, poate elucida etiologia și gradul stenozei, dacă este penetrabilă sau nu, deci dacă se poate sau nu trata prin dilatații progresive.

Capacitatea de muncă. Stenozele benigne care determină tulburări de nutriție duc la diminuarea capacității de muncă în profesiile ce implică eforturi fizice mari. Ca atare, acești bolnavi se încadrează în gradul III cu invaliditate, recomandîndu-li-se profesii care cer eforturi fizice moderate, cît mai apropiate de profesia anterioară, și care permit respectarea regimului alimentar adecvat. Dintre aceste profesii se recomandă: munci administrative, profesii intelectuale, meșteșuguri (cizmar, croitor, bobinator, ștanțar, legător, desenator, ceasornicar, modistă, lenjereasă etc.).

Tratamentul stricturilor esofagiene este de resortul specialiștilor. Există mijloace multiple:

— dilatarea mecanică, dacă sub controlul esofagoscopului se poate introduce sonda, dilatare care trebuie făcută prudent și progresiv (la două—trei zile se trece la o sondă cu un calibru mai mare). Se pot încerca sondele cu fir conductor. În cazul în care nu se pot face dilatații, stricturile fiind filiforme, se recurge la

— tratamentul chirurgical, care constă în gastrostomie urmată de esofagoplastie.

Tratamentul medical este de o importanță secundară și constă în administrarea de antispasmodice și sedative centrale (bromuri, luminal).

SPASMELE ESOFAGIENE

Spasmele esofagiene se traduc printr-o contracție spastică temporară (frecvent) sau permanentă (mai rar) a esofagului. Contracția este în marea majoritate a cazurilor limitată la un segment, îndeosebi la cardia și gura esofagului, și mai rar cuprinde întreg esofagul. Este una dintre cele mai frecvente tulburări ale esofagului.

După etiologie, spasmul esofagian poate fi cauzat de o leziune organică a esofagului — spasmul simptomatic, constituind un simptom banal în diferitele afecțiuni esofagiene sau în afecțiuni neurologice și diferite boli: leziuni bulbare, medulare, tetanos, turbare, intoxicații (stricnină, plumb etc.).

Alteori spasmul esofagian e produs în mod „reflex" de afecțiunea unor organe apropiate sau îndepărtate de esofag, așa-numitul spasm reflex, în: afecțiunile mediastinale (adenopatii, tumori mediastinale, anevrisme aortice), afecțiuni gastrice (cancer, ulcer), afecțiuni ale căilor biliare (litiază biliară, colecistite), sau helmintiaze, și chiar în afecțiunile uterine.

În fine, spasmul esofagian poate constitui o manifestare morbidă de sine stătătoare, fără să găsească vreo leziune esofagiană sau alte leziuni la distanță, fără să fie produs de una din cauzele enumerate mai sus. În acest caz spasmul se numește primitiv, „esențial"

sau „idiopatic", şi constituie tipul cel mai frecvent al spasmului esofagian. Acest spasm primitiv poate fi temporar, localizat la cardia sau gura esofagului şi permanent sau cronic interesînd cardia —cardiospasmul cronic.

Simptomatologia spasmului esofagian este destul de caracteristică. Brusc, în legătură cu o emoţie sau cu ingerarea unui bol alimentar prea mare, sau fără nici o cauză, apare disfagia.

Bolnavul are senzaţia de înecăciune, jenă şi constricţie retrosternală, impresia că îmbucătura înghiţită s-a oprit, tuse chintoasă, tahicardie şi senzaţie de sufocare. După un interval de timp foarte variabil, bolul alimentar poate fi evacuat prin regurgitare sau trece în stomac şi toate fenomenele cedează brusc, precum au şi început. De multe ori, în mod bizar şi paradoxal, este împiedicată numai deglutiţia lichidelor, iar alimentele consistente şi păstoase sînt înghiţite fără nici o dificultate. Spasmul poate apărea la intervale neregulate, avînd un caracter intermitent, sau poate trece într-un spasm permanent.

Dacă spasmul superior (la gura esofagului) este de lungă durată, porţiunea inferioară a faringelui se dilată şi dă naştere unui diverticul. Acesta poate lua dimensiuni considerabile şi se exteriorizează sub forma unei tumori în regiunea cervicală, care apare în timpul mesei, şi care dispare cînd e comprimată, golindu-se de conţinut.

Cînd spasmul de lungă durată este inferior (la cardia), se produce o dilatare retrogradă a esofagului prin stagnarea alimentelor deasupra stenozei (spasmului). Bolnavii recurg la diferite manopere, fie pentru a uşura trecerea alimentelor, fie pentru a le evacua prin regurgitare: încercări de vomitare, inspiraţii profunde, mişcări de deglutiţie repetate. Spasmul esofagian se poate transforma uneori în stenoză organică.

Starea generală a bolnavilor în spasmul esofagian este de obicei bună, ceea ce arată că alimentele pătrund totuşi în stomac.

În cazurile de spasm grav apar fenomene de denutriţie progresivă, mergînd pînă la caşexie.

Examenul radiologic, făcut cu o suspensie sau cu o pastă baritată, furnizează simptome caracteristice: substanţa de contrast se opreşte la nivelul spasmului, esofagul de deasupra obstacolului apare dilatat, cu contururi perfect regulate şi nete, liniare, imitînd forma unei ridichi sau a unui fus, în opoziţie cu deformaţiile şi aspectul dinţat, neregulat, anfractuos al imaginii radiologice din cancerul esofagian. Pe de altă parte, contracţiile peristaltice şi uneori antiperistaltice se pot urmări pe toată întinderea esofagului, spre deosebire de stenozele organice, unde se constată rigidităţi segmentare. Prin cateterism cu o sondă prevăzută cu olivă se poate pune în evidenţă spasmul esofagian şi localizarea lui: sonda întîmpină rezistenţă la nivelul spasmului, dar dacă se insistă, însă fără brutalitate, spasmul cedează şi sonda înaintează. Este caracteristic pentru spasmul cardiei faptul că sondele groase „pătrund uneori mai uşor decît cele subţiri".

În fine, esofagoscopia poate furniza date preţioase, excluzîndu-se prin acest procedeu stenozările organice.

Diagnosticul de probabilitate al spasmului esofagian se face pe baza simptomelor clinice pe care le prezintă bolnavul. Ne atrage atenţia spre un spasm esofagian orice disfagie care începe şi se termină brusc, fără o cauză apreciabilă, apoi evoluţia capricioasă şi paradoxală a disfagiei, mai ales la indivizii nevropaţi, emotivi. Pentru confirmarea diagnosticului sînt însă necesare şi alte examinări: examenul radiologic totdeauna şi uneori cateterismul şi esofagoscopia. Numai astfel se poate stabili precis prezenţa, localizarea şi natura spasmului: simptomatic, reflex sau „esenţial".

Etio-patogenie. Terenul nevropat are o deosebită importanţă în orice spasm esofagian, fie el esenţial, simptomatic sau reflex, fiindcă numai aşa se explică de ce esofagul răspunde la cele mai variate excitaţii prin contracţia spastică a musculaturii sale.

Scanned with OKEN Scanner

În unele cazuri, excitaţiile pleacă de la leziunile esofagului (spasm simptomatic), în altele de la leziuni de vecinătate sau de la distanţă (spasm reflex) şi în fine în alte cazuri de spasm primitiv sau „esenţial" nu se găseşte nici o leziune organică, ci spasmul apare ca o tulburare pur funcţională şi de sine stătătoare, „ca o manifestare a tulburării inervaţiei lui — nevroza esofagului (Miasnikov)". În fond, închiderea şi deschiderea cardiei, precum şi contracţiile peristaltice ale esofagului au la bază un mecanism reflex, în care efectorul este constituit de tunica musculară: vagul produce relaxarea cardiei şi contracţia musculaturii esofagiene, iar simpaticul invers.

Pe de altă parte, învăţătura lui Pavlov şi a şcolii sale (Bîkov şi alţii), arată că scoarţa cerebrală, constituind centrul principal de reglare, îşi poate îndeplini acest rol datorită legăturii strînse şi indisolubile cu segmentele subiacente ale sistemului nervos (Durmişian). Modificările din scoarţă, sub influenţa acţiunilor externe sau interoceptive, influenţează segmentele subiacente ale sistemului nervos, în primul rînd activitatea hipotalamusului, cu un rol esenţial în toate funcţiile organismului. Scoarţa are de obicei o acţiune inhibitoare asupra centrilor subcorticali. Cînd însă, prin acţiunea puternică şi de lungă durată a diverşilor excitanţi externi, se produce o inhibiţie supraliminară în scoarţă, aceasta se repercută asupra centrilor subcorticali-hipotalamici, care, scăpînd de sub controlul scoarţei, îşi intensifică acţiunea lor asupra diverselor organe interne prin intermediul sistemului neurovegetativ şi al celui endocrin. În acest mod se produc vasoconstricţie şi modificări ale secreţiei şi kineticii tubului digestiv etc. Funcţiile modificate ale organelor interne determină la rîndul lor noi influenţe, excitaţii interoceptive, centripete (viscerocorticale).

Ca urmare, centrii superiori, inclusiv cei corticali, ajung să fie supuşi concomitent „impulsurilor nervoase extero- şi interoceptive, pe fondul unei stări nervoase modificate a scoarţei cerebrale". Astfel apare posibilitatea unui conflict între cele două categorii de impulsuri şi crearea unui „cerc vicios", care duce la noi forme de relaţii reciproce între emisferele cerebrale şi organele interne, determinînd caracterul proceselor patologice (Durmişian).

Nu este vorba numai de conflictul reflexelor necondiţionate extero- şi interoceptive, ci în primul rînd de cel dintre reflexele intero- şi exteroceptive condiţionate. Dacă un excitant oarecare intră, prin intermediul scoarţei cerebrale, într-o legătură reflex-condiţionată cu o activitate oarecare a unui organ, şi dacă această legătură reflex-condiţionată este fixată, atunci şi cuvîntul care defineşte excitantul condiţionat poate produce acelaşi efect (Durmişian).

De xemplu, cineva care are un anumit tip de sistem nervos, trăind în preajma unui bolnav de cancer esofagian, face o nevroză de frică; se instalează un spasm esofagian, văzînd simptomele cancerului esofagian şi vorbind despre ele.

În lumina acestei concepţii se va înţelege etio-patogenia spasmelor esofagiene simptomatice, „reflexe" sau primitive. De asemenea este explicabilă frecvenţa mai mare a spasmelor primitive, dată fiind etiologia lor atît de bogată şi variată, reprezentată prin diferiţi excitanţi ai mediului extern, care prin primul şi cel de-al doilea sistem de semnalizare pot produce modificări patologice în funcţia organelor. Acum se poate explica mecanismul prin care o emoţie, un şoc nervos sau o anumită conversaţie pot provoca un spasm esofagian.

Evoluţia spasmului esofagian primitiv este variabilă de la caz la caz. În unele cazuri este acut şi trecător, mai ales cel localizat la gura esofagului. În altele este cronic, îndeosebi în spasmul inferior (al cardiei), în care prognosticul este rezervat din cauza complicaţiilor posibile: leziuni organice (inflamaţii şi cicatrizări) şi mai ales dilataţii esofagiene considerabile.

Scanned with OKEN Scanner

Capacitatea de muncă a bolnavilor cu spasm simptomatic și reflex este condiționată de boala cauzală. Spasmul idiopatic, care răspunde la tratament și nu determină tulburări de nutriție însemnate, nu diminuează capacitatea de muncă în mod statornic. Atunci cînd bolnavul prezintă o alterare a stării generale prin tulburări de nutriție, capacitatea de muncă este apreciată după aceleași criterii ca și în stenozele esofagiene benigne.

Tratament. În spasmul secundar unei afecțiuni esofagiene sau unei cauze la distanță, tratamentul va viza în primul rînd boala respectivă, apoi va fi simptomatic, căutînd să combată spasmul și terenul nevropat: antispasmodice, sedative.

În spasmul primitiv sau esențial, avînd în vedere patogenia cortico-viscerală, rolul factorilor psihici, emotivi, ai mediului înconjurător, se vor obține adesea rezultate prin simpla izolare și scoaterea bolnavului din mediul obișnuit, prin psihoterapie, întrebuințînd mijloace sugestive.

Concomitent se vor prescrie sedative centrale și calmante ale sistemului nervos vegetativ: bromuri, luminal, antispasmodice (papaverină, atropină, codeină etc.) la care se pot asocia injecții de novocaină, badijonări cu cocaină ale mucoasei esofagiene, sub controlul esofagoscopului.

Nitroglicerina și nitriții pot da uneori rezultate bune.

Se pot face infiltrații cu novocaină ale splanhnicilor, mai ales ale celui stîng, o dată sau de repetate ori, la intervale de trei—patru săptămîni. Razele ultrascurte, diatermia, pot avea uneori efecte favorabile, iar dacă prin aceste mijloace nu se obține un rezultat, se recurge la sondaj. Tratamentul cu sonda duodenală constă în introducerea sondei pînă în duoden și lăsarea ei pe loc una—două săptămîni; alimentarea bolnavului se face prin sondă. În același timp bolnavul trebuie convins că după scoaterea sondei el va putea înghiți singur.

În fine, se poate recurge la o dilatare mecanică a segmentului contractat, întrebuințînd, fie sondele cu mercur, fie anumite dilatatoare.

DILATAȚIILE ESOFAGULUI

Dilatațiile esofagiene pot interesa esofagul pe toată circumferința sa (dilatații esofagiene propriu-zise), sau sînt parțiale, interesînd numai un segment din circumferința lui, cînd se vorbește de diverticul esofagian.

Dilatațiile esofagiene pot fi secundare unor stenoze organice prin cicatrice, valvule (stenoza congenitală), tumori (cancer), sau pot fi primitive, fără nici un obstacol anatomic, (dilatația esofagiană așa-zisă „idiopatică" sau megaesofagul). Cele secundare unei stenoze organice survenind ca un epifenomen, ca o complicație în cadrul anumitor boli, se vor expune la capitolele respective.

Aici se vor descrie numai megaesofagul și diverticulii esofagieni.

MEGAESOFAGUL

Megaesofagul sau dilatația „idiopatică" este o dilatație difuză primară a esofagului fără nici un obstacol de natură organică.

Simptomatologie. Boala începe insidios, încît este greu de precizat începutul și poate evolua uneori latent, constatîndu-se abia la autopsie dilatații esofagiene considerabile. Mai frecvent însă, simptomele apar brusc; imediat sau la cîteva ore după o masă mai abundentă, sau după o emoție, frică, bolnavii se plîng că au o senzație neplăcută, de jenă sau durere retrosternală. Ei simt că bolul alimentar s-a oprit undeva în esofag (disfagie) au senzația de lipsă de aer, beau mereu apă sau fac inspirații profunde, ori iau anumite

Fig. 3. — Dilatație esofagiană „idiopatică" (colecția dr. Secărea).

Fig 4. — Dilatație esofagiană „idiopatică" (colecția dr. Issersohn). Esofagul terminal apare subțiat regulat, fără defecte de contur.

atitudini (capul în hiperextensie etc.) cu scopul de a ușura deglutiția. Dacă, prin diferite manopere, trecerea alimentelor în stomac nu reușește, urmează regurgitări, pe care de multe ori bolnavii și le provoacă singuri, aplecîndu-se înainte sau culcîndu-se, fiindcă le aduce liniște. Regurgitările pot fi mai mult sau mai puțin abundente, în raport cu gradul dilatației și retenției. Uneori devin atît de abundente, încît iau caracterul vărsăturilor din stenoza pilorică. Spre deosebire de vărsături, ele sînt însă compuse din alimente nedigerate, numai alterate, nu conțin acid clorhidric și se traduc printr-un miros fetid al aerului expirat. Disfagia, jena dureroasă retrosternală și regurgitările abundente alcătuiesc simptomele cardinale ale dilatației esofagiene, la care se pot adăuga simptomele accesorii din partea organelor vecine, care sînt comprimate de esofagul enorm dilatat, ca: sughiț, dispnee și tuse rebelă. Boala evoluează cronic, cu faze de exacerbare a fenomenelor și faze de latență. Uneori durerile devin mari, regurgitările dese sau incoercibile, cînd probabil s-a produs și o esofagită prin stagnarea și procesele de putrefacție a alimentelor în esofag.

Starea generală la început este bună, dar cu timpul, și în raport cu gradul tulburărilor de tranzit esofagian, starea generală se alterează, bolnavii se cașectizează și pe acest teren debilitat se grefează cu ușurință infecții și complicații: mediastinite, tuberculoza pulmonară, bronhopneumonii, degenerescență malignă etc., care dau nota de gravitate acestei afecțiuni.

Examenul radiologic furnizează semne extrem de importante pentru diagnosticul pozitiv și diferențial. Uneori și fără substanță radioopacă se constată un nivel lichid în mediastinul posterior, trădînd dilatația esofagiană. Imaginea radiologică apare însă mai evidentă și este mai caracteristică după ce esofagul s-a umplut cu substanța de contrast (fig. 3 și 4). Imaginea esofagiană apare alungită și totdeauna de un volum considerabil (dolico-megaesofag), îmbrăcînd două forme: fuziformă sau sacciformă, cu contururile regulate, nete, liniare. În partea inferioară, imaginea se termină în formă de con sau ridiche cu vîr' ' a cardia, constituind un aspect caracteristic pentru această afecțiune. Din punct de vedere dinamic, în unele cazuri, se disting bine contracțiile peristaltice și antiperistaltice ale esofagului,

în altele dilatația apare ca o pungă flască, neanimată de contracții. În ceea ce privește cardia, se obțin relații variate: uneori după ce s-a umplut punga, bariul trece lent printr-un canal strîmt dar regulat, alteori trecerea prin cardia este bruscă și intermitentă.

Cateterismul ajută și el la diagnostic, scoțîndu-se cantități considerabile de lichid (500—700 ml) fără acid clorhidric. În fine, esofagoscopia furnizează datele cele mai prețioase, fiindcă uneori este singurul mijloc de a diferenția o dilatație primitivă de una secundară.

Anatomopatologic, esofagul dilatat impresionează prin volumul său uneori enorm, care atinge 1 500 ml, de la 50—100 ml cît este normal. Mucoasa esofagiană este inflamată, iar musculatura esofagiană este hipertrofiată sau, excepțional de rar, atrofiată. În schimb, cardia nu prezintă nici o leziune, dar apare contractată. Cu timpul însă, după ani de evoluție, pot apărea leziuni organice — stenoza organică a cardiei.

Etio-patogenia megaesofagului nu este complet elucidată pînă astăzi. Unii îl consideră ca o malformație congenitală, ca și megasigma, ceea ce pare a fi adevărat într-un anumit număr de cazuri. Alții susțin că s-ar datora unei leziuni a pneumogastricului, care ar fi urmată de cardiospasm și de dilatația esofagului. Faptul că debutează în general între 20 și 40 de ani, că se întîlnește îndeosebi la oameni nervoși, pledează pentru o tulburare nervoasă funcțională în sensul unei nevroze, care duce primar la cardiospasm cronic și secundar la dilatație esofagiană (vezi spasmul esofagian).

În fine, se pare că e mai aproape de adevăr teoria eclectică care admite în etiologia megaesofagului mai mulți factori: un factor congenital, alterații funcționale și lezionale foarte discrete ale inervației locale (leziuni degenerative și interstițiale ale plexului lui Auerbach, cauzate de infecții sau intoxicații), care fac ca tulburările nevrotice să se canalizeze spre acest organ.

Evoluție și prognostic. Evoluția este de lungă durată și capricioasă. La unii bolnavi se observă remisiuni clinice de ani, deși dilatația persistă, sau forme latente fără nici un simptom funcțional; la alții afecțiunea evoluează cu o disfagie continuă; uneori evoluția se face prin perioade de disfagie și de acalmie.

Prognosticul este relativ bun, cît timp nu s-au produs complicații; dar, o dată cu apariția complicațiilor, prognosticul devine sever.

Diagnosticul megaesofagului se face din confruntarea datelor clinice cu cele obținute la radioscopie, esofagoscopie și cateterism. Diagnosticul diferențial trebuie făcut cu afecțiunile gastrice, în primul rînd cu stenozele pilorice, apoi cu afecțiunile organelor de vecinătate, care prin compresiune sau reflex pot produce simptome asemănătoare. Dilatațiile enorme, cu conținut în cantitate mare, pot imita sindromul fizic al unei colecții pleurale.

O simptomatologie clinică asemănătoare se poate constata și în alte boli ale esofagului: stricturi, cancer, diverticul și stenoze congenitale. Dacă primele sînt ușor de deosebit, diagnosticul diferențial între ultimele (diverticulul și stenoza congenitală a esofagului) și dilatația idiopatică este uneori extrem de dificil și nu poate fi clarificat decît apelînd la examenul radiologic, și mai ales la esofagoscopie. Stenoza congenitală se produce printr-o valvulă situată imediat deasupra cardiei, care poate fi pusă în evidență numai prin esofagoscopie.

Capacitatea de muncă. În formele latente sau în perioadele de remisiune nu diminuează capacitatea de muncă, deci bolnavii respectivi nu se încadrează în nici un grad de invaliditate. În cazurile în care apar tulburări marcate de nutriție sau alte complicații, capacitatea de muncă este limitată, necesitînd uneori schimbarea profesiei și deci încadrarea în gradul III de invaliditate. Este indicată schimbarea profesiei atunci cînd bolnavul prestează o activitate care cere eforturi fizice mari. Recomandările comisiei de expertiză medi-

cală a capacității de muncă sînt în aceste cazuri asemănătoare cu cele indicate la capitolul „Stenozele esofagiene".

Tratamentul este în primul rînd medical, apoi chirurgical.

Tratamentul medical, în linii generale, este identic cu cel din spasmul esofagian; în plus se fac spălături esofagiene cu ape alcaline în fiecare zi, la trei—patru ore după mese, pentru a preveni inflamația și fenomenele produse de stagnarea îndelungată a alimentelor în esofag. În perioadele de disfagie mai intensă, instituirea a două—trei serii pe an de dilatații progresive ale cardiei, cu sonde cu mercur sau sonde cu balon, dau rezultate bune și sînt mai ușor suportate de bolnavi. Infiltrația splanhnicului cu novocaină dă rezultate foarte bune. Tratamentul medical în general dă numai ameliorări temporare și extrem de rar, vindecări în cazurile incipiente. În majoritatea cazurilor, disfagia devine rebelă și permanentă, cronică, cu repercusiuni grave asupra stării generale a organismului.

Tratamentul chirurgical. În formele cu evoluție prelungită, în care tratamentul medical n-a dat rezultate, se recurge la tratament chirurgical care dă uneori rezultate foarte bune, chiar vindecări complete, cum este cazul publicat în literatura romînească de prof. Iacobovici și Hăngănuțiu.

Operația care dă rezultate surprinzător de bune este esofago-cardiotomia extramucoasă (cardiomiotomia). Infiltrația splanhnicului și cardiomiotomia au schimbat mult în bine prognosticul megaesofagului.

DIVERTICULII ESOFAGIENI

Numim diverticul esofagian o dilatare parțială, segmentară a peretelui esofagian. Dilatarea nu interesează în întregime circumferința esofagului, ci numai o porțiune din ea, apărînd sub forma unui sac sau deget de mănușă, ce comunică printr-un orificiu cu lumenul acestui canal. Unii diverticuli (faringo-esofagieni) pot fi considerați ca un fel de hernie a mucoasei și submucoasei printr-un punct slab al musculaturii esofagiene, pentru care motiv au fost numiți de unii diverticuli falși.

Alți diverticuli (epibronșici și epifrenici) au peretele format din toate straturile peretelui esofagian și au fost numiți, în opoziție cu cei dintîi, diverticuli adevărați.

După mecanismul de producere, diverticulii esofagieni se împart în: 1) diverticuli de pulsiune și 2) diverticuli de tracțiune. Primii sînt produși prin presiunea bolului alimentar asupra peretelui esofagian, în timp ce ultimii sînt produși prin retracții cicatriceale determinate de procesele inflamatorii sclerozante periesofagiene.

Cum însă de cele mai multe ori factorii etio-patogenici se intrică (factori mecanici și inflamatori, tulburări funcționale dinamice și anomalii de dezvoltare), nu se poate vorbi de diverticuli puri de pulsiune sau puri de tracțiune și este mai bine să fie clasificați după sediul lor anatomic. Aceasta pentru că structura lor anatomică, etio-patogenia, simptomatologia și tratamentul lor sînt în strînse raporturi cu sediul lor.

Din acest punct de vedere diverticulii esofagieni se împart în: 1) diverticuli faringo-esofagieni (Zenker) și 2) diverticuli esofagieni propriu-ziși.

1) *DIVERTICULII FARINGO-ESOFAGIENI*

Se dezvoltă pe peretele posterior al hipofaringelui, la locul de trecere a faringelui în esofag, deasupra gurii esofagului. Prin urmare sînt propriu-zis diverticuli faringieni. La producerea acestui diverticul contribuie mai mulți factori: un punct slab, lipsit de musculatură, situat între fibrele oblice și circulare ale mușchiului constrictor inferior al

faringelui (triunghiul Leimer); un factor mecanic reprezentat de presiunea exercitată de bolul alimentar și, în fine, un factor dinamic, spasmul intermitent al gurii esofagului. Acesta face ca presiunea exercitată de bolul alimentar să fie și mai mare și contribuie la producerea unei hernieri a mucoasei și submucoasei, dînd diverticuli de mărimi uneori considerabile, pînă la aceea a unui cap de adult. Acești diverticuli sînt de propulsiune și iau naștere pe peretele posterior al faringelui, de unde coboară pe măsură ce se dezvoltă, între esofag și coloană, cu tendință de a se deplasa lateral și de a proemina în regiunea laterală a gîtului în groapa supraclaviculară, unde apar sub forma unei tumori.

Simptomatologie. Diverticulul lui Zenker se dezvoltă extrem de lent, putînd să evolueze ani de-a rîndul cu simptome atenuate și vagi, necaracteristice, reprezentate prin senzația de zgîrietură, de uscăciune, de arsură sau de nod în gît. Uneori se adaugă tuse chintoasă și grețuri, fenomene ce se pun în mod obișnuit pe seama unei faringite cronice sau a unor tulburări gastrice. Pe măsură ce diverticulul se mărește, simptomele devin tot mai caracteristice și mai manifeste: disfagia și tulburările de deglutiție predomină în tabloul clinic.

Disfagia se manifestă variat de la un caz la altul și în raport cu mărimea diverticulului. Uneori primele înghițituri produc disfagie, bolnavul are senzația de constricție în gît, senzația că se sufocă și că s-a oprit bolul alimentar, tuse și, în fine, urmează regurgitarea. Aceasta se obține prin anumite mișcări ale capului sau prin presiuni asupra părților laterale ale gîtului, care tot atît de bine pot favoriza trecerea alimentelor. După golirea diverticulului, alimentația se poate continua fără tulburări. Alteori — cînd diverticulul e mai mare — primele înghițituri se fac fără nici o tulburare și abia după ce diverticulul s-a umplut, apar tulburările, „care pot deveni atît de mari, încît fiecare deglutiție e un chin“ (Lauda). Pentru a învinge obstacolul, bolnavii recurg la diferite manevre: își înclină capul înainte, posterior sau lateral sau comprimă regiunea laterală a gîtului la locul unde simt obstacolul. Putrefacția alimentelor stagnate în diverticul cauzează unele simptome ca: fetiditatea aerului expirat, inapetență, fenomene inflamatorii (diverticulită) cu febră.

Diverticulii mari, prin compresiunea organelor de vecinătate, produc o serie de simptome din partea acestora ca: răgușeală (paralizia nervului recurent), nevralgii brahiale, cefalee și congestie cerebrală (compresiunea vaselor gîtului), hipersalivație și tulburări oculo-pupilare prin compresiunea simpaticului, ameteli și stări lipotimice.

În regiunea cervicală sau supraclaviculară se poate observa și palpa o tumoare moale, compresibilă și variabilă în volum, după cum este mai mult sau mai puțin umplută cu alimente.

Prin compresiune manuală, ea poate fi evacuată și dispare. De asemenea, datorită faptului că în același timp diverticulul conține aer și lichid, se percep la nivelul tumorii borborisme sau, prin exprimarea conținutului garguimente.

Starea generală rămîne mult timp bună, bolnavul se adaptează, își reglează prin diferite manevre evacuarea pungii diverticulare și își ușurează deglutiția.

Evoluția este lungă, 10—20 de ani, majoritatea bolnavilor sfîrșind prin inaniție, iar o parte prin complicații și boli intercurente.

Complicațiile mai frecvente și mai grave sînt: infectarea diverticulului (diverticulită), urmată de ulcerații și perforații ce duc la supurații, mediastinite, septicemii; alteori se complică cu bronhopneumonii, pneumonii și gangrenă pulmonară.

Diagnosticul în stadiile incipiente este foarte greu, simptomatologia clinică simulînd pe aceea a unei faringite sau a unei dispepsii și se poate stabili numai cu ajutorul examenului radiologic și esofagoscopic. În schimb, un diagnostic clinic de probabilitate se poate

Fig. 5. — Diverticul faringo-esofagian (colecția dr. Secărea).

Fig. 6. — Diverticul faringo-esofagian.

face cînd diverticulul are dimensiuni considerabile și din anamneză și examenul obiectiv se obțin simptome importante: disfagia, regurgitarea, fetiditatea aerului expirat, ȝgomotele hidroaerice, manevrele bolnavului pentru evacuarea diverticulului. Un diagnostic precis însă se poate stabili numai cu ajutorul examenului radiologic. Diverticulul umplut cu substanța baritată apare la ecran sub forma unui sac sau deget de mănușă, cu fundul rotund, cu contururi regulate, nete, liniare, imagine care persistă mult timp, fiindcă evacuarea pungii se face greu și încet, ceea ce constituie o caracteristică radiologică pentru diverticul (fig. 5 și 6). Esofagoscopia și sondajul pot contribui la elucidarea diagnosticului.

2. *DIVERTICULII ESOFAGIENI PROPRIU-ZIȘI*

Se dezvoltă pe peretele anterior sau lateral al esofagului, între cardia și gura esofagului.

a) Diverticulii de pulsiune puri

Sînt extrem de rari și se dezvoltă cu predilecție în două locuri: la nivelul încrucișării esofagului cu bronhia stîngă (diverticuli epibronșici) și mai ales imediat deasupra diafragmei (diverticuli epifrenici). Acești diverticuli pot lua dimensiuni considerabile, producînd tulburări, și apar mai ales la bărbați, după 40 de ani.

Simptomatologia lor clinică constă din tulburări variate și puțin caracteristice: dureri toracice, dureri epigastrice, disfagie, senzația că bolul alimentar s-a oprit, senzația de corp străin în gît, o stare de rău după mîncare, dureri retrosternale, dispnee, tahicardie, fenomene care nu dispar decît o dată cu regurgitările ce urmează, prin care diverticulul s-a golit.

Diagnosticul se stabilește cu ajutorul examenului radiologic (fig. 7 și 8) sau esofagoscopic.

b) Diverticulii de tracțiune

Formează marea majoritate a diverticulilor esofagieni. Ei au o formă triunghiulară sau conică, sînt mici, de mărimea unui bob de mazăre sau fasole, localizați de asemenea epibronșic, pe peretele anterior sau lateral al esofagului, în apropierea ganglionilor hilari

Fig. 7. — Diverticul la cardia (colecţia dr. Issersohn).

Fig. 8. — Acelaşi caz văzut din profil (colecţia dr. Issersohn).

şi traheo-bronşici. Inflamaţiile acestor ganglioni sau alte inflamaţii periesofagiene ca pleurezii, pericardite, mediastinite produc procese de scleroză periesofagiană, care prind peretele esofagului. Prin retracţia ţesutului cicatriceal se exercită o tracţiune asupra peretelui esofagian şi astfel se produce sacul diverticular. Fiind mici şi prin orientarea lor nefavorizînd acumularea şi stagnarea alimentelor în interiorul lor, de cele mai multe ori ei n-au nici o semnificaţie clinică, neproducînd simptome apreciabile.

Ei evoluează tăcut, pînă cînd îşi trădează existenţa printr-o complicaţie: abces pulmonar, mediastinită supurată, flebită a venei jugulare sau perforaţii în organele din vecinătate: bronhii, trahee, pericard, vasele mari, ducînd la fistulă bronho-esofagiană sau esofago-pericardică sau esofago-pleurală.

Diagnosticul clinic este aproape imposibil, din cauza lipsei unei simptomatologii clinice evidente şi caracteristice. Diagnosticul se face cu ajutorul examenului esofagoscopic şi mai ales radiologic (fig. 9) dar şi acestea întîmpină greutăţi, din cauză că diverticulul nu se umple totdeauna. Pentru a-l putea umple cu substanţa baritată se culcă bolnavul în poziţie Trendelenburg. Imaginea radiologică a diverticulului umplut se aseamănă cu aceea a unui dinte de ferăstrău.

Capacitatea de muncă. În cazurile în care diverticulii răspund la tratamentul medical sau sînt susceptibili de tratament chirurgical, capacitatea de muncă este conservată.

Cînd diverticulii nu beneficiază de tratament şi duc la tulburări de nutriţie severă, capacitatea de muncă este limitată şi se aplică aceleaşi recomandaţii ca în stenoza esofagiană.

Tratamentul diverticulilor esofagieni este medical şi chirurgical.

Tratamentul medical se aplică în diverticulii mici sau în diverticulii care nu pot fi operaţi. Este un tratament paliativ, simptomatic, căutînd să combată diferitele simptome şi tulburări şi să prevină sau să trateze complicaţiile. Acest tratament nu poate duce la dispariţia diverticulului. Tratamentul medical este în primul rînd igieno-dietetic: alimentele vor fi bine şi încet mestecate, se va institui un regim dietetic mai

Fig. 9.— Diverticul de tracțiune la bifurcația traheei (după *Schinz*).

bine tolerat: lactat-vegetarian, supe grase, pireuri cu unt, untdelemn sau grăsime în abundență, care ușurează trecerea bolului alimentar.

Bolnavul și medicul vor recurge la diferite manopere și artificii pentru a ușura trecerea bolului alimentar sau pentru a evacua conținutul diverticulului, ca: înclinarea capului sau așezarea într-o poziție favorabilă (întinsă pentru a evita umplerea diverticulului), spălături esofagiene cu sau fără sondă pentru evacuarea conținutului pungii diverticulare, antispasmodice împotriva spasmului supraadăugat. Pentru a evita sau combate inflamația diverticulului se vor administra medicații antiinfecțioase ca sulfamide, antibiotice. În unele cazuri este indicată alimentarea prin sondă duodenală. Cu aceste diverse mijloace terapeutice medicale se obțin rezultate satisfăcătoare durabile.

Tratamentul chirurgical este singurul care poate aduce o vindecare completă, atunci cînd diverticulul este accesibil operației și cînd nu sînt contraindicații. Din acest punct de vedere diverticulii faringo-esofagieni sînt foarte deseori accesibili unei intervenții chirurgicale. Exereza lor constituie tratamentul radical și dă rezultate excelente. În schimb diverticulii esofagieni propriu-ziși, fiind mici și greu accesibili operației, beneficiază mai mult de un tratament medical, cel chirurgical fiind excepțional și tardiv, cînd afecțiunea nu mai este bine tolerată.

TUMORILE ESOFAGULUI

În cazul tumorilor esofagului se va trata cancerul esofagian, fiindcă celelalte tumori sînt extrem de rare, încît practic nu intră în discuție.

CANCERUL ESOFAGIAN

Cancerul esofagian este una dintre cele mai frecvente și mai grave afecțiuni ale acestui organ. În marea majoritate a cazurilor este primitiv și numai extrem de rar secundar unui cancer gastric, faringian sau tiroidian.

Simptomatologie. Majoritatea cancerelor esofagiene apar între 40 și 60 de ani, mai ales la bărbați, și numai rar la alte vîrste. Clinic se manifestă prin simptome locale și generale. Simptomatologia locală este reprezentată prin sindromul esofagian: disfagie, dureri, regurgitări. Disfagia este obișnuit simptomul inițial și revelator. Ea se instalează treptat sau uneori brusc, dar o dată apărută ia un caracter permanent și progresiv. Provocată, atît prin tumoare, cît și prin spasmul supraadăugat, ea se manifestă la început numai față de alimente solide (carne, pîine etc.), apoi și față de pireuri și în cele din urmă bolnavul nu mai poate înghiți nici lichidele. Uneori evoluția progresivă a disfagiei este întreruptă de faze de aparentă ameliorare, cînd înghițitul se face relativ mai ușor.

Acest fenomen se explică prin ulcerarea tumorii care permeabilizează în parte tubul esofagian. Cînd disfagia a apărut, tumoarea este de cele mai multe ori destul de avansată; de aceea este foarte greu să se separe perioada de debut de cea de stare. Nu rareori, disfagia rămîne, pe o lungă perioadă sau în tot timpul evoluției cancerului, singurul simptom local. Obișnuit tabloul clinic se îmbogățește și cu alte simptome locale: jenă retro-

Scanned with OKEN Scanner

Fig. 10.—Cancer al esofagului (colecția dr. Issersohn).

Fig. 11. — Cancer al esofagului (colecția dr. Issersohn).

sternală, senzație de presiune și, într-un stadiu mai avansat, chiar dureri intense în regiunea interscapulo-vertebrală sau la baza gîtului, fie spontane și mai ales noaptea, fie provocate de deglutiție. Senzațiile de presiune și plenitudine sînt date de stagnarea alimentelor în esofag; așa se explică faptul că ele dispar o dată cu regurgitarea alimentelor ingerate.

Regurgitările în cancerul esofagian sînt precoce (apar imediat după mîncare) și mici, fiindcă boala evoluează rapid și nu permite să se producă dilatații mari supraiacente. Totuși, excepțional de rar sînt cazuri cu regurgitări tardive și abundente în caz de dilatații mai mari ale esofagului (cancerul situat în porțiunea inferioară). Conținutul regurgitat este fetid. Deseori se întîlnesc în cancerul esofagian vărsăturile pituitare, consecința unei salivații abundente, provocată în mod reflex. De altfel hipersalivația este întîlnită și în alte afecțiuni esofagiene. În cancerele exulcerate se pot produce regurgitări, compuse din alimente și produse patologice: mucus, sînge, fragmente din tumoare.

Simptomele generale apar paralel cu cele locale sau chiar precedîndu-le și se manifestă printr-o astenie și pierdere progresivă în greutate. Starea generală se alterează rapid și profund, mai ales din cauza tulburărilor de deglutiție care duc la inaniție și deshidratare, precum și din cauza proceselor patologice legate de natura tumorii: pielea devine flască, uscată, bolnavii se emaciază, dar în general nu se anemiază și nu iau coloritul „galben ca paiul", ca în cancerul gastric. Ceea ce caracterizează tabloul clinic este faptul că, atît simptomele generale, cît și cele locale, o dată apărute, nu mai cedează și iau un caracter permanent și progresiv, cu toate aparentele remisiuni.

Examenul fizic este de obicei negativ înainte de producerea complicațiilor și numai la examenul radiologic și esofagoscopic se obțin semne caracteristice care permit diagnosticul pozitiv și diferențial. Imaginea radiologică în cancerul esofagian este atît de caracteristică, încît de cele mai multe ori constituie cheia unui diagnostic precis și numai rareori mai sînt necesare esofagoscopia și biopsia pentru a stabili un diagnostic sigur. Substanța opacă se oprește brusc la nivelul stricturii canceroase (fig. 10), de unde descinde apoi mai departe printr-un defileu strîmtat (fig. 11, 12), cu margini neregulate și anfractu-

Fig. 12. — Cancer al esofagului cu dilatație prestenotică (colecția dr. Issersohn).

Fig 13. — Cancer al esofagului subdiafragmatic (colecția dr. Secărea).

oase, iar cînd ajunge la cardia nu se oprește cîteva momente — ca în cazuri normale — ci trece în mod continuu ca printr-un tub rigid (fig. 13), lipsit de mișcări peristaltice. Această incontinență a cardiei este un simptom radiologic caracteristic pentru cancerul esofagian inferior. În cancerul esofagian nu se constată o dilatație retrogradă considerabilă, așa cum se întîlnește în stenozele cicatriceale sau în cardiospasmul cronic, fiindcă evoluția rapidă a acestuia nu lasă timpul necesar unei asemenea dilatări mari. Retrodilatațiile secundare unui cancer esofagian sînt totdeauna reduse, iar limita lor inferioară — la nivelul tumorii — are un contur anfractuos și cu imagini lacunare.

În cazurile în care diagnosticul precis în fazele incipiente nu e sigur și unde examenul radiologic este negativ sau sărac (rigiditate segmentară, ușoară proeminență a mucoasei) se impune esofagoscopia, completată cu excizia (biopsia) unui mic fragment din tumoare.

Examenul histopatologic al piesei recoltate va arăta natura tumorii (benignă sau malignă) precum și originea histologică: bazocelulară, spinocelulară sau cilindrică.

Sondajul esofagian este contraindicat, fiindcă se pot produce accidente grave, ca: perforații, hemoragii din cauza peretelui esofagian foarte friabil la nivelul tumorii.

Evoluția cancerului esofagian este progresivă și rapidă, ducînd la moarte în 6—18 luni prin inaniție, chiar înainte de a da metastaze, care sînt foarte rare din cauza evoluției scurte. Sfîrșitul poate fi grăbit de o complicație.

Complicațiile cancerului esofagian sînt numeroase și variate. Formele exulcerate dau hemoragii care pot fi mici și repetate sau mari și mortale prin distrucția unui vas mare. Infectarea cancerului (mai ales formele exulcerate) duce la supurații mediastinale. Prin invadarea cancerului în organele vecine: vase, nervi, trahee, bronhii, pleură, coloana vertebrală, se produc fenomene alarmante: tuse, dispnee, voce afonă, pleurezii purulente, perforații care duc la fistule esofago-traheale sau esofago-bronșice (în timpul mîncării, tuse chintoasă urmată de expectorația alimentelor ingerate). Aceste fistule se complică cu bronhopneumonie, gangrenă pulmonară. Metastazele sînt foarte rare și se produc de preferință în ficat, oase și creier.

Scanned with OKEN Scanner

Etiologia cancerului esofagian este cea a cancerului în general, încă necunoscută pînă astăzi. Totuşi se incriminează în dezvoltarea cancerului esofagian influenţa unor iritaţii cronice de natură mecanică, chimică şi termică. Aşa s-ar explica localizarea cancerului esofagian de preferinţă la locurile cele mai expuse acestor iritaţii: la nivelul strîmtorilor fiziologice. Alcoolismul şi tabagismul ar avea în acest sens un oarecare rol în etiologia cancerului, prin excitaţiile continue şi de lungă durată, şi ar explica frecvenţa mai mare la bărbaţi decît la femei. Printre aceşti factori locali se mai citează cicatricele, infecţiile cronice ale esofagului, megaesofagul cu leziuni ale mucoasei, care ar constitui un teren favorabil pentru cancer, aşa-numitele stări precanceroase.

Anatomie patologică. În marea majoritate a cazurilor, cancerul esofagian este primitiv, apărînd ca o tumoare unică, şi foarte rar secundar, metastatic, sub forma unor tumori multiple.

Localizarea de predilecţie şi aproape exclusivă este la locul strîmtorilor fiziologice ale esofagului (cricoidiană, aorticobronşică şi diafragmatică).

Tumoarea îmbracă trei forme: 1) infiltrativă sau schiroasă cu localizare mai ales în regiunea inferioară, cu evoluţie mai lentă şi stenozantă; 2) vegetantă sau conopidiformă, sub forma unei tumori ce proemină în lumenul canalului, duce la stenoze incomplete şi are tendinţa la exulcerare; 3) forma ulceroasă, care duce repede la hemoragii şi suprainfectări, permiţînd o permeabilitate parţială a ductului esofagian. Histopatologic, în ordinea frecvenţei este vorba de un epiteliom malpighian pavimentos, spinocelular, sau bazocelular şi foarte rar de un epiteliom cilindric.

Diagnosticul cancerului esofagian se face din simptomatologia clinică locală şi generală. Atrage atenţia îndeosebi apariţia la un individ peste 40 de ani a unui sindrom esofagian în centrul căruia sînt tulburările de deglutiţie (disfagia), avînd caracterul unei stenoze permanente şi progresive, pe lîngă simptomele generale, mai ales astenia şi scăderea în greutate. Dar diagnosticul sigur se face şi cu ajutorul examenului radiologic şi esofagoscopic, completat cu o biopsie sub controlul esofagoscopului.

Diagnosticul diferenţial trebuie făcut în primul rînd cu toate afecţiunile mediastinale care pot produce un sindrom esofagian, ca: tumorile şi adenopatiile mediastinale, anevrismele aortei. În al doilea rînd trebuie să se excludă alte afecţiuni esofagiene care pot da o simptomatologie asemănătoare ca: stenozele cicatriceale, dilataţia esofagiană, esofagitele şi spasmul esofagian.

Prognosticul este în general grav.

Capacitatea de muncă. Diagnosticul de cancer esofagian o dată confirmat, bolnavul trebuie considerat inapt de orice activitate profesională. După cum are sau nu nevoie de un ajutor permanent, bolnavul va fi încadrat în gradul I sau II de invaliditate.

Tratament. Singurul tratament radical este cel chirurgical făcut într-o fază precoce a cancerului. Profunzimea situaţiei sale anatomice, dificultăţile căilor de acces, complicaţiile şi mortalitatea mare au făcut ca operaţiile pentru cancerul esofagian să prezinte o gravitate deosebită.

Progresul modern al chirurgiei endotoracice şi evoluţia în plină ascensiune a tehnicilor operatorii permit ca esofagectomia toracică, cu exereza tumorilor esofagiene, să fie o operaţie susceptibilă de succes şi chiar de vindecare, cu condiţia să fie făcută într-un centru chirurgical bine dotat cu aparatură şi mai ales cu chirurgi experimentaţi în chirurgia endotoracică. În practică, abia 10—20% din cancerele esofagiene sînt operabile, restul nebeneficiind decît de tratamentul paliativ şi simptomatic.

Tratamentul paliativ chirurgical este gastrostomia în cazuri de stenoză canceroasă impermeabilă, pentru a putea alimenta bolnavul, care aduce ameliorări uimitoare, dar temporare.

Scanned with OKEN Scanner

Radioterapia profundă n-a dat rezultate, iar prin radiumterapie cu sonde ferestruite s-au obţinut ameliorări temporare. Paliativ şi simptomatic se va prescrie o alimentaţie lichidă şi cu pireuri în cantităţi mici şi des; se va face rehidratarea parenterală a bolnavului; pentru a calma disfagia şi spasmul: antispasmodice (papaverină, atropină), sedative (bromuri, sedonal), anestezici locali (poţiuni cu cocaină), iar în cazurile avansate şi cu dureri mari se vor da opiacee (morfină, dilauden etc.).

Scanned with OKEN Scanner

Capitolul al III lea

STOMACUL

I. NOȚIUNI DE ANATOMIE ȘI FIZIOLOGIE

ANATOMIE

Stomacul este un organ cavitar, musculos, care face legătura între esofag și intestin.

El este plasat în stînga coloanei vertebrale și se proiectează în hipocondrul stîng și epigastru (fig. 14).

Forma sa, variată la diferite vîrste, depinde de starea de umplere sau vacuitate, de tonicitatea musculară, de poziția bolnavului, de presiunea mecanică exercitată de organele vecine.

La examenul radioscopic, forma stomacului se aseamănă cu un J sau cu un corn de bou. Din punct de vedere anatomo-fiziologic, stomacul prezintă următoarele segmente:

orificiul de intrare, cardia;

orificiul de ieșire, pilorul;

tuberozitatea mare sau segmentul fundic (fornix) situată deasupra cardiei, sub cupola diafragmatică;

corpul stomacului format din porțiunea verticală situată sub marea tuberozitate;

mica tuberozitate situată în continuarea corpului stomacal; cuprinde vestibulul, segmentul inferior și antrul piloric, care se termină cu orificiul piloric;

curbura mare și curbura mică, formate de cele două margini care se desfășoară de la cardia pînă la pilor;

fața anterioară și posterioară (fig. 15).

Stomacul are raporturi de vecinătate în porțiunea superioară cu diafragma, în stînga cu splina și colonul transvers, în porțiunea inferioară dreaptă cu duodenul și cu ficatul care-i acoperă o parte din fața anterioară, iar posterior cu peretele posterior al cavității abdominale, cu bursa omentală, pancreasul și artera splenică.

Stomacul este fixat cu restul tubului digestiv prin continuitate și prin ligamentele: freno-cardic, gastro-hepatic și hepato-duodenal.

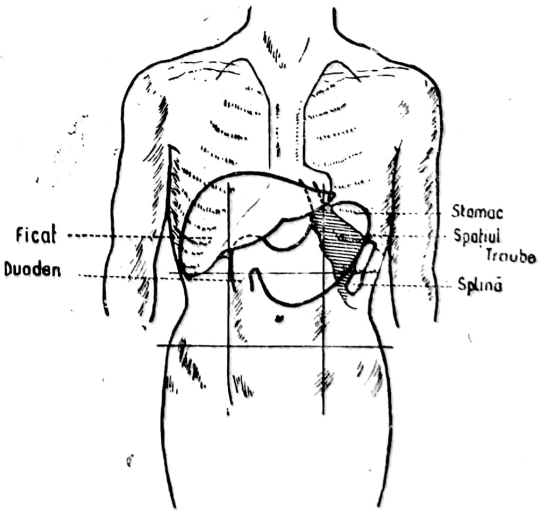

Fig. 14. — Situația topografică a stomacului.

Fixarea relativă în regiunea pilorică favorizează o mobilitate mare a segmentului piloric. Capacitatea stomacului este de 1 000—1 500 ml.

Peretele stomacal este format din 4 straturi: mucoasa, submucoasa, musculara și seroasa.

Mucoasa sau stratul glandular. Este transparentă, de culoare roșie-portocalie. Suprafața prezintă numeroase îndoituri transversale și verticale, în funcție de gradul de contractare sau relaxare a musculaturii netede *(muscularis mucosae)*. Îndoiturile dispar dacă stomacul se dilată.

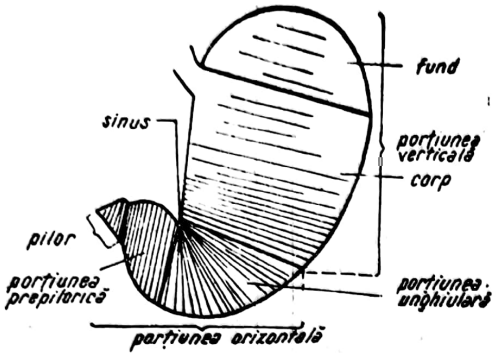

Fig. 15. — Regiunile stomacului (Wernstedt),

Pe suprafața mucoasei se disting discrete mamelonări, corespunzătoare foliculilor glandulari ai aparatului glandular, format din glandele fundice și pilorice.

Structura histologică a glandelor fundice prezintă trei tipuri de celule: *celule cilindrice* care secretă mucus; *celule principale* care secretă pepsină și renină ca profermenți, precum și catepsină și lipază; *celule marginale* care secretă acid clorhidric.

Prin gastrectomie se poate suprima regiunea antro-pilorică (zona reflexogenă).

Glandele pilorice situate în treimea inferioară a stomacului secretă mucus și, în cantități mai mici, proenzime ale pepsinei și reninei și factorul intrinsec *Castle*.

Submucoasa (stratul areolar) este formată din țesut fibros elastic și conține rețeaua de vase sanguine, limfatice și nervi.

Muscularа este formată din fibre oblice, longitudinale și circulare.

Fibrele circulare se continuă cu musculatura esofagului. La nivelul pilorului, formează sfincterul.

Slăbirea fibrelor oblice ar favoriza producerea stomacului alungit și gastroptoza, iar slăbirea fibrelor longitudinale și circulare, atonia stomacului.

Seroasa îmbracă stomacul, cu excepția regiunii curburii mici, unde se răsfrînge.

Circulația sanguină este asigurată de arterele gastro-epiploice și coronara stomahică, artera gastrică dreaptă, arterele gastrice scurte. Venele se varsă în sistemul venos port.

Vasele limfatice sînt situate în submucoasă de-a lungul venelor. O serie de ganglioni limfatici se varsă în ganglionii situați de-a lungul curburii mici, bursa omentală, în regiunea cardiei. Treimea superioară a curburii mari este mai săracă în vase limfatice.

Jumătatea inferioară și regiunea pilorică au o vascularizare limfatică abundentă. Limfaticele regiunii pilorice nu comunică cu cele ale duodenului, ceea ce explică de ce cancerele regiunii pilorice nu se extind la duoden (fig. 16).

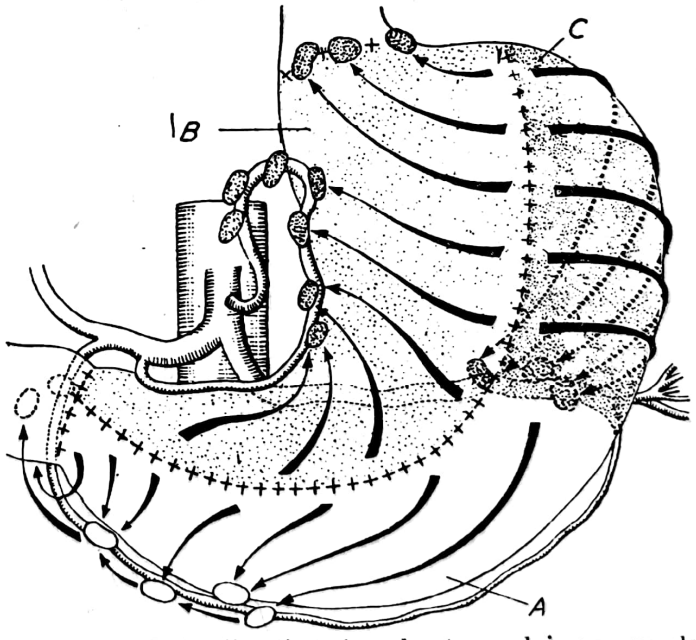

Fig. 16. — Teritoriile limfatice ale stomacului, cu grupele ganglionare respective. A: teritoriul porțiunii orizontale a marii curburi; B: teritoriul micii curburi; C: teritoriul porțiunii verticale a marii curburi.

Inervația. Stomacul este inervat de sistemul nervos vegetativ. Firișoare nervoase vegetative vagale și simpatice ajung la stomac prin intermediul plexului solar. Parasimpaticul transmite impulsurile ce determină secreția gastrică în timpul fazei reflex-complexe. Simpaticul inhibă activitatea exagerată a vagului.

Sistemul nervos intramural este format din plexul lui Auerbach și Meissner. Plexul lui Auerbach, situat în stratul muscular, transmite stimuli și coordonează mișcările gastrice. Plexul lui Meissner, situat în submucoasă, coordonează funcția secretorie și activitatea muscularei mucoasei.

Cele două plexuri au o interdependență funcțională și sînt în legătură cu rețeaua de fibre nervoase simpatico-parasimpatice, care stabilesc legătura cu sistemul nervos central, forul superior care controlează întreaga activitate stomacală.

FIZIOLOGIE

Stomacul joacă un rol însemnat în digestie. El constituie rezervorul în care alimentele sînt încălzite, frămîntate, omogenizate și supuse digestiei clorhidro-peptice. Alimentele pregătite mecanic și chimic prin digestia gastrică sînt treptat evacuate în duoden și jejun, pentru a fi supuse unei digestii complete. Stomacul are deci o funcție secretorie și una motorie.

Funcția secretorie. Stomacul secretă zilnic 1—1 ½ litri suc gastric bogat în acid clorhidric și pepsinogen. În prezența acidului clorhidric, pepsinogenul se activează în pepsină. Sucul gastric mai conține labfermentul, lipaza gastrică și catepsina. Pe lîngă aceste substanțe, regiunea antrală mai secretă și factorul intrinsec *Castle*. Între fermenții gastrici se menționează și neuropepsina, amilaza și nucleaza.

Cel mai important ferment este pepsina.

Acidul clorhidric este secretat de celulele marginale ale mucoasei normale, mereu în aceeași concentrație. Pe măsură ce este secretat acidul clorhidric, se produce și mucus protector. Datorită ritmului inegal al secreției și proporției variabile de mucus, sucul gastric are valori variate de acid clorhidric. Concentrația de acid clorhidric este în funcție de concentrația electrolitelor din sînge, de starea de hidratare, de irigația sanguină a stomacului, de cantitatea de apă resorbită în stomac, de timpul de golire a stomacului și de fazele de secreție.

I. P. Pavlov a întreprins studiul amănunțit al secreției gastrice și a elucidat, prin metoda fistulelor digestive, problema ritmului și mecanismului de secreție a sucului gastric.

În secreția gastrică se disting trei faze:

1. *faza reflex-complexă, cefalică sau nervoasă*;
2. *faza neuro-chimică*;
3. *faza intestinală.*

Faza nervoasă, cefalică este cea mai importantă și cea mai bogată în secreție acidă și pepsină. Ea este pusă în acțiune prin intermediul vagului și poate fi suprimată prin vagotomie completă.

În timpul fazei reflex-complexe, intervin în secreția gastrică atît mecanisme reflex-condiționate, vederea și mirosul alimentelor, cît și reflex-necondiționate, excitarea receptorilor cavității bucale. Secreția vagală este inhibată de atropină: hiperglicemia mărește, prin stimularea centrilor vagali, secreția gastrică.

Această primă fază a fost considerată în trecut ca faza psihică a secreției. Ea are o perioadă scurtă de latență, de 5—6 minute, este mai intensă la 15—30 de minute de la ingerarea mîncării și durează 30—40 de minute. Excitarea splanhnicului scade secreția.

Faza neuro-chimică (gastrică) este independentă de controlul vagului. Contactul alimentelor cu mucoasa gastrică favorizează eliberarea unui hormon care se absoarbe în sînge și declanșează secreția clorhidro-peptică. O secreție identică se poate obține prin excitarea prin-

tr-un balonaș plin cu aer, fixat la capătul unei sonde intragastrice, mecanism reflex descris de Bîkov și Kurțin.

Acest hormon, izolat și identificat în urma cercetărilor lui Edkins, Botkin și Komarov, este gastrina. Se presupune că gastrina nu ar acționa direct asupra glandelor fundice ci numai prin intermediul histaminei.

Dintre substanțele care stimulează faza neuro-chimică se menționează peptona, supa concentrată de carne sau pește, soluțiile slabe de alcool și, într-o măsură mai mică, legumele.

Faza intestinală se produce tot printr-un mecanism umoral. Contactul diferitelor substanțe alimentare cu mucoasa intestinului subțire produce o secreție umorală, care, ajunsă la stomac pe cale sanguină, solicită secreția gastrică.

Cercetările lui I. P. Pavlov au demonstrat că diferite alimente (carne, lapte, pîine) determină curbe diferite de secreție gastrică. Aceste curbe, care variază în funcție de compoziția chimică a alimentelor, asigură cea mai potrivită secreție gastrică, permițînd efectuarea digestiei în condiții favorabile. Varietatea în ritmul și compoziția secreției se întîlnește și la nivelul altor etaje ale aparatului digestiv (duoden, pancreas, ficat, căi biliare). Prin acest mecanism de adaptare, digestia decurge în condiții optime.

Alte cercetări au arătat că grăsimea, care exercită o inhibiție asupra dinamicii gastrice, are o acțiune inhibitoare și asupra secreției gastrice, atît prin acțiunea directă la nivelul stomacului, cît și prin favorizarea formării unui hormon intestinal, enterogastronul.

Cercetări recente au arătat că acest hormon se formează atît la nivelul duodenului cît și la nivelul intestinului subțire. Se pare că factorii stimulatori ai secreției gastrice dispar din circulație după mese. Scăderea acidității gastrice la sfîrșitul digestiei este datorită mai multor factori. Boldîrev acordă importanță regurgitării sucului duodenal neutralizant în stomac.

După Botkin, mucina inhibă activitata peptică și are acțiune dezintoxicantă față de agresiunea unor toxine.

Funcția digestivă. Pepsina asociată cu acidul clorhidric favorizează digestia proteinelor, pe care le transformă în proteine primare, secundare, proteoze, peptone. Renina transformă cazeinogenul în cazeină solubilă.

Funcția hematopoetică. Castle a stabilit că sucul gastric normal conține o enzimă, factorul intrinsec, care asociat cu factorul extrinsec, favorizează formarea principiului antipernicios, care asigură eritropoeza normală. Lipsa factorului intrinsec este cauza anemiei megaloblastice biermeriene.

Funcția motorie. Dinamica vie a stomacului, întreținută de stratul muscular bogat, asigură prin mișcările active peristaltice triturarea alimentelor, amestecul lor intim cu sucul gastric, omogenizarea și încălzirea lor.

Cele două treimi superioare ale stomacului constituie un rezervor pentru alimente. În această regiune mobilitatea este mai redusă, tonicitatea menține pereții aplicați pe bolul alimentar. Porțiunea pilorică prezintă o dinamică viguroasă, ritmică, activă în timpul digestiei.

Activitatea motorie se manifestă prin două tipuri deosebite: tonusul și peristaltismul.

Tonusul este o activitate posturală. După gradul de exagerare sau relaxare a tonusului se disting: stomac ortotonic (stomac normal de formă tubulară), stomac hipertonic, stomac hipotonic și stomac atonic. Tonicitatea se schimbă în timpul digestiei.

Peristaltismul. Al doilea tip de activitate motorie este exteriorizat prin contracțiile peristaltice moderate produse la intervale de 20 de secunde. Ele sînt mai mici de-a lungul curburilor, în partea superioară și mai profunde în partea orizontală a stomacului. Contracția fibrelor longitudinale determină undele ușoare; contracția fibrelor circulare determină incizurile adînci.

Scanned with OKEN Scanner

Studiul dinamicii gastrice s-a făcut la om cu ajutorul examenului radiologic și al metodei viscerografice (fig. 17, 18).

Principiul ampulelor conjugate (Marey) a fost aplicat în fiziologia digestiei, studiindu-se astfel dinamica tubului digestiv la animale și oameni. Cercetările au fost întreprinse de Cannon, Karlson, Boldîrev, Lintavareva, Alvarez, Bîkov, Kurțin și alții. Cercetări pe scară largă la om și aplicarea acestei metode în clinica umană au fost făcute de D. Danielopolu (fig. 19). Cercetările lui D. Danielopolu și ale noastre au demonstrat la om apariția unor contracții mari gastrice în ambianță de alimentație. Aceste contracții constituie efectul motor digestiv în cadrul unui reflex condiționat natural și demonstrează influența scoarței cerebrale asupra dinamicii digestive (fig. 20).

Dinamica gastrică și cea intestinală se inhibă în urma unor excitanți dureroși periferici (fig. 21).

Acesta este un reflex necondiționat inhibitor al dinamicii gastrice. Concomitent cu dinamica, se inhibă și secreția gastrică. În timpul somnului, dinamica gastrică se inhibă, dacă stomacul este gol (fig. 22).

În cazurile de vagotomie completă, reflexele condiționate naturale nu se mai produc, ceea ce demonstrează în mod evident dependența stomacului de scoarța cerebrală, legătura făcîndu-se prin nervul vag.

Evacuarea conținutului gastric din stomac în duoden se face pe măsură ce alimentele au fost transformate prin faza digestivă gastrică. Evacuarea în duoden se face treptat, prin deschiderea intermitentă a pilorului. Deschiderea pilorului este determinată de un anumit tip de dinamică gastrică, de o anumită intensitate a contracțiilor gastrice, întreținute probabil de reflexele cu punct de plecare în interoceptorii stomacali. Aceste reflexe sînt determinate de calitățile chimului gastric (temperatură, omogenizare, aciditate, diluție). Alimentele au un timp variabil de tranzit gastric. Evacuarea lichidelor este cea mai rapidă. Evacuarea grăsi-

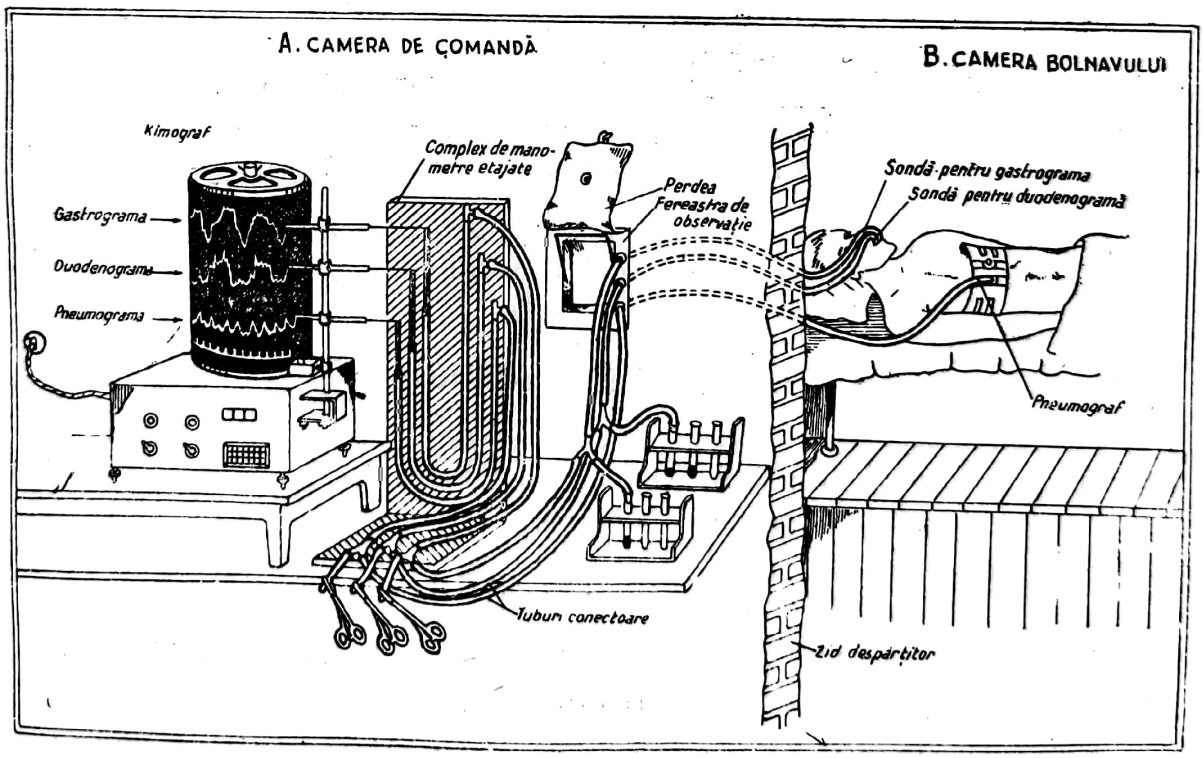

Fig. 17. — Schema instalației de viscerografie (Lab. de fiziologie al Cl. Medicale Spit. V. Roaită).

milor este cea mai întîrziată. Funcția sfincterului piloric este determinată, în bună parte, de reflexul duodeno-piloric.

Primele cercetări care au demonstrat existența acestui reflex au fost făcute de Hirsch și von Mehring. Pavlov a arătat că excitarea duodenului de către sucul gastric acid determină închiderea sfincterului piloric. Această închidere se efectuează paralel cu relaxarea musculaturii gastrice. Reflexul este complex: duodeno-piloric și duodeno-gastric.

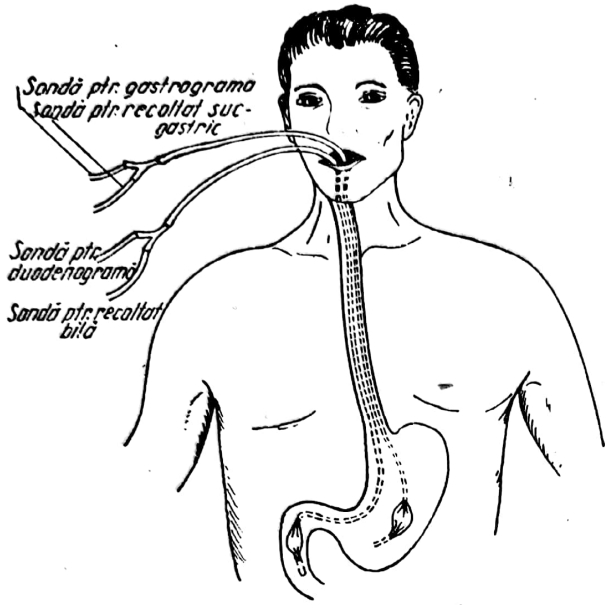

Fig. 18. — Situația sondelor pentru studiul dinamicii și secreției gastro-duodenale.

Cercetările lui Pavlov au demonstrat că, prin acest reflex intermitent, evacuarea stomacului se face treptat. Astfel, pe de o parte, chimul gastric nu invadează brusc duodenul, iar pe de altă parte digestia duodeno-pancreatico-biliară se poate efectua în bune condiții, în mediul alcalin. Există o oarecare specificitate ca durată a acestui reflex, în funcție de calitățile excitantului utilizat. Cea mai scurtă durată și uneori absența reflexului se observă în caz de excitație mecanică. Durata cea mai lungă se observă în caz de utilizare a grăsimilor sau a soluțiilor hipertonice de glucoză (fig. 24). Aceste date indică o fină adaptare a aparatului digestiv prin reacții specifice de kinetică la diverșii excitanți alimentari (fig. 25).

Inhibiția kineticii gastrice și închiderea sfincterului piloric se produc, nu numai la excitarea duodenului, ci și la excitarea jejunului.

Studiind aspectul dinamicii gastrice pe nemîncate timp de mai multe ore, se observă alternanța dintre etape de travaliu și etape de liniște. Această alternanță constituie fenomenul activității periodice digestive, fenomen descris în 1905 de Boldîrev. Activitatea periodică gastrică se șterge, etapele de travaliu se prelungesc, dacă în preajmă se mănîncă.

Dinamica gastrică își modifică în mod esențial aspectul în urma ingerării diverselor alimente.

Există o coordonare între funcția motorie și funcția secretorie a stomacului. Secreția umorală acidă provocată de prezența bolului alimentar mărește dinamica gastrică, care devine foarte vie, și astfel se asigură digestia activă.

II. SEMEIOLOGIA ȘI FIZIOPATOLOGIA STOMACULUI

Diagnosticul suferințelor gastrice se face din analiza sintetică a datelor pe care le oferă interogatoriul, simptomele funcționale și examenul obiectiv al bolnavului.

Interpretarea și gruparea acestor date clinice constituie baza în precizarea diagnosticului.

INTEROGATORIUL

Interogatoriul are o valoare diagnostică deosebită în patologia gastrică. O anamneză luată conștiincios dă informații prețioase asupra primelor modificări ale bolii, asupra evoluției și asupra complicațiilor.

Interogatoriul trebuie condus după un plan sistematic. El trebuie să țină seama de condițiile mediului extern, vîrstă, sex, ocupație, ereditate, antecedente personale.

Condiţiile mediului extern. Echilibrul fiziologic stabilit între organism şi mediul extern poate fi tulburat prin schimbări survenite în condiţiile mediului extern. Descoperirea acestor condiţii şi îndepărtarea lor are o valoare deosebită într-o serie de suferinţe gastrice.

Se va urmări cu atenţie suprasolicitarea proceselor nervoase determinate de factori multipli: ritm de muncă dezordonat, nerespectarea odihnei şi a somnului, surmenaj fizic şi intelectual, conflicte în familie şi la locul de muncă, lipsă de disciplină în orariul, calitatea şi cantitatea alimentaţiei, ingerare de alcool pe nemîncate, abuz de nicotină.

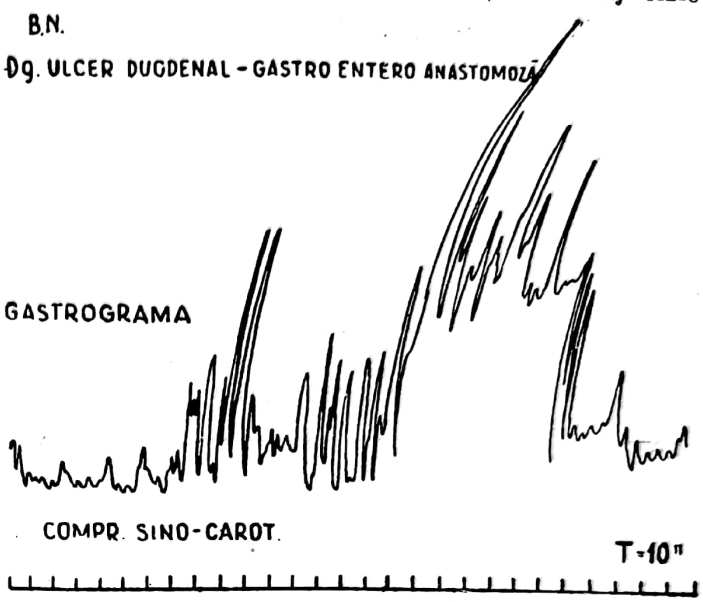

Fig. 19. —Reflex sino-carotido-gastric. În timpul compresiunii pe sinul carotidian, dinamica gastrică se exacerbează şi apoi se inhibă.

Vîrsta poate să dea indicaţii preţioase de diagnostic. Boala ulceroasă apare cu predilecţie la vîrsta tînără, între 20 şi 45 de ani: cancerul apare de obicei după 50 de ani.

Sexul. Unele boli se întîlnesc mai des la bărbaţi: gastrita alcoolică, ulcerul duodenal.

Ocupaţia poate influenţa apariţia şi evoluţia unor suferinţe. Tipografii sînt predispuşi la gastrite saturnine, vînzătorii de băuturi alcoolice şi ospătarii fac adesea gastrite hipertrofice.

La persoanele care călătoresc mult, şi au mese neregulate şi alimentaţie rece, evoluţia bolii se agravează.

Ereditatea. Trebuie cercetat cu atenţie factorul familial. Se cunosc cancere sau ulcere semnalate la o serie de membri din generaţii succesive.

Antecedentele personale. O serie de boli ale altor organe şi sisteme pot determina simptome gastrice funcţionale prin mecanisme reflexe. Sînt cunoscute tulburările dispeptice la bolnavi cu colecistită, pancreatită, apendicită cronică, litiază şi scleroză renală, afecţiuni coronariene, paraziţi intestinali, afecţiuni gastrice la femei, tuberculoza pulmonară. Sifilisul în antecedente atrage atenţia asupra crizelor tabetice, al căror diagnostic este greu de stabilit în faza incipientă, cînd celelate fenomene nervoase lipsesc. În faza incipientă din hipertiroidism domină uneori manifestări gastrice.

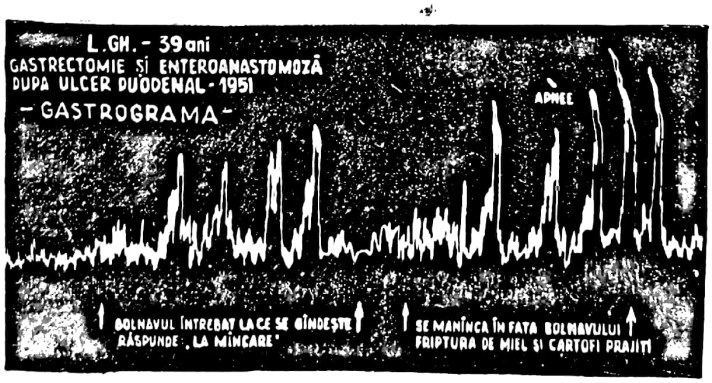

Fig. 20. — Reflex condiţionat motor gastric: prezenţa contracţiilor gastrice în timp cît se mănîncă în faţa bolnavului.

Din analiza acestor date trebuie să se precizeze dacă simptomele gastrice însoţesc o boală generală sau dacă traduc o suferinţă proprie a stomacului.

Istoricul bolii. Apariţia şi evoluţia tulburărilor subiective sînt primele informaţii care ajută de multe ori la stabilirea diagnosticului. Se va cerceta dacă boala a început brusc sau insidios, dacă antecedentele sînt lungi ca în boala ulceroasă sau gastrită, sau scurte ca în cancer, dacă evoluţia tulbură-

Scanned with OKEN Scanner

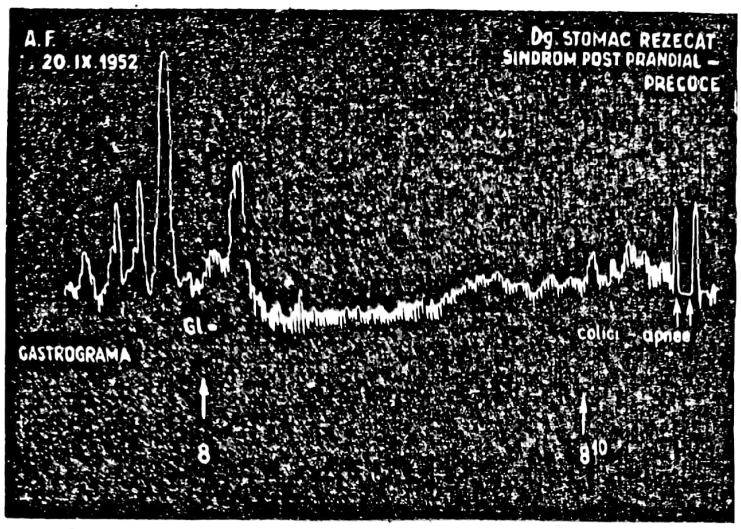

Fig. 21. — Inhibiția dinamicii gastrice la excitanți dureroși periferici: dispariția undelor gastrice cînd se recoltează sînge.

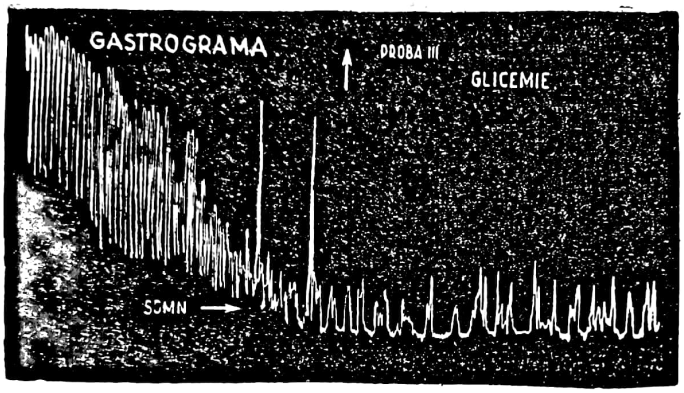

Fig. 22. — Inhibiția chineticii gastrice în timpul somnului.

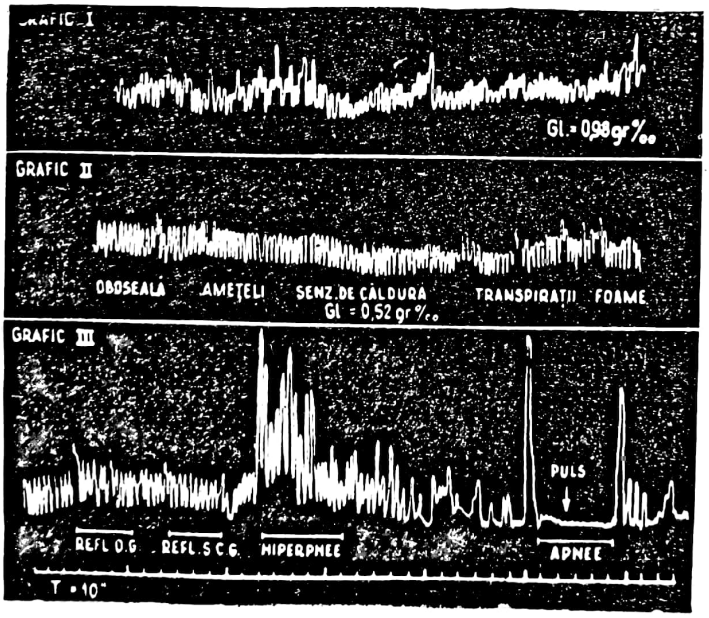

Fig. 23. — Aspectul gastrogramei în timpul hipoglicemiei insulinice în caz de vagotomie completă. Nu se observă contracțiile mari gastrice.

rilor digestive are caracter periodic sau continuu, progresiv, dacă simptomele sînt asociate cu menținerea stării generale, ca în ulcer, gastrită, sau de alterarea stării generale cu pierderi în greutate ca în cancer. Fără îndoială că o serie de cazuri nu se integrează în aceste reguli generale. Sînt ulcere care debutează brusc, cu simptome de perforație sau hemoragii și sînt cancere cu antecedente dispeptice lungi de 1—3 ani.

Tulburările gastrice au uneori evoluție capricioasă, neregulată. Ele apar la persoane nervoase, în legătură cu emoții, stări iritative. Crize puternice pot să fie determinate de tabes.

SIMPTOMELE FUNCȚIONALE

Analiza simptomelor funcționale constituie etapa esențială în cadrul anamezei. Se va proceda la interogarea sistematică a bolnavului privind: modificările de poftă de mîncare, foamea, durerile, senzația de balonare, arsurile, setea, mirosul rău din gură, salivația, eructațiile, disfagia, diareele, constipația, pierderile în greutate, vărsăturile. La baza acestor simptome stau modificări privind motilitatea, secreția, absorbția și sensibilitatea întregului aparat digestiv.

I. P. Pavlov și elevii săi au arătat că aparatul digestiv constituie o unitate din punct de vedere fiziologic.

În afecțiunile gastrice, modificările patologice de dinamică, secreție, absorbție, sensibilitate nu se limitează numai la nivelul stomacului, ci cuprind și alte segmente ale aparatului digestiv sau întrețin tulburări patologice la distanță.

Scanned with OKEN Scanner

Nu există simptome funcţionale tipice exclusiv gastrice, precum nu există o entitate clinică exclusiv gastrică. Organopatia a constituit o iluzie a medicinei anatomoclinice. Patologia modernă, bazată pe morfologie şi pe fiziopatologie, consideră că o boală afectează întreg organismul.

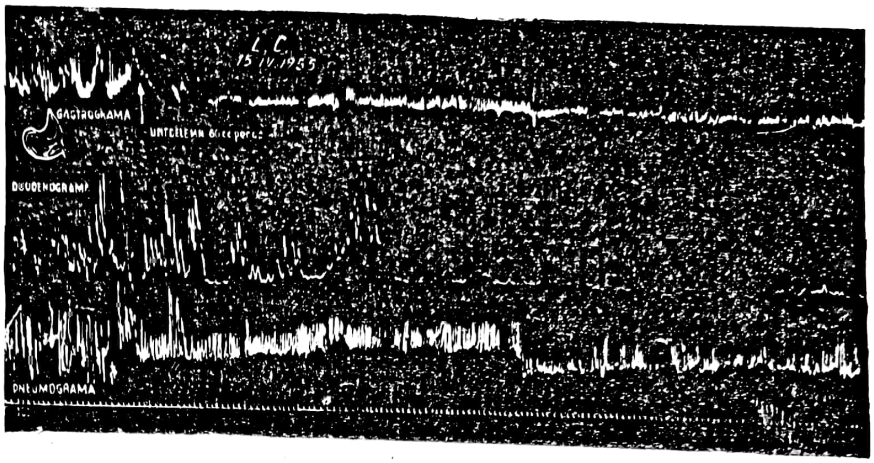

Fig. 24. — Influenţa grăsimii asupra dinamicii digestive (inhibiţia dinamicii gastro-duodenale după ingestia de untdelemn).

Tulburări de motilitate

Modificări de motilitate ale stomacului studiate prin metoda viscerografică la oameni sănătoşi şi la bolnavi cu boală ulceroasă sau neoplasm gastric, se referă la activitatea periodică digestivă, la relaţiile dintre somn şi dinamica digestivă, dintre glicemie şi kinetica gastrică, la mecanismul de producere a foamei şi foamei dureroase, la mecanismul de evacuare a stomacului. Explorarea dinamicii şi secreţiei gastrice la oameni sănătoşi, în condiţiile camerei izolate, indică alternanţa dintre etape de activitate motorie şi secretorie gastrică şi etape de linişte (activitate periodică digestivă). Cercetînd paralel, prin tehnica sondelor cuplate, dinamica esofagiană şi dinamica duodenală, activitatea periodică a fost găsită şi la nivelul acestor organe. Activitatea periodică digestivă reprezintă aspectul normal al dinamicii tubului digestiv (fig. 26). Activitatea periodică este modificată printr-o serie de factori: creşterea intensităţii excitaţiei interoceptive, creşterea excitabilităţii interoceptorilor, somnul, modificările glicemiei, reflexele necondiţionate şi condiţionate etc.

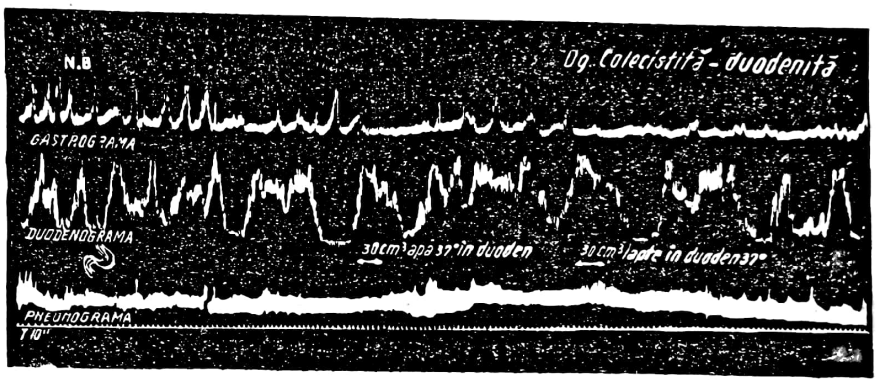

Fig. 25. — Reflex duodeno-gastric. Inhibiţia pasageră a chineticii gastrice după introducere în duoden de apă sau lapte.

Studiul activităţii periodice în cazurile de boală ulceroasă în episod acut indică o activitate gastrică continuă, bolnavii avînd uneori dureri în timpul viscerografiei. Unde mari gastrice neregulate se succed anarhic, încălecîndu-se reciproc. Aspectul este cel al unei aritmii gastrice (Danielopolu). Acelaşi aspect viscerografic se observă în gastro-duodenite, în perioadă dureroasă sau în unele sechele după gastrectomie (stomită, anastomozită, ulcer peptic) (fig. 27). Modificarea patologică a activităţii periodice se datoreşte creşterii excitabilităţii interoceptorilor gastrici, favorizată de leziune, de scăderea funcţiei de inhibiţie internă a scoarţei cerebrale, de vicierea funcţiei corectoare a scoarţei cerebrale, de tulburările survenite în relaţiile cortico-subcorticale.

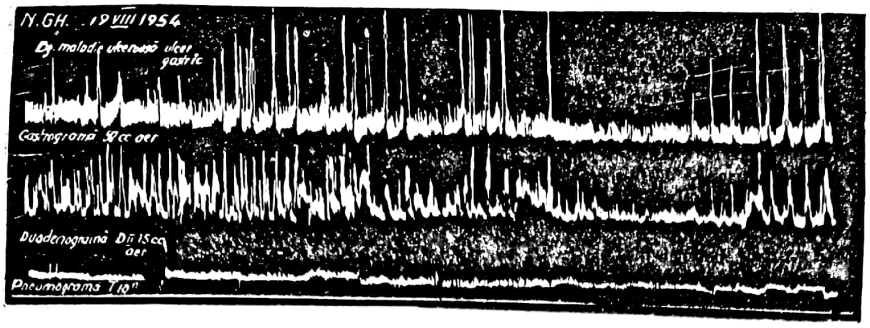

Fig. 26. — Activitatea periodică digestivă. Alternanță de perioade de activitate și repaus. *Sus*: gastrogramă; *jos*: duodenogramă.

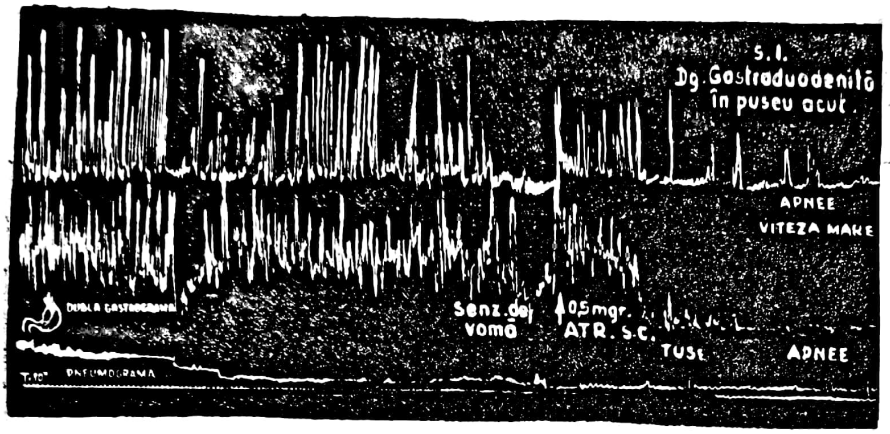

Fig. 27. — Ștergerea activității periodice în gastro-duodenită în puseu acut.

Aspectul dinamicii gastrice în neoplasmul gastric extins, precum și în neoplasmul bontului gastric (după gastrectomie) este deosebit. În aceste cazuri viscerografia indică lipsa aproape totală a undelor gastrice. Această modificare patologică se datorește infiltrării neoplazice a pereților gastrici.

În cazurile de vagotomie completă, undele gastrice dispar, persistînd doar mici valuri regulate, care traduc probabil dinamica musculaturei mucoasei, independentă de controlul nervos vago-simpatic. Această modificare patologică explică tulburările obișnuite de tranzit digestiv. Pe lîngă hipotonia gastrică, în vagotomia completă survin și tulburări ale jocului sfincterului pilloric, care contribuie la încetinirea tranzitului digestiv.

Relațiile dintre somn și dinamica gastrică

Studiul relațiilor dintre somn și dinamica gastrică arată inhibiția dinamicii gastrice în timpul somnului profund (fig. 22).

Această liniște indică iradierea inhibiției interne de la scoarța cerebrală spre centrii subcorticali și organe. Somnul nu mai are aceeași influență asupra dinamicii gastrice în caz de boală ulceroasă în perioada acută, de gastrită sau gastro-duodenită, sechele după gastrectomie (stomită, anastomozită, ulcer peptic). Cu tot somnul adînc, undele gastrice continuă, deoarece procesul de iradiație al inhibiției a fost tulburat prin creșterea excitabilității interoceptive și a tulburărilor survenite în dinamica cortico-subcorticală. Este semnificativ faptul că în faza activă din boala ulceroasă, bolnavii se trezesc noaptea din somn cu dureri. Probabil că la baza acestui fapt clinic stau modificări însemnate referitoare la scăderea pragului sensibilității interne, lipsa unei inhibiții interne destul de intense, creșterea excitabilității interoceptive. În faza de ameliorare, bolnavul nu mai este trezit din somn de durerile nocturne, somnul devine odihnitor.

Relațiile dintre glicemie, dinamica și secreția gastrică

Cercetările de fiziologie au demonstrat că pe măsură ce scad valorile glicemiei cresc contracțiile gastrice, se sporește secreția gastrică și apar senzația imperioasă de foame, neliniște și transpirații reci. Aceste modificări apar foarte net prin îmbinarea viscerografiei și

chimismului gastric cu proba de hipoglicemie provocată. Injectînd în plină hipoglicemie insulinică soluţie glucozată hipertonică intravenos (40—100 ml) şi restabilind în modul acesta nivelul glicemiei, secreţia gastrică se temperează, contracţiile gastrice îşi pierd din amploare şi senzaţia de foame dispare. În modul acesta reiese clar că există o strînsă corelaţie între glicemie, dinamica gastrică, hipersecreţie şi senzaţia de foame. Variaţiile glicemiei influenţează dinamica şi secreţia gastrică pe cale vagală.

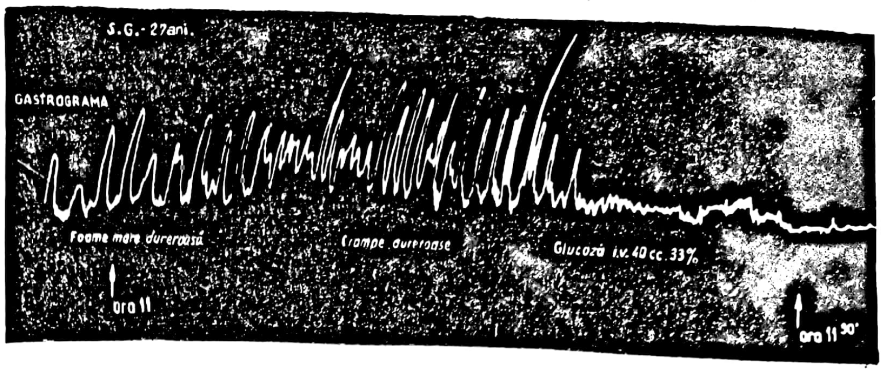

Fig. 28. — Aspectul gastrogramei în stare de foame. Contracţii gastrice mari şi dese care dispar concomitent cu foamea prin administrarea intravenoasă de glucoză.

La bolnavi cu vagotomie completă apar în timpul hipoglicemiei insulinice ameţeli, nelinişte, anxietate, însă secreţia gastrică nu creşte, contracţiile gastrice nu cresc şi nici nu apare o senzaţie clară de foame (fig. 23).

Pofta de mîncare este dorinţa plăcută de a mînca. Pofta de mîncare exagerată se traduce prin foame. Întreaga activitate de nutriţie este coordonată de „centrul alimentar" (Pavlov). Centrul alimentar este excitat prin intermediul reflexelor necondiţionate şi condiţionate, printr-o anumită compoziţie a sîngelui.

Vederea, mirosul, zgomotul legat de actul alimentaţiei determină secreţia salivară, gastrică şi apariţia contracţiilor gastrice (reflexe condiţionate naturale).

Deşi nu se cunosc toţi produşii din sînge care determină excitarea centrilor alimentari, este clar că un rol însemnat revine nivelului glicemiei.

Ţesutul nervos suferă cel mai mult în urma diminuării glicemiei. Carenţa în glucoză a celulelor nervoase determină prin fibrele eferente secreţia salivară, gastrică, pancreatică şi contracţii gastrice, duodenale, jejunale, biliare. Senzaţia de foame corespunde intrării în funcţie a centrului alimentar. Impulsurile aferente pleacă mai ales de la nivelul aparatului digestiv, care este hiperkinetic şi hipersecretă în special la nivelul stomacului.

Senzaţia de foame este însoţită de nelinişte, nervozitate, senzaţie de gol în epigastru, întreţinută de secreţie şi dinamică vie.

În suferinţele gastrice, pofta de mîncare poate fi normală, diminuată sau exagerată. În ulcerul gastric pofta este păstrată, în gastrita atrofică pofta de mîncare este scăzută. În cancerul gastric pofta este scăzută sau abolită, mergînd pînă la anorexie permanentă şi progresivă. Este probabil că produşi toxici modifică excitabilitatea centrului alimentar, iar anaciditatea compromite faza gastrică a digestiei. Lipsa de poftă de mîncare nu trebuie confundată cu senzaţii de saturare precoce. Ea survine la persoane cu stomac de volum mic (în linita plastică, la bolnavi rezecaţi).

Pofta de mîncare este exagerată în sindromul postprandial tardiv, la gastrectomizaţi. Evacuarea accelerată a alimentelor la bolnavi cu jejunită determină resorbţie rapidă a glucozei cu hiperglicemie consecutivă, care declanşează insulinemia şi o hipoglicemie manifestă. Cercetările de viscerografie indică prezenţa contracţiilor mari de foame în timpul apariţiei sindromului, concomitent cu ameţeală, transpiraţie, senzaţie imperioasă de foame.

Glucoza administrată intravenos calmează senzaţia de foame şi contracţiile mari gastrice (fig. 28).

Scanned with OKEN Scanner

În tulburările gastrice de ordin nervos, pofta de mîncare poate fi capricioasă (parapexie). O serie de bolnavi suferinzi de gastrită au preferință pentru anumite alimente (condimente).

Bulimia este o poftă de mîncare exagerată care se observă la nevropați sau în unele stări de hiperinsulinism. Ea este întîlnită și în diabet, în urma neutilizării glucozei, cu toată glicemia ridicată.

Foamea dureroasă. În ulcerul duodenal, foamea are uneori un caracter deosebit, de foame dureroasă.

Condițiile morfo-funcționale imprimă senzației de foame nota de durere. Foamea dureroasă survine tardiv după mîncare, cînd bolnavii sînt flămînzi (hipoglicemie fiziologică) și se calmează după ingerarea de lapte.

Trecerea rapidă a laptelui în duoden ar provoca reflexul retrograd duodeno-piloric și duodeno-gastric. În acest mod dinamica gastrică este inhibată și tensiunea intracavitară scade.

Cu ajutorul metodei viscerografice, se observă că instilarea de lapte în duoden inhibă dinamica gastrică. Contactul direct al laptelui cu mucoasa gastrică nu determină inhibiția dinamicii stomacale.

Durerea. Problema durerii din ulcer nu este încă pe deplin lămurită. S-a pus întrebarea dacă există date obiective privind raportul între tulburările funcționale și sensibilitatea gastrică. O serie de autori acordă hiperaciditățiii un rol în geneza durerilor, prin iritarea fibrelor nervoase vegetative. Teoria aciditățiii este combătută, întrucît există ulcere cronice dureroase cu aciditățiți reduse, iar alcalinele nu calmează durerile în toate cazurile. După altă ipoteză, impulsurile dureroase sînt provocate de dinamica motorie exagerată a pereților gastrici. Și această ipoteză a fost combătută, întrucît se remarcă dureri și în faza cînd contracțiile pereților sînt moderate.

Nu trebuie neglijat factorul vascular. Inflamația se însoțește de modificarea raporturilor normale ale firișoarelor nervoase din straturile pereților gastrici. Vasoconstricția poate determina o irigare insuficientă a țesuturilor, care duce la acumularea de acetilcolină și histamină, favorizînd senzația de durere.

După Ivy, durerea este provocată de contracția duodenului, de creșterea tonicității și motilității. Durerea cedează în momentul în care alimentele au pătruns în duoden.

În geneza durerii, un rol important revine inflamației, care întreține o coborîre a pragului sensibilității dureroase. Este probabil că orice mișcare a țesutului inflamator în jurul leziunii ulceroase contribuie la exagerarea durerii, după cum orice mișcare la nivelul unei plăgi cutanate exagerează durerea.

Interpretarea durerii în cursul diferitelor boli se face prin analiza amănunțită a caracterelor ei esențiale: intensitate, ritm, periodicitate, sediu și iradiere.

Intensitatea durerii este moderată în faza inițială a ulcerului sau în gastrită. Cu timpul, durerea crește în intensitate. Durerile mari se constată în ulcerele penetrante în pancreas, în perforații sau în flegmonul peretelui stomacal. În ulcerul canceros durerea este asemănătoare ulcerului peptic gastro-duodenal.

Ritmul durerii este evident în boala ulceroasă. În ulcerul gastric juxtacardial durerea poate fi precoce, în ulcerele curburii mici semitardivă, iar în ulcerul duodenal este tardivă sau are caracter nocturn și se calmează prin alimentație.

În general, durerile ulceroase sînt influențate de alcaline. O schimbare în ritmul durerii indică prezența unei complicații. În ulcerele evoluate, în perigastrite și periduodenite durerile devin permanente.

În cancer, durerile sînt moderate, neinfluențate de alimentație, de alcaline, au caracter neregulat sau sînt permanente; cînd proliferarea neoplazică prinde și fibre sau trunchiuri nervoase, durerea poate fi violentă și necesită opiacee.

Scanned with OKEN Scanner

Periodicitatea are o valoare deosebită în diagnosticul ulcerului. Durerile sînt zilnice, au o durată de 4—6 zile, urmată de faze lungi de acalmie de cîteva luni sau mai mult. Cu timpul, perioadele dureroase se lungesc, fazele de acalmie se scurtează. Este caracteristică apariţia perioadelor dureroase toamna şi primăvara. Periodicitatea durerii lipseşte în suferinţele căilor biliare.

Sediul şi iradierea. În ulcerele curburii mici, durerea este localizată în epigastru, sau în hipocondrul stîng, cu iradiere în spate. Uneori are caracter transfixiant.

În ulcerul duodenal, durerea este localizată în hipocondrul drept, iradiază în spate (nu în umăr ca în colecistite).

Dieta. O serie de alimente excitante exagerează durerile în faza activă a bolii (legume uscate, supă de carne, zarzavaturi, fructe crude, condimente, alcool etc.). Bolnavii ulceroşi suportă bine ouă, frişcă, alimente care nu sînt tolerate de bolnavii hepatici.

Oboseala, excitaţiile nervoase redeşteaptă faza dureroasă.

Senzaţia de balonare şi presiune este un simptom prezent în gastrită, în cancerul incipient sau în dispepsiile secundare de origine reflexă, în afecţiunile pulmonare (tuberculoză), hepatice, cardiace şi renale.

Senzaţia de greutate, de tensiune este produsă de supraîncărcarea şi destinderea exagerată a stomacului. Ea se întîlneşte în atonia gastrică, la bolnavul cu bont gastric mic după rezecţii, sau în stenoza pilorică.

Arsuri (pyrosis) retrosternale se constată în ulcere, cancere, gastrite sau stomac operat. Ele sînt determinate de procesul de esofagită secundar refluxului de suc gastric în porţiunea inferioară a esofagului şi pot fi provocate şi de un conţinut hipo- sau anacid. Cercetările viscerografice făcute în clinica noastră au pus în evidenţă îndesirea undelor proprii esofagiene în segmentul inferior în faza de arsuri retrosternale.

Setea apare în cazuri de vărsături, diaree, deshidratare, în cursul stenozei pilorice.

Regurgitaţiile. În unele dispepsii ulceroase se constată regurgitaţii voluntare. Conţinutul gastric poate ajunge în gură şi este din nou amestecat şi înghiţit. Acest fenomen a fost numit mericism.

Gustul rău în gură denotă un proces de gastrită. El apare şi în cancerele cu leziuni distructive, în stenozele pilorice cu fermentaţie.

Salivaţia este un simptom care se constată în leziunile ulceroase localizate pe curbura mică. Ea se produce prin iritaţia reflexă a vagului, nervul coarda timpanului constituind calea centrifugă a arcului reflex.

Eructaţiile (rîgîiala) se observă la indivizi nervoşi care înghit aer şi au impresia falsă de uşurare prin eliminarea aerului. Dilataţia mare a stomacului secundară aerofagiei determină tulburări cardiace prin ridicarea diafragmei stîngi.

Disfagia este o jenă dureroasă care apare la înghiţire, la indivizi cu spasm al cardiei produs de leziuni locale sau de vecinătate. Este un simptom caracteristic în ulcerele sau cancerele polului superior al stomacului.

Slăbirea. Pierderea în greutate asociată cu anorexie este întîlnită în neoplasm. În boala ulceroasă, sindromul dureros este asociat cu o stare generală bună; pierderi în greutate trecătoare se produc în faza activă. O slăbire progresivă apare în faza de tulburări de evacuare ale stomacului, în stenoze.

Diareea de origine gastrogenă se întîlneşte în ahilie şi este caracterizată prin scaune lienterice.

Constipaţia în boala ulceroasă este secundară excitabilităţii vagului.

Vărsătura constituie un fenomen natural de apărare al organismului faţă de un conţinut alimentar nociv, dar poate deveni şi un fenomen patologic în unele împrejurări.

Prin vărsături se elimină conţinutul gastric şi intestinal. La baza vărsăturii este un fenomen reflex, prin punerea în joc a centrului vomitiv situat în bulb. Vărsăturile încep cu anti-

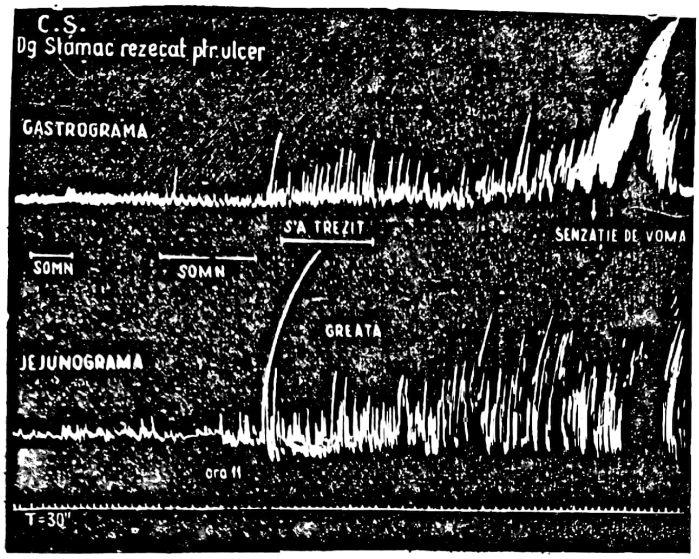

Fig. 29. — Aspectul gastrogramei și jejunogramei în caz de greață și vărsătură.

peristaltism intestinal care cuprinde și stomacul (Babkin și cercetările noastre) (fig. 29).

În timpul vărsăturii se închide pilorul, se deschide cardia, se produce o presiune asupra stomacului prin mușchii abdominali și diafragmă. Esofagul este înglobat în valul peristaltic. Conținutul gastric ajunge prin esofag în faringe, limba este trasă în jos, nazofaringele și laringele se închid și conținutul gastric este zvîrlit în afară prin cavitatea bucală. Vărsătura constituie un act reflex complex.

Căile aferente ale acestui reflex sînt multiple. Ele vin de la interoceptori și exteroceptori. Căile eferente sînt constituite de totalitatea nervilor ce determină modificări înlănțuite ale dinamicii digestive, diafragmei, mușchilor abdominali, intercostalilor. Căile eferente sînt constituite de nervul frenic, pneumogastric, intercostali, abdomino-genitali. Greața constituie senzația interoceptivă ce premerge actul vomei. Vărsătura este însoțită de amețeli, transpirații, paloare, tahicardie, secundare fenomenelor reflexe produse în sfera cardio-pulmonară.

Mecanismele de punere în joc a centrului vomitiv sînt multiple (fig. 30).

Aceste mecanisme au la bază reflexe necondiționate interoceptive — cu punct de plecare în aparatul digestiv sau alte aparate — reflexe condiționate, excitația automată sau influențe de vecinătate.

Atingerea bazei limbii sau luetei poate determina, pe calea nervilor gloso-faringieni, excitarea centrului vomitiv. Reflexul de vomă poate fi întreținut de o spină iritativă, o destindere masivă a stomacului, spasme etajate, contractura spasmodică a pilorului sau stenoza lui organică. În boala ulceroasă, vărsătura este favorizată de contractura spastică a pilorului sau de stenozarea lui organică. În neoplasmul gastric, la baza vărsăturii este de cele mai multe ori o stenoză organică definitivă. Intoxicațiile alimentare determină vărsătura, atît prin iritația mucoasei, cît și prin acțiunea directă pe care o exercită toxinele resorbite în sînge asupra centrului vomitiv. Stimuli patologici interoceptivi pot pleca și de la

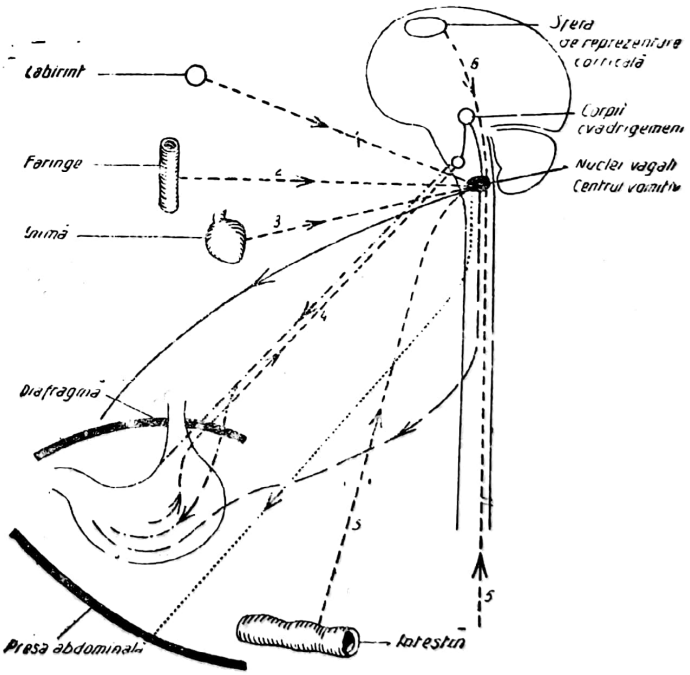

Fig. 30. — Mecanismul reflex al vărsăturii. Căile aferente și eferente ale centrului vomitiv. (Catel).

arborele biliar (colici hepatice cu vărsături), aparatul renal (colici renale), intestin (duodenite, jejuno-ileite şi colite) sau de la uter şi ovare. Vărsăturile pot fi declanşate de reflexe cu punct de plecare apendicular sau peritoneal.

Vărsăturile pot fi determinate de reflexe condiţionate. Asocierea unui excitant indiferent cu cel necondiţionat poate determina ulterior producerea vărsăturii, la simpla apariţie izolată a excitantului condiţionat. Astfel, după ingerarea unor alimente alterate, care au produs o toxiinfecţie alimentară cu vărsături penibile, simpla vedere sau mirosul respectiv pot determina apariţia vărsăturilor.

Bolnavii cu un sistem nervos labil (mai ales femeile) prezintă uneori astfel de vărsături prin mecanism reflex-condiţionat. Vărsăturile pot apărea prin acţiunea directă a unor medicamente sau toxine asupra centrului vomitiv.

În modul acesta se declanşează voma prin ingerarea de ipeca în doze mari sau administrarea de morfină, cloroform, nicotină, eter etc.

Produse nocive fabricate în cantităţi mari de organismul bolnav pot să declanşeze vărsături prin acelaşi mecanism. În modul acesta declanşează vărsătura, ureea şi ceilalţi produşi azotaţi din cursul azotemiei, corpii cetonici, precum şi toxicoza gravidică.

Vărsăturile pot fi declanşate şi întreţinute de leziuni ale sistemului nervos, leziuni ale urechii medii sau interne, tumori cerebrale, meningite acute şi cronice, hemoragii cerebrale, tabes, scleroză în plăci etc. Văsăturile au o serie de caractere cu însemnătate semeiologică: frecvenţa, orariul, cantitatea, mirosul, conţinutul.

Frecvenţa. Vărsăturile pot fi zilnice în stenoza pilorică compensată sau la 1—3 zile în stenoza pilorică decompensată. Ele pot fi incoercibile în graviditate sau în tabes.

Orariul. Vărsăturile pot fi matinale la etilici, postprandiale la nevropaţi, tardive sau hipertardive în boala ulceroasă sau în neoplasmul gastric complicat cu stenoza pilorică.

Cantitatea. Vărsăturile sînt abundente îndeosebi în stenoza pilorică benignă decompensată.

Mirosul poate fi acru în hipersecreţie, fecaloid în ileusul superior sau fistula gastrocolică.

Conţinutul este variat. El poate fi apos, mucos în gastrite, graviditate, tabes; alimentar în stenoza pilorică sau peritonita fibroplastică stenozantă; bilios în litiaza biliară, colecistite şi stenoza duodenală; purulent în gastrita flegmonoasă; fecaloid în stenoza intestinală superioară şi sanguinolent în diferite procese erozive sau ulcerative gastrice. În boala ulceroasă, vărsăturile sînt spontane sau provocate, apar după ingestia de alimente şi calmează durerea. În ulcerul piloric ele se instalează de la începutul bolii, în stenoza pilorică la cîţiva ani după debutul bolii. Aceste caractere le diferenţiază de vărsăturile din suferinţa căilor biliare, unde survin în cursul crizelor, sînt bilioase, frecvente şi nu uşurează durerea. În unele afecţiuni ale sistemului nervos, vărsăturile se fac cu efort, obosesc bolnavii; în altele (tumori cerebrale) ele se produc fără eforturi.

Hemoragiile gastrice se clasifică în hemoragii mari şi hemoragii mici. Hemoragiile mari se pot aprecia prin observarea vizuală a conţinutului vărsăturii, microhemoragia se poate pune în evidenţă numai prin examinări de laborator. Pentru ca să fie posibilă punerea în evidenţă a hemoragiilor oculte în scaun este necesar să existe o pierde de cel puţin 12 g sînge zilnic. În suferinţele gastrice, hematemezele survin în intoxicaţii acute cu sublimat, sodă caustică, în boala ulceroasă, în tumori gastrice, în gastrite cronice. În cancere gastrice, hemoragiile sînt mici şi repetate. Sîngele, stagnînd în stomac, este digerat şi capătă culoarea drojdiei de cafea.

În hemoragii gastrice, o parte din sînge se elimină prin intestin sub forma de scaun negru ca păcura (melena). Pentru ca scaunul să devină negru, este necesar ca sîngerarea să treacă de 60 ml.

Tulburări în ritmul de evacuare a stomacului. În ritmul de evacuare a stomacului survin două feluri de modificări patologice:

1. Accelerarea timpului de tranzit.
2. Încetinirea (prelungirea timpului de tranzit).

Accelerarea tranzitului gastro-duodenal poate surveni în unele forme de hipo- și anaciditate gastrică. Se consideră că tranzitul gastric în aceste cazuri este accelerat, datorită lipsei acidității sucului gastric. Lipsa acidității sucului gastric duce la o lipsă a reflexului duodeno-jejuno-piloro-gastric. Acest reflex, cu punct de plecare duodeno-jejunal și cu efect complex piloro-gastric, are un rol însemnat în determinarea jocului sfincterului piloric, a dinamicii gastrice și deci în geneza ritmului de tranzit gastric. Factorul de hipo- și anaciditate are însă numai un rol parțial în determinarea accelerării evacuării gastrice. Cercetările de fiziologie au indicat că nu numai sucul gastric acid, dar și untdelemnul, laptele, ouăle, supa de carne etc., declanșează reflexul duodeno- și jejuno-gastric. Pe de altă parte, clinica a arătat că există forme de gastrite hipo- și anacide, care nu evoluează cu evacuare precipitată. Lipsa digestiei clorhidropeptice însoțită de hipotonie gastrică sînt factori care contribuie la evacuarea accelerată a stomacului. Contactul mucoasei jejunale cu chimul gastric neomogenizat, netriturat, neîncălzit și nesterilizat prin carența acidă favorizează diareelor gastrogene.

Accelerarea tranzitului gastric survine în infiltrarea pilorului, care realizează insuficiența pilorică cu incapacitatea de închidere (linita plastică, formele de neoplasm infiltrativ al regiunii antropilorice).

Accelerarea tranzitului gastro-jejunal se observă în mod obișnuit în sechelele gastrectomiei. Eliminarea zonei puternice musculare antrale, precum și a sfincterului piloric contribuie la suprimarea funcției de rezervor a stomacului.

Gura largă anastomotică, precum și dinamica insuficientă a ansei la nivelul gurii joacă un rol adjuvant în geneza acestei evacuări rapide.

Reflexul jejuno-gastric, în condițiile rezecției gastrice, devine un factor patogenic. Musculatura gastrică se relaxează, însă gura anastomotică rămîne larg deschisă. În modul acesta, evacuarea rapidă este și mai mult favorizată. În aceste condiții se instalează evacuarea rapidă, precipitată (Sturzentleerung) ce contribuie la geneza jejunitei. Jejunita este factorul patogenic cel mai însemnat în geneza sindromului postprandial prococe și tardiv, la gastrectomizați.

Încetinirea tranzitului gastric se observă în cazuri de spasm prelungit al pilorului de natură reflexă sau în cazuri de stenoză pilorică benignă și malignă.

Spasmul prelungit al pilorului — accentuarea patologică a reflexului duodeno-piloric — poate surveni datorită creșterii acidității gastrice, creșterii tensiunii intracavitare duodenale sau creșterii excitabilității duodenale în procesele inflamatorii de duodenită, boală ulceroasă etc.

Tulburarea esențială de evacuare gastrică este stenoza pilorică benignă sau malignă, ce determină un sindrom tipic clinic, cu vărsături tardive alimentare, emaciere, deshidratare.

EXAMENUL OBIECTIV

EXAMENUL GENERAL

Bolnavii gastrici prezintă unele particularități în faza evolutivă a bolii.

În perioada de criză, bolnavii ulceroși iau poziții variate. De obicei stau ghemuiți, apăsînd cu mîna regiunea epigastrică pentru ușurarea durerii. La consultație ei se prezintă adeseori încovoiați, atitudine care le mai atenuează durerile. Local pielea este pigmentată, din cauza arsurii produse prin aplicarea repetată de căldură.

Scanned with OKEN Scanner

În stenoza pilorică, bolnavii sînt emaciaţi, au pielea şi părul uscate, ţesutul adipos şi muscular redus. Bolnavii canceroşi în stadiu mai înaintat se prezintă cu o stare de denutriţie progresivă.

Tegumentele sînt palide în cancerul gastric evoluat; anemia după hemoragii puternice este marcată.

La bolnavii gastrici, examenul gurii are o importanţă deosebită. Lipsa de dantură tulbură masticaţia. Limba saburală se constată în gastrite.

Temperatura este subfebrilă în cancere şi ulcere infectate. Ulcerele infectate pot constitui focare de infecţie pentru organism.

Examenul sistemului nervos trebuie făcut la toţi bolnavii gastrici. Perioada dispeptică din tabes prezintă simptome asemănătoare suferinţelor gastrice.

Hemoragiile gastrice pot surveni în legătură cu tumori ale sistemului nervos, leziuni ale centrilor vegetativi, în hipotalamus, în tuber cinereum.

INSPECŢIA

Regiunea epigastrică apare bombată în stenoza pilorică, în cancerul stomacal cu metastaze în ficat, în aerofagii şi volvulus.

Excavarea regiunii epigastrice se constată în ulcerele penetrante, în stenoza cardiei şi în visceroptoză.

În stenoza pilorică se remarcă în regiunea epigastrică prezenţa undelor peristaltice care desemnează conturul stomacului. Ondulaţiile corespund efortului musculaturii gastrice de a învinge obstacolul piloric. Undele peristaltice pot fi provocate prin mici lovituri cu degetele.

PALPAREA

Dintre metodele de examen fizic, o importanţă deosebită are palparea. Ea se face cînd stomacul este gol. La început se va face o palpare superficială, pentru aprecierea grosimii şi rezistenţei peretelui; pe urmă se face palparea profundă.

Sînt accesibile palpării regiunea pilorică, o parte din corpul stomacului şi din marea curbură. Bolnavul trebuie examinat, atît în poziţie orizontală, cît şi în ortostatism, cînd stomacul coboară şi astfel devine accesibilă palpării o parte din segmentul ascuns sub falsele coaste.

Tumorile pilorului sînt mobile, rotunde, dure, cu suprafaţa neregulată, puţin sensibile; se pot prinde în inspiraţie profundă dacă nu s-au format aderenţe. Tumorile corpului stomacului se simt în profunzime, sub coastele stîngi, şi sînt fixe în inspiraţie profundă. Tumorile peretelui anterior al stomacului se simt uşor. În linita plastică se palpează un plastron dur cu suprafaţă regulată. Sensibilitatea dureroasă (reflex vicero-senzitiv) poate fi localizată în ulcere necomplicate, sau difuză în gastrite, în ulcere cu perforaţie, în nevroze gastrice. În perforaţii, sensibilitatea extinsă este asociată cu contractură musculară (reflex visceromotor de apărare). În cancer, sensibilitatea este discretă şi mai extinsă. Ulcerul canceros este dureros la palpare.

Punctele dureroase au localizări variate:

punctul xifoidian este sensibil în ulcerele polului superior al stomacului;

punctul epigastric este sensibil în ulcerul gastric şi duodenal;

punctul solar este sensibil în procesele inflamatorii abdominale; în gastroptoză, durerea se atenuează dacă bolnavul trece în clinostatism.

Punctul dureros subcostal este uneori asociat cu prezenţa unei sensibilităţi în apropierea vertebrelor D_{10}—D_{12}, în stînga vertebrelor în ulcerul curburii mici şi în dreapta lor în ulcerul duodenal şi piloric.

Clapotajul, zgomot hidro-aeric obținut prin palparea regiunii epigastrice, se constată în stenoze pilorice sau mai rar în spasm. Nu are valoare diagnostică decît dacă se produce dimineața pe nemîncate sau la 6—8 ore după masă. Clapotajul localizat în regiunea subombilicală indică dilatarea stomacului cu ptoză gastrică.

PERCUȚIA ȘI AUSCULTAȚIA

În regiunea topografică în care se proiectează stomacul, la percuție se obține un zgomot timpanic.

În perforații se constată o sonoritate prehepatică, produsă de aerul ieșit din organul perforat.

Auscultația zgomotelor gastrice nu are valoare diagnostică.

TUBAJUL GASTRIC

Introducerea tubajului gastric în clinică a marcat un progres important în diagnosticul și terapia afecțiunilor stomacului. Haussman are meritul de a fi întrebuințat, pentru prima dată în 1865, sonda gastrică rigidă, groasă, în scop terapeutic. Mai tîrziu, Ewald a introdus sonda groasă elastică, de cauciuc; în 1910, Einhorn a inaugurat tubajul fracționat cu sonda subțire, care permite aprecierea evoluției secreției timp de 2—3 ore.

Tubajul simplu se poate face cu sonda groasă rigidă sau cu sonda subțire moale.

Tehnica sondajului. Se așază bolnavul pe un scaun cu o tăviță în mînă, se recomandă să nu înghită saliva și se scoate dantura falsă din gură (dacă o are). Se introduce sonda umezită cu apă pînă în fundul gurii. Bolnavul este invitat să înghită și concomitent se împinge ușor sonda de-a lungul esofagului. Uneori se simte cînd se trece de cardia. Dacă bolnavul suportă greu tubul și are senzații de vărsătură, i se recomandă să facă mișcări de respirație profundă. Sonda se introduce pînă cînd diviziunea de 50—55 cm de pe sondă ajunge în dreptul arcadelor dentare. Uneori secreția se scurge imediat. De cele mai multe ori însă, bolnavii trebuie să facă eforturi, să-și contracte musculatura abdominală. Conținutul gastric se recoltează într-un cilindru. Dacă tubajul se face cu sondă duodenală, se aspiră cu o seringă de 10 sau 20 cm^3.

Introducerea sondei pe cale nazală se recomandă la bolnavii cu reflex faringian puternic.

Tubajul gastric este contraindicat la bolnavii pulmonari cu dispnee, în insuficiența cardiacă, anevrismul aortei, hipertensiune, coronarite, la bolnavi hepatici cu varice esofagiene, în stări cașectice, în gastrite acute erozive, în hemoragii gastrice.

EXPLORAREA FUNCȚIEI EVACUATORII A STOMACULUI

Pentru explorarea funcției evacuatorii a stomacului există metode directe și indirecte.

Explorarea cu metode directe: bolnavul primește seara la ora 8 o cină de probă, compusă din 100 g unt, carne rece, două pahare ceai cu lapte și eventual puțin orez sau compot de prune (după Boas). Un stomac normal evacuează aceste alimente în decurs de 7 ore. Practicînd tubajul gastric a doua zi dimineața, la ora 8, în cazuri normale nu se găsesc resturi alimentare; în stări patologice se extrage o cantitate variabilă de resturi alimentare, în funcție de tulburarea de evacuare. Prezența unei cantități mari de lichid, așezat în trei straturi, cu multe resturi alimentare, denotă o insuficiență evacuatoare și indică o stenoză pilorică benignă sau malignă foarte avansată.

Pentru depistarea insuficienței evacuatoare de gradul I se dă bolnavului dejunul de probă Ewald (200 g ceai și 50 g franzelă prăjită), care în decurs de două ore trebuie să fie

complet evacuat. Se poate folosi prînzul Riegel, 400 g supă, 50 g pireu de cartofi, 250 g biftec, 35 g pîine; prezenţa de resturi alimentare, la 7 ore după ingerarea acestui prînz tip, va indica o insuficenţă evacuatoare de gradul I.

Explorarea cu metoda indirectă. Proba cu salol: se administrează bolnavului 1 g salol, o dată cu dejunul de probă. Această substanţă se descompune în intestin în fenol şi acid salicilic. Acidul salicilic se resoarbe şi se elimină prin urină, unde poate fi pus în evidenţă prin reacţia cu perclorură de fier. Se examinează urina din 10 în 10 minute. În prezenţa acidului salicilic, urina se colorează în violet. În mod normal, eliminarea acidului salicilic începe la 75 de minute după ingerare.

O întîrziere peste această durată indică o jenă evacuatoare.

EXPLORAREA FUNCŢIEI SECRETORII ŞI CHIMICE A STOMACULUI

Secreţia gastrică din timpul nopţii. Secreţia gastrică se continuă şi după evacuarea alimentelor. La indivizi normali se extrag prin tubaj gastric, dimineaţa pe nemîncate, 10—40 ml secreţie nocturnă, lichid tulbure, mucos, fără miros, incolor sau gălbui. Dacă examinarea se face mai tîrziu, în special la bolnavii ambulatori, secreţia va fi sporită, datorită diferiţilor excitanţi (miros de alimente, foame, tutun). Astfel se explică hipersecreţia de 80—100 ml la unii sănătoşi examinaţi tîrziu, înainte de masă.

Secreţia gastrică este în funcţie de metabolismul apei, al sărurilor, de cantitatea de cloruri, de presiunea osmotică. Secreţie redusă se constată la persoanele cu regim hipoclorurat.

Secreţia gastrică în cazuri patologice. O cantitate mai mare de 50 ml dimineaţa pe nemîncate, fără resturi alimentare, este apreciată ca hipersecreţie; ea se constată în ulcerul duodenal, în ptoze şi atonii gastrice.

Dacă sonda duodenală se menţine timp îndelungat în stomac şi se aspiră secreţia din 10 în 10 minute, timp de două ore, se obţine uneori o hipersecreţie tardivă. Valorile de aciditate diferă în diferitele porţiuni recoltate.

Hipersecreţie cu resturi alimentare se constată în insuficienţa de evacuare produsă prin spasm şi stenoză pilorică.

Conţinutul gastric cu bilă este secundar regurgitării conţinutului duodenal în stomac. El se observă uneori în ulcerul duodenal sau după rezecţii gastrice şi colecistectomii.

Un conţinut bilios cu resturi alimentare se întîlneşte în stenozele duodenale sub ampula lui Vater.

Lichid gastric spumos se constată la indivizi cu salivaţie abundentă, care înghit saliva.

Un conţinut gastric bogat în mucus denotă un proces inflamator de gastrită hipertrofică. În aceste cazuri, filtrarea sucului se face lent. Mucozităţile provenite din căile respiratorii superioare, din faringe şi esofag nu sînt amestecate intim cu sucul gastric; o secreţie sanguinolentă brună-închis în gastrite, în ulcere sau cancere exulcerate, în sindrome hemoragipare.

Sîngerările din cancerul gastric au aspectul drojdiei de cafea, din cauza stagnării prelungite şi a digerării sîngelui în stomac. O cantitate mică de sînge colorat indică un traumatism al mucoasei.

Secreţia are caracter purulent în gastrita flegmonoasă, în cancerele exulcerate.

Secreţia gastrică este redusă sau absentă în cancerele gastrice şi în achilie.

În stenoza mediogastrică se extrag cantităţi mici în mod repetat. La un moment dat se extrage un reziduu mai mare, probabil din buzunarul inferior al pungii stomacale.

Mirosul normal al secreţiei gastrice devine fetid în fistula gastrocolică, de fermentaţie, în stenoza pilorică.

Scanned with OKEN Scanner

Examenul microscopic arată leucocite distruse sau normale, rar celule cilindrice, epitelii plate din segmentul superior al tubului digestiv. În aclorhidrie, leucocitele nu sînt distruse. În hiperaciditate se observă resturi nucleare, în gastrita cronică abundență de celule plate. Flora bacteriană este bogată în caz de tumori maligne, gastrită anacidă și stenoză pilorică. Streptococi introduși prin alimente se găsesc mai ales la persoane cu achilie; acid lactic și bacilul Boas-Oppler în cancer gastric cu stenoză, în stenoză și ocluzie, bacili Koch în tuberculoza pulmonară sau gastrică. Paraziții intestinali pătrund rar în stomac, în cazuri de regurgitări bilioase (*Lamblia* și *Strongyloides*).

Funcția secretorie se apreciază în mod indirect prin studiul chimismului gastric.

Secreția gastrică poate fi provocată prin excitanți alimentari sau chimici variați.

1. *Prînzul de probă Ewald-Boas* este metoda standard întrebuințată în mod curent. Se administrează dimineața pe nemîncate 400 g ceai fără zahăr cu 35 g pîine. După 45—60 de minute se extrage secreția. Cantitatea normală extrasă este de 100 ml. O cantitate sporită indică insuficiență de evacuare; o cantitate scăzută se constată în achilie, în schir gastric.

Secreția gastrică recoltată într-un cilindru se separă în două straturi. Stratul inferior ocupă 2/3 din volum și este chimifiat, păstos, omogen; stratul superior este lichid. În achilie se constată bucăți nedigerate de pîine, nechimifiată.

Dacă secreția de mucus este bogată, sedimentarea alimentelor nu se face, mucusul este amestecat cu resturi alimentare.

Stratul lichid este mai abundent în stările de hipersecreție. Stratul inferior bogat indică o tulburare de evacuare. Absența stratului lichid indică scăderea secreției gastrice. Mirosul ușor acid se exagerează în hiperaciditate; în stenoză, mirosul este de fermentație. Conținutul gastric este bilios în stenoza duodenală sau cînd se produc regurgitări de bilă în stomac.

Analiza chimică. Reacția chimică a sucului gastric este acidă. Dacă secreția este bogată în mucus sau în reflux biliar, reacția devine alcalină.

Reacția acidă poate fi determinată de acidul clorhidric sau de acizi organici (lactic, acetic, butiric). În absența acestor acizi, reacția este neutră.

Prin examenul chimic se dozează acidul clorhidric, acizii combinați, aciditatea totală, conținutul în pepsină, renină, catepsină.

Dozarea cantitativă a acidului clorhidric liber se face prin metoda Töpffer-Linossier: la 10 ml suc gastric filtrat se adaugă 2 picături din reactivul Töpffer (soluție alcoolică 0,50% de dimetilamidoazobenzol). În prezența acidului clorhidric, lichidul se colorează în roșu. Se adaugă dintr-o biuretă Mohr picătură cu picătură soluție decinormală de NaOH, pînă cînd culoarea roșie virează spre portocaliu galben. Cantitatea de NaOH (exprimată în ml) utilizată pentru neutralizarea acidului clorhidric arată cantitatea de acid în 10 ml suc gastric.

Cifra obținută se multiplică cu 10 pentru a determina cantitatea corespunzătoare a 100 ml. Evaluarea cantității de acid clorhidric se face multiplicînd numărul de ml, NaOH n/10 întrebuințat pentru neutralizare cu 0,00365 (echivalentul în grame al acidului clorhidric). Exemplu: dacă s-au întrebuințat 4 ml de NaOH, pentru 100 ml ar fi trebuit să întrebuințăm 40 ml NaOH; $4 \times 0{,}00365 = 0{,}01460$ grame, iar pentru 100 ml = 0,146 grame.

Dacă reactivul Töpffer nu înroșește secreția gastrică, acidul clorhidric este absent.

Dozarea aciditații combinate (acid clorhidric fixat de proteine) se face după dozarea acidului clorhidric.

Tehnica determinării. După neutralizarea acidului clorhidric liber, se adaugă o picătură de soluție de fenolftaleină 1%. Sucul nu-și schimbă culoarea, fiind acid prin prezența acidului clorhidric. Titrăm cu soluție N/10 de NaOH picătură cu picătură pînă ce se neutralizează toți acizii. În acest moment o picătură de hidrat de sodiu colorează lichidul în roz.

Scanned with OKEN Scanner

Numărul de ml utilizaţi pentru neutralizare înmulţit cu 10 dă cifra acidului clorhidric combinat, iar totalul centimetrilor de NaOH utilizaţi pentru neutralizarea acidului clorhidric liber şi a acidului combinat multiplicat cu 10 dă cifra aciditătii totale în 100 ml suc gastric.

Prezenţa albuminelor scade valorile de acid clorhidric liber şi creşte aciditatea combinată. Acidul clorhidric liber este normal, 20—40 ml (NaOH n/10), iar aciditatea totală 40—60 ml. La persoane trecute de 50 de ani, aciditatea este mai scăzută. Aciditătile sînt mărite primăvara şi toamna.

D o z a r e a p e p s i n e i. Se umplu tuburi de sticlă (dinametru 1,5—2 mm cu albuş de ou coagulat prin încălzire la temperatură constantă timp de 15 minute. Se cufundă tuburile pînă la 3 cm înălţime în secreţia gastrică şi se păstrează la temperatură constantă 24 de ore. Cantitatea de pepsină este normală, dacă se produce o clarificare de 8—12 mm în total, la ambele capete ale tuburilor.

P u n e r e a î n e v i d e n ţ ă a r e n i n e i (labfermentului); la 5 ml de suc gastric se adaugă la 5 ml lapte, într-un tub de test aşezat în baie de apă la 40°, timp de 15 minute. În prezenţa reninei, laptele se coagulează la normali în 10—15 minute. Coagularea întîrziată arată o cantitate redusă de ferment.

P u n e r e a î n e v i d e n ţ ă a a c i d u l u i l a c t i c. Se face cu reacţia Uffelmann: se pun într-o eprubetă 20 ml soluţie acid fenic 1%, la care se adaugă o picătură de perclorură de fier. Se produce o culoare albastră-ametist. Se adaugă cîteva picături de suc gastric. În prezenţa acidului lactic, culoarea albastră trece în galben verzui.

Proba Ewald-Boas nu produce o secreţie psihică şi produce o secreţie chimică redusă. Ceaiul fără zahăr cu pîine nu constituie un stimul fiziologic, iar extragerea întregului conţinut stomacal nu este posibilă.

2. *P r î n z u l d e p r o b ă L e u b e - R i e g e l*: se administrează o farfurie de supă de carne, 200 g carne la grătar, 50 g cartofi, o felie de pîine. Se extrage secreţia după 4 ore.

Valorile de aciditate sînt mai ridicate, deoarece în compoziţia secreţiei intră albumine acide, fosfaţi acizi, acid lactic, proteine din carne.

3. *P r î n z u l f i c t i v C a r n o t*: bolnavii iau în gură friptură cu pîine şi mestecă fără să înghită. Secreţia se produce la 10—15 minute.

4. *D e j u n u l d e p r o b ă c u c a f e i n ă*: se administrează 0,2 g cafeină la 300 g apă. Secreţia se extrage după 1/2 oră.

Tubajul fracţionat oferă posibilitatea aprecierii capacităţii secretorii şi chimice a stomacului pe timp de 2—3 ore.

T e h n i c a. Se introduce sonda Einhorn pînă la distanţă de 50—60 cm de la arcada dentară. Se extrage cu o seringă întreaga cantitate de reziduu gastric nocturn. Secreţia poate fi apoi provocată prin stimuli variaţi: 300 ml soluţie alcool 5%, cafeină 0,2 în 300 g apă soluţie peptonă 5 g la 250 g apă, histamină.

Proba cu alcool. Se instilează prin sondă 300 ml din soluţia 5% alcool, colorat cu cîteva picături de albastru de metilen. Se extrag în eprubete separate, din 10—10 minute, cîte 10 ml de suc gastric. Momentul în care sucul apare necolorat indică evacuarea excitantului. Timpul scurs de la introducerea colorantului pînă la dispariţia lui evaluează funcţia evacuatoare a stomacului. Se continuă extragerea sucului în acelaşi ritm timp de o oră.

Se dozează chimismul gastric în fiecare eprubetă (acid clorhidric liber, acizi combinaţi, aciditate totală).

Pe o diagramă se înseamnă pe abscisă timpul aspiraţiei, iar pe ordonată valorile de aciditate corespunzătoare.

Scanned with OKEN Scanner

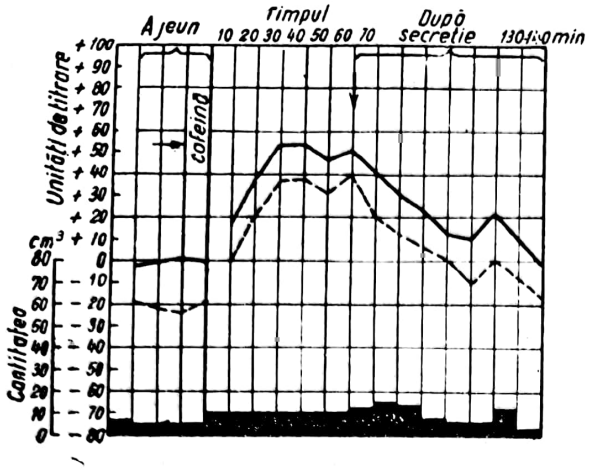

Fig. 31. — Curbă normală de aciditate (Katsch),

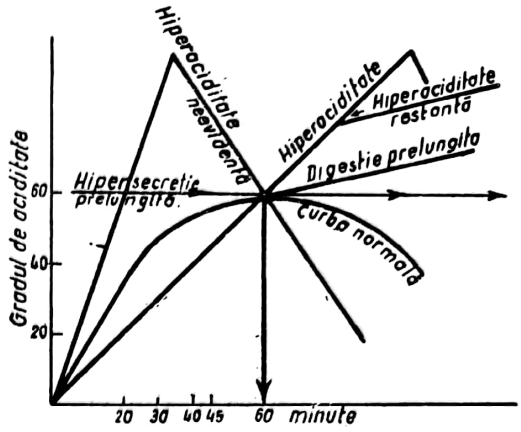

Fig. 32. — Diferite tipuri de curbe de aciditate care prezintă toate în proba recoltată la 60 minute aceeași aciditate (Rehfuss).

Curba acidităților este caracterizată printr-o creștere lentă. Punctul cel mai ridicat de aciditate, 40—60 ml, este la 66—70 de minute. Durata secreției este de 120—150 de minute (fig. 31).

Curbele secretorii nu sînt identice nici la sănătoși; ele pot urca sau coborî la intervale variate. Prin examenul fracționat dinamic se pot recunoaște diferite tipuri de secreție: rapidă, întîrziată, constantă, progresivă, instabilă.

În stări patologice, curbele sînt variate (fig. 32). Secreția acidă poate fi de scurtă durată sau prelungită.

Valorile cele mai crescute pot să apară precoce și în mod brusc (fig. 33) sau treptat și tardiv (fig. 34). Hiperaciditatea se poate menține (fig. 35) sau coborî rapid. De obicei ea este asociată cu hipersecreție. Hipersecreția întreține aciditatea timp îndelungat. Curbe ridicate prelungite se întîlnesc mai ales în ulcerul duodenal și în stenoza pilorică (fig. 36). Creșterea treptată este asociată de asemenea cu hipersecreție și se remarcă în ulcerul duodenal.

Hiperaciditatea tardivă cu hipersecreție este caracteristică pentru stenoza pilorică.

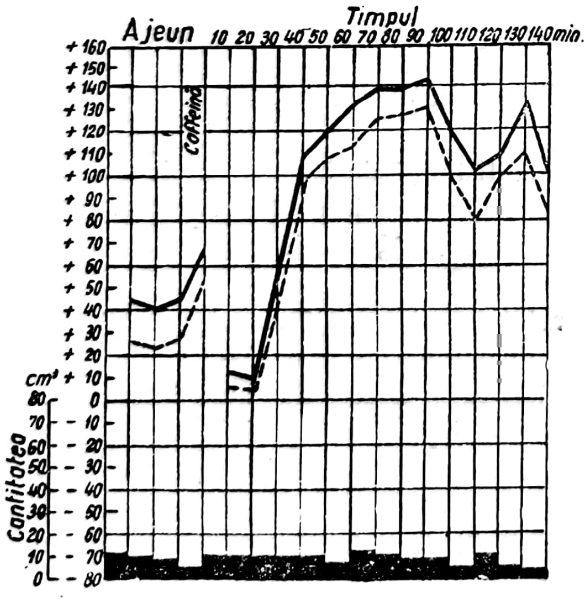

Fig. 33. — Curbă bruscă cu acidități mari, fără hipersecreție. Boală ulceroasă (Katsch).

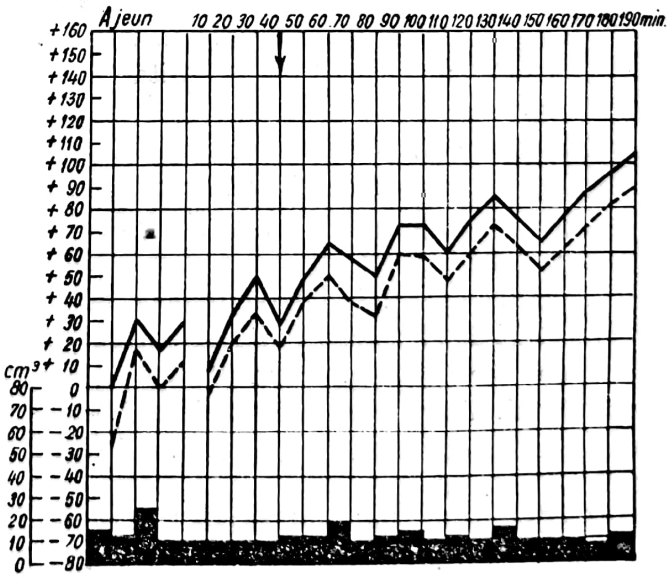

Fig. 34. — Curbă în scări (Klettertypus). Boală ulceroasă (Katsch).

Aciditate scăzută se întîlneşte în gastrita cronică, în ulcerul gastric cronic. Lipsă de aciditate se constată în cancer, ulcer cronic, gastrită atrofică (fig. 37).

Excitarea secreţiei gastrice prin stimuli dă grade de acidităţi diferite. În hiperaciditate de gradul I valorile de acid clorhidric ajung pînă la 50 ml, în hiperaciditatea de gradul al II-lea la 60 — 85 ml, în hiperaciditatea de gradul al III-lea la 85 — 90 ml, în hiperaciditatea de gradul al IV-lea, peste 100 ml (în ulcer duodenal).

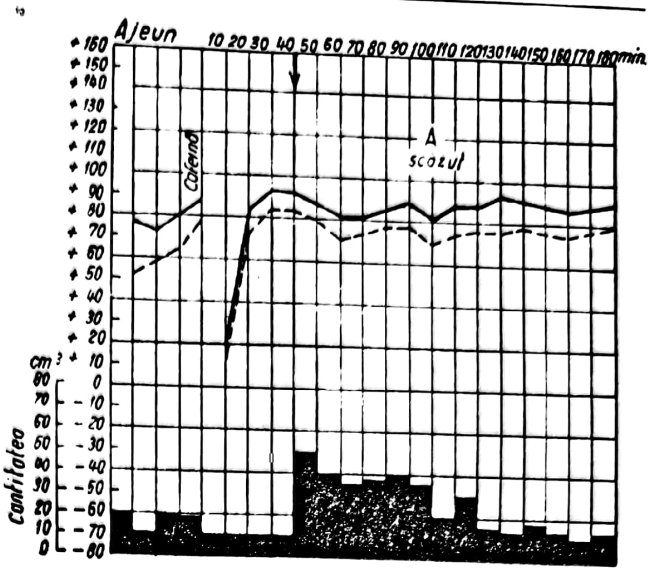

Fig. 35. — Curbă de aciditate înaltă şi prelungită cu hipersecreţie moderată. Boală ulceroasă (Katsch).

Proba cu histamină. Cercetările clinice au arătat că soluţiile de alcool, peptonă, cafeină sînt excitanţi insuficienţi pentru a solicita secreţia gastrică acidă la o serie de bolnavi. O acţiune superioară excito-secretorie o are histamina (imidazoletilamina), care este cel mai puternic stimulent al glandelor stomacale fundice.

T e h n i c a. Se introduce sonda duodenală în stomac, se extrage întreg reziduul din 10 în 10 minute. După 1/2 oră se injectează subcutanat 1/2 mg histamină. Se aspiră suc gastric din 15 în 15 minute, timp de 1 $^1/_2$ oră. Sucurile recoltate se dozează prin metodele obişnuite. La normali, curba acidităţii este mai ridicată decît în celelalte metode de explorare. Histamina linişteşte motilitatea gastrică, produce vasodilataţie periferică cu congestia feţei, cefalee, ameţeli, tahicardie.

În ulcere, secreţia este mărită. Curba acidităţii se ridică după 10 minute şi rămîne prelungită 60 de minute. Secreţia este formată din suc gastric pur.

În cancer, aciditatea apare tardiv, este scăzută sau lipseşte.

Valoarea probei cu histamină constă în diferenţierea aclorhidriei adevărate histaminorefractare de achilia falsă sau temporară, histaminosensibilă (refractară faţă de stimuli slabi: alcool, cafeină, peptone) (fig. 38).

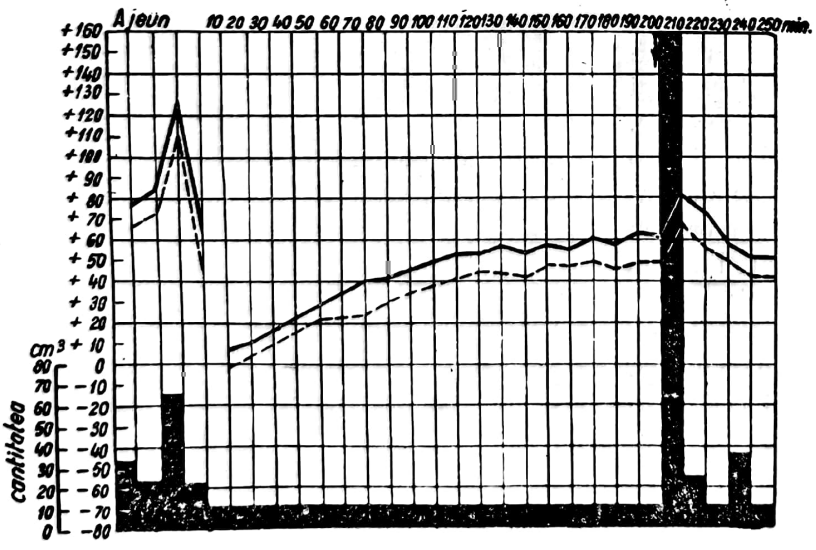

Fig. 36. — Curbă de secreţie în stenoza pilorică (Katsch)

Dacă secreţia de acid clorhidric nu apare timp de 2 ore de la injectarea histaminei, aclorhidria este completă sau adevărată. Ea este caracteristică în gastrita atrofică, anemia pernicioasă şi pelagră.

Achilia histaminorefractară este de obicei definitivă. Într-o serie de cazuri, după un tratament susţinut, secreţia glandulară acidă poate reapărea. Persistenţa achiliei indică alteraţii profunde.

Scanned with OKEN Scanner

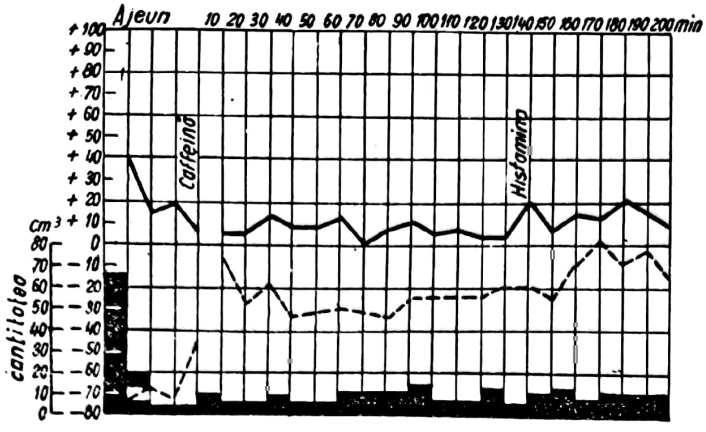

Fig. 37. — Anaciditate refractară la cafeină și histamină. Gastrită cronică (Katsch).

Histamina poate fi înlocuită cu priscol, 10 mg subcutanat. Acțiunea sa excito-secretorie se situează între histamină și cafeină. Priscolul nu dă reacții vasculare. Acțiunea histaminei și a priscolului nu poate fi inhibată de atropină.

Proba cu insulină. Testul Hollander: se extrage prin sonda duodenală secreția gastrică nocturnă. Se injectează intravenos 6—12 unități insulină. Se recoltează din 15 în 15 minute suc gastric. Se obține aciditate ceva mai redusă decît după histamină. Secreția obținută are o putere peptică mai mare și este mai bogată în pepsină, muco-proteine și cloruri. Mecanismul secretor este determinat de hipoglicemie. O concentrație de glucoză în sînge sub 45 mg% solicită o secreție acidă bogată. Stimulul secretor se transmite pe cale vagală. La vagotomizați sau după injecția de atropină, răspunsul secretor acid lipsește. Testul are o valoare deosebită pentru diferențierea vagotomiei complete de vagotomia incompletă.

Metoda Leporski este o metodă dinamică, ce aduce o serie de date prețioase.

Tehnica. Se golește stomacul de întregul său conținut dimineața pe nemîncate, apoi se introduc 300 ml soluție alcool 5%. După 25 de minute se evacuează din nou tot conținutul gastric, care se cifrează la 70—80 ml. În continuare se fac 4 extracții, la intervale de cîte 15 minute. Suma cantităților obținute constituie efortul secretor pe oră, care în stare normală este 70—80 ml. În fiecare din aceste probe se dozează acidul clorhidric liber și aciditatea totală. Metoda Leporski introduce cele două noțiuni, de reziduu și efort pe oră, prin care se apreciază tulburarea în evacuarea gastrică și hipersecreția gastrică. Reziduul crescut fără ca efortul/oră să fie modificat indică deficiența funcției evacuatoare a stomacului. Efortul/oră singur crescut indică o hipersecreție gastrică. Reziduul crescut paralel cu efortul/oră indică o tulburare de evacuare a stomacului și o hipersecreție.

Metoda Bîkov-Kurțin îmbină într-o singură explorare cercetarea dinamicii și a secreției gastrice. Metoda constă în cuplarea a două sonde duodenale, una prevăzută cu un balonaș în care se insuflă 200 ml aer, și cealaltă pentru recoltarea secreției gastrice. Destinderea acestui balonaș determină o excitare a mecano-receptorilor gastrici. Balonașul rămîne destins în stomac o oră, în care timp se recoltează 4 probe, la interval de cîte 15 minute. Paralel se înscrie motilitatea gastrică. În această etapă a probei se apreciază efortul/oră la excitantul mecanic. În cea de-a doua etapă a probei se dezumflă balonașul de cauciuc și se introduce prin sondă în stomac excitantul chimic 300 ml alcool 5%. În decurs de 30 de minute se recoltează din 10 în 10 minute tot conținutul gastric, care reprezintă rezi-

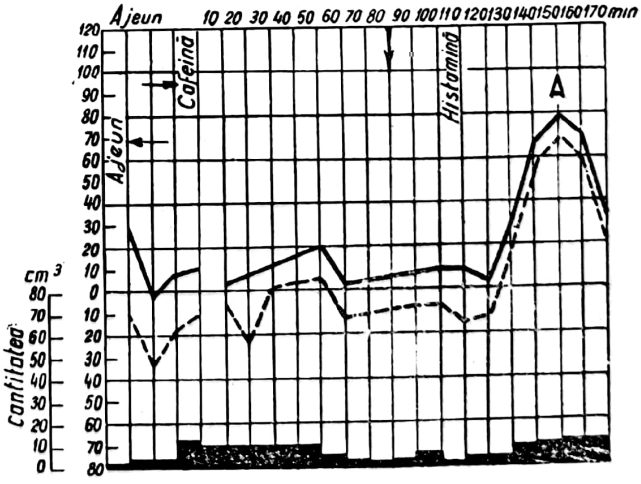

Fig. 38. — Anaciditate în proba cu cafeină per os; apariția acidităților după histamină. Gastrită cronică (Katsch).

duul. Se recoltează apoi 4 probe, la cîte 15 minute interval, care indică valorile efortului/oră la excitantul chimic.

Partea a doua a probei Bîkov-Kurţin reprezintă proba Leporski.

Metoda Bîkov-Kurţin are avantajul de a da indicaţii atît asupra mecanismului nervos cu punct de plecare în interoceptorii gastrici, cît şi asupra mecanismului chimic al secreţiei gastrice. Înregistrarea simultană a dinamicii gastrice dă preţioase date complementare. Cu ajutorul acestei metode, Bîkov şi Kurţin au descris 5 tipuri funcţionale de stomac: tipul normal, tipul excitabil, tipul astenic, tipul inert şi tipul inhibabil.

Tipul normal se caracterizează prin gastrogramă şi secreţie normală, atît în faza neuro-reflexă, cît şi în cea neuro-chimică.

Tipul excitabil se caracterizează prin contracţii mari gastrice (2,6 cm în perioada cînd balonaşul este umflat) şi prin creşterea secreţiei, atît în faza neuro-reflexă, cît şi în cea neuro-chimică.

Tipul astenic se caracterizează la început prin hiperkinezie gastrică trecătoare, după care apare akinezia. Secreţia gastrică este normală sau crescută în faza neuro-reflexă şi crescută în cea neuro-chimică.

Tipul inert prezintă la început o hiperkinezie sau chiar o lipsă de kinetică gastrică, urmată de o kinetică normală. Secreţia gastrică este scăzută în faza neuro-reflexă şi normală sau crescută în cea neuro-chimică.

Tipul inhibabil prezintă contracţii gastrice foarte reduse sau absente; secreţia gastrică este scăzută în ambele faze.

Cercetările amănunţite privind constanţa cifrelor obţinute prin diverse metode ale tubajului gastric au arătat variaţii destul de mari de la o zi la alta. Acest lucru este explicabil, cunoscînd influenţele multiple ce se exercită asupra ritmului secreţiei gastrice.

Trebuie menţionat că toate metodele amintite nu explorează totalitatea fazelor secreţiei gastrice (faza cefalică, gastrică şi intestinală). Metodele se limitează de obicei la studiul unei singure faze. Studiul secreţiei gastrice ar trebui realizat în clinică, în condiţiile concrete ale actului complex al alimentaţiei. Acest fapt nu este încă posibil.

Cu toate aceste critici, studiul secreţiei gastrice constituie o metodă preţioasă adjuvantă, care dă indicaţii privitor la hipersecreţie cu hiperaciditate şi hiperclorhidrie; normosecreţie cu normoclorhidrie şi normoaciditate; hiposecreţie cu hipoclorhidrie şi hipoaciditate, achilie şi anaclorhidrie.

Aceste rezultate nu trebuie interpretate rigid. De altfel toate examinările de laborator (tubaj gastric, viscerografie, gastroscopie, radiologie) nu au valoare decît în lumina diagnosticului clinic.

Cromoscopia gastrică. O serie de substanţe colorate administrate parenteral se elimină prin mucoasa gastrică.

Eliminarea se face la început în regiunea corpului şi în urmă în regiunea antrală. Timpul de eliminare depinde de activitatea funcţiei secretorii. Tulburarea funcţiei de eliminare a colorantului este apreciat în clinică ca un test de leziune severă morfo-funcţională a mucoasei.

Tehnica. Se injectează intramuscular 5 ml din soluţia 1% roşu neutru. Se extrage suc gastric din 10 în 10 minute. La normali, colorantul apare în sucul gastric după 15—20 de minute, pe cînd în gastrite hipoacide sau în aclorhidrie el apare la 30—90 de minute. În leziuni severe ale mucoasei (schir) colorantul nu se elimină prin mucoasă.

Între hiperaciditate şi eliminarea rapidă a colorantului nu există un paralelism precis. Administrarea concomitentă de histamină grăbeşte apariţia substanţei colorante.

Examenul microscopic al sedimentului gastric informează cu privire la procesele inflamatorii sau neoplazice ale mucoasei gastrice.

T e h n i c a. Se practică o spălătură gastrică cu soluție clorurată izotonică. Se instilează 250 ml soluție alcoolică 5%. Se extrag, la intervale de 10 minute, cîte 10 ml reziduu gastric și se studiază toate tuburile recoltate. Se amestecă 1 ml de reziduu gastric cu 9 ml soluție clorurată izotonică. La 2 ml din această diluție se adaugă cîteva picături de albastru de metilen. Se face numărătoarea leucocitelor cu ajutorul camerei Bürger.

La normali, numărul leucocitelor este 80—530 pe mm³. În ulcer valorile se apropie de normal. În cancere și în gastrite cronice leucopedeza este foarte ridicată: 2 500—6 500 celule pe mm³.

Citodiagnosticul a fost utilizat în diagnosticul cancerului precoce al stomacului. Rezultatele sînt însă inconstante.

Cercetările recente urmăresc metabolismul acizilor nucleici și proteinelor celulare, prin microscopie în lumină monocromatică ultravioletă.

Albumina în sucul gastric se poate evalua prin metoda imaginată de Henning.

T e h n i c a : o picătură de suc gastric filtrat se examinează pe lamă, la microscop, după ce a fost uscată.

La normali, picătura rotundă de suc gastric uscat prezintă o zonă centrală neomogenă formată din cristale de săruri. La periferie se observă o zonă omogenă, transparentă, îngustă.

În procesele inflamatorii inelul periferic transparent este larg, din cauza bogăției de mucus.

Proba este pozitivă în gastrita atrofică, gastrita hipertrofică, cancer, în ulcer asociat cu gastrită, în anemia pernicioasă.

Proba firului a fost recomandată în diagnosticul leziunilor ulcerative.

T e h n i c a : la capătul unui fir de mătase albă lung de 78 cm se leagă o perlă de sticlă sau oliva de la o sondă duodenală.

Bolnavul înghite seara perla cu firul pînă la distanța de 72 cm. Se face un nod la nivelul arcadei dentare și se fixează firul cu emplastru de față.

Dimineața se extrage firul.

La bolnavi cu leziuni ulcerative esofagiene, gastrice sau duodenale firul se colorează brun închis. Se măsoară distanța de la nod (arcada dentară) pînă la regiunea colorată în brun, dentru a stabili topografia ulcerației.

EXAMENUL RADIOLOGIC AL STOMACULUI

Examenul radiologic urmează examenului clinic. Un radiolog prevenit de diagnosticul clinic va cerceta cu mai multă atenție și va folosi tehnica cea mai potrivită. Examenul radiologic se face cu substanță de contrast opacă, folosind o cantitate de 120—150 g sulfat de bariu pur, amestecat în 250—300 ml apă și mai rar cu contrast gazos, fie administrînd o poțiune gazogenă (constituită din acid tartric—poțiunea I și bicarbonat de sodiu—poțiunea II), fie prin insuflare de aer în stomac.

Examenul radioscopic va fi completat cu cel radiografic. Concluzia se poate trage numai din confruntarea ambelor metode. Orice dubiu impune repetarea examenului.

Conduita examenului. Bolnavul va fi nemîncat cu cel puțin 10 ore înaintea examenului.

Se observă mai întîi cu un strat subțire de bariu aspectul reliefului gastric: grosimea, orientarea, aspectul și gradul de elasticitate a pliurilor. Normal, pliurile au o grosime sub 0,5 cm, sînt paralele la nivelul corpului, mai puțin pe porțiunea orizontală și sînt oblice la nivelul unghiului și a fornixului. Aspectul este neted iar sub compresiune dozată, pliurile se șterg.

Se urmărește apoi umplerea stomacului, care în mod normal se face de sus în jos, bariul alunecînd de-a lungul micii curburi. Cînd în stomac se găsesc lichide, bariul coboară în grămezi floconoase, dînd imaginea clasică de cădere de fulgi mari de zăpadă. În stomacul umplut,

Scanned with OKEN Scanner

lichidul apare ca un strat intermediar între camera de aer şi conţinutul opac. Normal el are o grosime pînă la 2 cm. După umplerea stomacului se cercetează forma, situaţia, volumul, mobilitatea, kinetica, tonicitatea, aspectul curburilor, supleţea pereţilor şi evacuarea.

Stomacul normal. Radiologic, stomacul la examenul în picioare apare în formă de J sau cîrlig cînd este vertical, sau în formă de corn cînd este oblic. Între acestea se situează formele intermediare, de asemenea normale. Ele corespund stomacului ortoton, hiperton şi

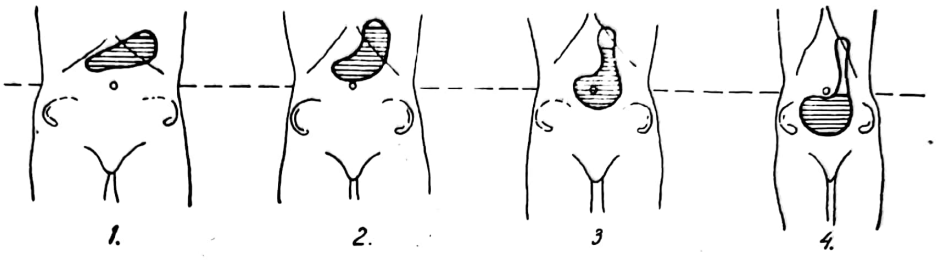

Fig. 39. — Tipurile radiologice de stomac normal. 1. hiperton; 2. ortoton; 3. hipoton; 4. aton (Bockus).

hipoton (fig. 39). Nomenclatura radiologică a stomacului cuprinde următorii termeni: fornixul, corespunzător camerei de aer; corpul, corespunzător părţii verticale; sinul, corespunzător unghiului şi canalul, corespunzător porţiunii orizontale. Stomacul este situat în jumătatea stîngă a abdomenului, canalul traversînd coloana vertebrală. Polul inferior atinge linia crestelor iliace, pe care o depăşeşte cu cîteva laturi de deget la stomacurile alungite. În respiraţie, la palpare şi prin contracţia peretelui abdominal anterior, stomacul se mobilizează. Peristaltismul se observă de-a lungul curburilor, sub forma unor mişcări ondulatorii, care se succed ritmic, de la fornix spre pilor, la intervale de aproximativ 20 de secunde. Durata unei unde este de aproximativ 50—60 de secunde. La nivelul canalului, ele se întîlnesc în inel şi îl îngustează pînă la dispariţie. Cînd pilorul se deschide, conţinutul trece în bulb. Cînd pilorul este închis, conţinutul este adus înapoi în sin. În general, pilorul se deschide după cîteva coborîri de unde peristaltice (normal după 1—2 minute). După intensitatea mişcărilor peristaltice, se deosebeşte: stomacul orto-, hiper- şi hipokinetic. Curbura mică este în general netedă, curbura mare poate apărea neregulată şi dinţată, prin orientarea oblică a pliurilor la acest nivel şi prin contracţia fibrelor musculare oblice. Evacuarea completă a stomacului se face între 3 şi 5 ore.

Fig. 40. — Relief normal de mucoasă gastrică.

Sub 3 ore, evacuarea este accelerată; peste 5 ore, evacuarea este întîrziată; întîrzierea peste 24 de ore indică o stenoză pilorică. În cursul examenului, forma, aspectul reliefului mucoasei, (fig. 40), tonicitatea şi kinetica se modifică. Modificările devin mai evidente prin schimbarea poziţiei bolnavului. Bulbul duodenal are o formă triunghiulară, cu unghiurile rotunjite. Pliurile sînt paralele la bază şi convergente spre genunchiul superior.

Stomacul patologic. Relieful gastric apare modificat în gastrite, cancer, tumori benigne etc. Secreţia crescută se constată radiologic prin imaginea de fulgi de zăpadă în timpul umplerii prin creşterea stratului intermediar după umple-

Fig. 41. — Stomac cu hipersecreție. Se observă trei straturi; de sus în jos: aer, lichid de hipersecreție, bariu.

re (fig. 41). Ea se întîlnește în gastrite, în spasmul prelungit și în stenoza pilorică. Poziția stomacului se schimbă, prin leziuni gastrice sau extragastrice. Un ulcer cicatriceal pe curbura mică poate răsuci porțiunea orizontală, dînd stomacului forma de melc, sau poate produce o retracție a curburii mari realizînd forma de ceas de nisip. Această imagine poate fi produsă și de un cancer al corpului.

Prin relaxarea ligamentului gastro-frenic, fornixul se desprinde de diafragmă, stomacul alunecă în jos și se realizează adevărata ptoză gastrică. În hipotonia și mai ales în atonia gastrică, polul inferior coboară mult sub linia crestelor iliace. În aceste cazuri, contactul fornixului cu diafragma permite diagnosticul diferențial.

O aerogastrie sau aerocolie a unghiului splenic poate produce stomacul în cascadă. El apare format din două pungi, una superioară în formă de castron, orientată antero-posterior și alta inferioară, tubulară, orientată vertical și situată anterior. Imaginea este inconstantă. Eventrația și hernia diafragmatică, aderențele, tumorile de vecinătate etc. pot torsiona stomacul, determinînd volvulusul gastric. O tumoare hepatică sau a capului pancreasului poate împinge stomacul în stînga. O tumoare splenică sau de coadă de pancreas poate împinge stomacul în dreapta. O tumoare ce se dezvoltă în etajul inferior abdominal, poate împinge stomacul în sus, orizontalizîndu-l. Volumul stomacului crește în stenoza pilorică și în atonia gastrică. El se reduce de volum în procese infiltrative, inflamatorii sau canceroase. În procesele aderențiale, în funcție de segmentul interesat, mobilitatea stomacului se reduce. Peristaltismul se modifică, devenind mai viu, cu ondulații mai profunde și segmentări în afecțiuni proprii ale stomacului, sau în mod reflex prin suferințe ale altor organe abdominale (căi biliare, duoden, pancreas, apendice, intestin etc.). Curburile sînt modificate, fie printr-un ulcer care apare ca un plus de umbră ieșit din opacitatea stomacului, fie de o tumoare care produce un defect de umplere, sau un proces infiltrativ, ce determină o rigiditate pe o porțiune a curburii. La acest nivel, mișcările peristaltice lipsesc. Curbura mare apare în mod normal mai crenelată. În gastrita cronică hipertrofică crenelarea devine mai evidentă și este constantă. Spasmul sau retracția dată de un ulcer pe mica curbură determină o înfundare a curburii mari în formă de deget de mănușă. Spasmul la nivelul antrului îi reduce lumenul, dînd forma de pîlnie, sau îl segmentează circular. Bulbul duodenal, datorită pereților subțiri, își modifică foarte ușor forma, curburile și relieful în diversele stări patologice. Umplerea și golirea lui suferă variații mari, atît în leziunile proprii cît și în leziunile altor organe. Suferințele bulbului se repercutează și asupra stomacului. Spasmul piloric este frecvent întîlnit în ulcerul duodenal.

Scanned with OKEN Scanner

Imaginile organo-funcţionale. Leziunile gastro-duodenale mari sînt uşor diagnosticate radiologic. Mult mai dificilă este interpretarea leziunilor care determină modificări discrete, ca de exemplu: un contur mai şters al regiunii antrale, o rigiditate sau un spasm segmentar pe curbura mică, un bulb intolerant etc. Mucusul şi lichidul de secreţie pot da imagini, care ar putea fi interpretate ca leziuni organice. Ele trebuie cunoscute, căci unele dintre ele constituie tocmai semnul precoce al unor leziuni gastrice şi în special al cancerului gastric. Pentru a putea trage concluzii valabile, aceste modificări trebuie să fie permanente. Interpretarea imaginilor radiologice întîmpină multe dificultăţi. Un progres important a fost realizat prin introducerea probelor de radio-farmacodinamie şi a probei radio-clinice, întovărăşite de testul terapeutic.

Radio-farmacodinamia constă în administrarea unei substanţe care modifică fie kinetica şi tonicitatea, fie aspectul reliefului mucoasei gastrice. Astfel ipeca, morfina, insulina şi acetilcolina favorizează contracţiile peristaltice şi o mai bună umplere a bulbului. Atropina în doze mari reduce spasmul. Pilocarpina şi extractul retrohipofizar accentuează relieful plicilor. Rezultatele obţinute trebuie privite prin prisma variabilităţii în timp a motilităţii şi a instabilităţii reliefului gastric.

Proba radio-clinică. Asemănarea unor imagini cu caracter benign cu acelea ale unor leziuni cu caracter malign constituie izvorul a numeroase erori de diagnostic. Controlul modificării imaginilor după tratament medical asigură de cele mai multe ori interpretarea şi diagnosticul de certitudine.

Valoarea examenului radiologic depinde în primul rînd de priceperea examinatorului şi de calitatea imaginilor radiografice. Diagnosticul are valoare numai în prezenţa unor date pozitive. Datele radiologice negative în faţa unor date clinice pozitive nu infirmă posibilitatea existenţei unei leziuni. Aceasta impune repetarea controlului radiologic cu întrebuinţarea tuturor metodelor, a tuturor artificiilor şi în special a probei radio-farmacodinamice.

GASTROSCOPIA

Gastroscopia este o metodă de explorare utilă pentru diagnosticul unor afecţiuni ale stomacului.

Primul examen endoscopic a fost făcut de Kussmaul în 1868 la un individ care înghiţea săbii. Gastroscopul rigid al lui Kussmaul a fost perfecţionat de Mickulitz şi mai tîrziu de Nitze, Elsner, Korbsch etc.

Un progres important a fost realizat prin utilizarea gastroscopului flexibil imaginat de Schindler, precum şi de gastroscopul flexibil Henning-Wolf. Gastroscopul Schindler-Wolf, utilizat curent în clinică, are lungimea de 74 cm şi diametrul de 1,1 cm (fig. 42). Porţiunea sa proximală

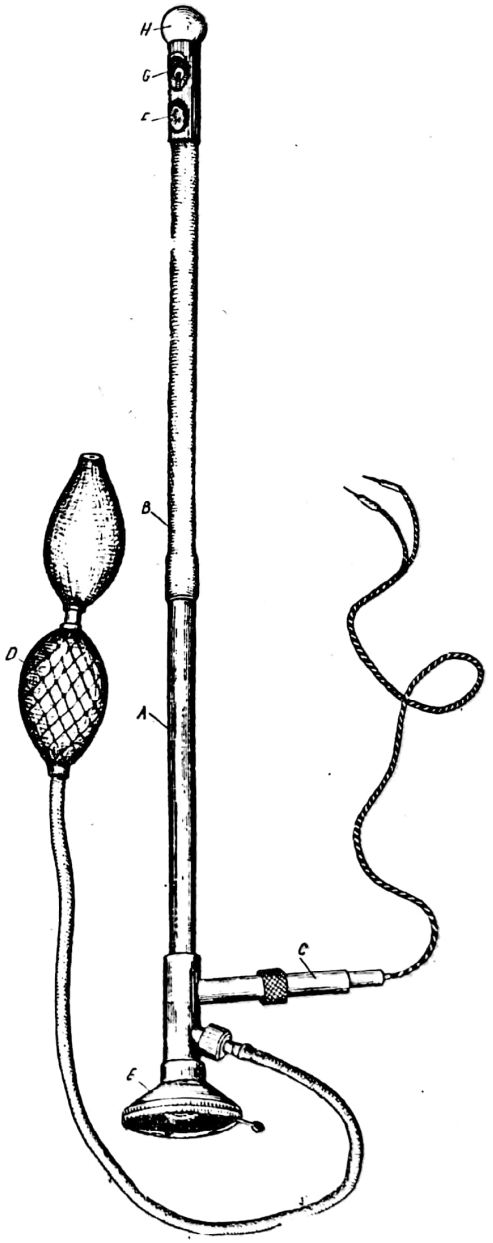

Fig. 42.—Gastroscop flexibil (Wolf): *A* = tijă metalică; *B* = tijă elastică îmbrăcată în cauciuc; *C* = întrerupător al sistemului de luminat; *D* = pară de cauciuc pentru insuflat aer în stomac; *E* = ocular; *F* = obiectiv; *G* = bec distal; *H* = sferă terminală (metal sau cauciuc).

este rigidă, iar porțiunea distală este flexibilă. Extremitatea liberă a acestei porțiuni, care ajunge în stomac, este prevăzută cu un segment rigid constituit din două părți. Partea proximală conține un bec electric cu filament metalic și prisma optică cu un cîmp vizual de 60°, iar partea distală liberă, sferică, este constituită din metal sau din cauciuc spongios. Imaginea vizuală este transmisă printr-un sistem de lentile cu focar scurt. Ocularul prezintă în afara lentilei vizuale un buton de orientare corespunzător prismei obiectivului, care indică peretele stomacal care se explorează. Ocularul mai are adaptată și o priză pentru curent care alimentează becul și o pară pentru insuflat aerul. Aerul pătrunde în stomac printre pereții a două manșoane de cauciuc care îmbracă gastroscopul și are rolul de a dilata pereții stomacali.

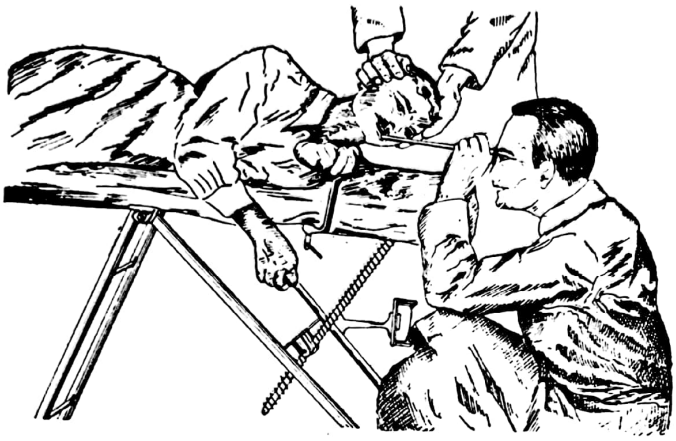

Fig. 43. — Examenul gastroscopic.

Cu aparatul flexibil se pot explora regiunea antrală și fornixul.

Gastroscopul combinat cu dispozitiv de biopsie a fost imaginat de Kenamore. Wass utilizează un gastroscop operator care permite excizia mucoasei sub control vizual. Acesta se utilizează în diagnosticul bioptic al cancerului incipient sau al polipozei gastrice.

Indicații. Examenul endoscopic este indicat în general pentru diagnosticul și urmărirea evoluției diferitelor boli gastrice, mai ales dacă există contradicții între clinică și radiologie. Gastroscopia nu este superioară examenului radioscopic, ci îl completează.

Examenul endoscopic negativ nu are o valoare absolută.

Contraindicații. Nu se recomandă examenul endoscopic la bătrîni, obezi, subiecți excitabili, în tuberculoză, afecțiuni pulmonare, cardiace și aortice, în lipotimii pe masa de examinare, în deformații ale coloanei vertebrale (scolioză, cifoză), în diverticuli faringieni, stenoze și diverticuli esofagieni, în anomalii de poziții, în ciroze cu varice esofagiene, peritonite cronice.

Tehnica gastroscopiei. Cu 45 de minute înainte de examinare, se administrează bolnavului dilauden-atropină subcutanat. După 15 minute se face anestezia locală prin badijonare cu o soluție 2/3 cocaină 1% și 1/3 adrenalină 1‰. Se anesteziază progresiv regiunea de la baza limbii, lueta și stîlpii, epiglota, peretele posterior al faringelui.

Se așază bolnavul pe masa de examinare și se evacuează întreg reziduul gastric cu tubul Faucher.

Se plasează bolnavul în decubit lateral stîng cu capul în extensie. Se introduce tubul cu multă prudență. După ce s-a ajuns în stomac, se insuflă aer pentru a destinde pereții. Se pătrunde în profunzime sub controlul luminii și se explorează suprafața stomacului. Durata examenului este de 3—5 minute, după care se extrage tubul foarte încet (fig. 43).

Imaginea normală (planșa II, fig. 1). Mucoasa gastrică are culoare roz-portocalie, suprafața netedă, lucioasă, umedă. Pliurile dau o ornamentație specială mucoasei. Ele sînt bine vizibile; pe fața posterioară ele au aspect cerebroid. Pliurile sînt despărțite prin șanțuri liniare, largi, umplute cu mucus. În regiunea antrală ele converg spre pilor. Curbura mare prezintă pliuri paralele. În segmentul cel mai inferior al curburii mari se găsește lacul mucos de formă eliptică care conține secreția nocturnă, vîscoasă, aerată, opacă, tulbure, de culoare gălbuie. Spre regiunea antro-pilorică, curbura mică are mucoasa netedă. Antrul apare ca o cavitate lungă și mai strîmtată, în formă de pîlnie, și este animat de mișcări peristaltice cir-

culare care micşorează lumenul. Pilorul apare cu imaginea caracteristică stelată, de rozetă sau cu orificiul deschis circular. Uneori pilorul este invizibil.

În timpul deschiderii pilorului se produc regurgitări de conţinut duodenal, transparent, clar sau bilios, aşa cum a fost descris de Boldîrev.

Mucoasa duodenului apare rar în cîmpul vizual.

Gastroscopia nu este o metodă suverană de diagnostic; ea întregeşte datele de radiologie şi este un adjuvant preţios al clinicii pentru descoperirea imaginilor care nu se pot sezisa cu alte metode de investigaţie.

Prin gastroscopie se studiază aspectul şi culoarea mucoasei, leziunile fine, discrete sau leziunile mai mari indicate de radiologie, diferenţele de relief determinate de pliurile patologice îngroşate şi lărgite, vascularizaţia normală sau exagerată a mucoasei.

Gastroscopia este o metodă foarte utilă în diagnosticul gastritelor. Cu ajutorul ei se pot diferenţia gastritele hipertrofice, verucoase, edematoase cu aspect suculent, formele hemoragice, eritemato-pultacee sau cu sufuziuni sanguine, formele pseudotumorale, gastritele ulceroase, erozive, ulcero-membranoase, ulcero-hemoragice sau ulcero-necrotice, gastritele polipoase, gastritele atrofice difuze sau circumscrise, gastritele mixte. Prin gastroscopie se poate preciza dacă leziunile sînt localizate sau difuze.

Gastroscopia aduce unele date utile pentru diagnosticul diferenţial dintre ulcerul şi cancerul gastric, mai ales în cazurile de contradicţie între clinică şi radiologie.

Cu ajutorul acestei metode se urmăreşte evoluţia progresivă sau regresivă a imaginilor suspecte, în special ale ulcerelor calcase sau canceroase.

Nu toate ulcerele sînt vizibile la gastroscopie. Sînt regiuni care nu apar în cîmpul vizual.

Examenul endoscopic apreciază forma, dimensiunile, suprafaţa ulcerului, pliurile iradiante, rigiditatea segmentară, procesul de gastrită din apropiere, evoluţia, vindecarea cu cicatricea caracteristică sau recidivele şi recăderile ulceroase.

Gastroscopia este importantă în diagnosticul precoce al cancerului. Endoscopia înregistrează forma infiltrativă cu ridicături neregulate, cu mici cratere în platou, forma ulceroasă cu baza infiltrativă, forma vegetantă tumorală care deformează cavitatea, infiltraţiile cu relieful neregulat, forma distructivă, crateriformă şi polipoidală. Se pot preciza extinderea alteraţiilor specifice la distanţă, precum şi procesele de gastrită din jur.

Examenul gastroscopic este de folos şi în tulburările după rezecţia gastrică. Se poate aprecia gastrita postoperatorie cu diferitele ei forme, extinderea ei, ulcerele peptice discrete care nu au putut fi observate la radiografie, recidivele canceroase. Gastroscopia poate fi utilă pentru examenul mucoasei gastrice în anemii (planşa II, fig. 2).

Biopsia de mucoasă gastrică poate fi realizată cu ajutorul unor gastroscoape speciale prevăzute cu un dispozitiv, care permite prelevarea sub control ocular a unui fragment mic de mucoasă care este examinat apoi histologic.

Gastrofotografia. Fotografia interioară a stomacului a fost studiată de Henning, Schindler, Garin, Bernay şi Rafsky.

Prin gastroscopul flexibil se localizează imaginea suspectă. Se măsoară distanţa de la leziune pînă la arcada dentară. Se înlocuieşte imediat gastroscopul cu gastroforul, menţinînd distanţa stabilită. Leziunile mucoasei apar bine vizibile în filmele colorate.

Gastrofotografia are indicaţii în diagnosticul precoce al cancerului. Prin fotografiile făcute la intervale diferite de timp se poate urmări mai bine evoluţia leziunilor suspecte.

Electrocardiogastrograma

Se introduc doi electrozi în interiorul stomacului şi se înregistrează prin electrocardiograf modificările de potenţial electric ale stomacului.

Potenţialul gastric variat se atribuie unei activităţi electrice a musculaturii gastrice.

După Johnson și Laing, electrocardiogastrograma înregistrează electrocardiograma obișnuită, electrocardiograma modificată prin contracțiile gastrice precum și modificările care apar pe linia izoelectrică, determinate de activitatea motorie a stomacului. Introducerea electrocardiogastrogramei în clinică necesită încă aprofundarea acestor cercetări.

III. BOLILE STOMACULUI

PTOZA GASTRICĂ

Un complex de semne clinice asociate cu alungirea stomacului, polul inferior fiind coborît deasupra simfizei pubiene, este adesea greșit denumit gastroptoză. În aceste cazuri este mai corect să se vorbească de stomac alungit, întrucît polul superior își păstrează poziția normală, nu ca în ptoza renală sau a altor organe care sînt coborîte în întregime.

În tratatele clasice, capitolul ptozei se menține datorită faptului că o serie de persoane cu stomac alungit prezintă un complex de semne secundare tulburărilor de statică abdominală.

Stomacul în sine nu este afectat și funcțiile sale, secretorie și motorie sînt, de obicei, păstrate. Diagnosticul radiologic de ptoză cu polul inferior la 2—4 degete sub ombilic nu are nici o valoare clinică și nu face decît să creeze o stare de nevroză la o serie de indivizi susceptibili.

În general, în practica medicală se face abuz de diagnosticul de ptoză gastrică. Mulți bolnavi care suferă de diferite afecțiuni organice sînt multă vreme tratați inutil de ptoză.

Etio-patogenie. În mecanismul patogenetic al ptozei se desprind factori multipli:

Factorul constituțional intervine la indivizi tineri cu constituție astenică, cu tonicitatea pereților abdominali slăbită. De obicei gastroptoza este asociată cu ptoza altor organe.

Slăbirea tonicității pereților abdominali se observă la femei cu nașteri multiple, după extirparea unei tumori voluminoase a ovarului, după evacuarea lichidului de ascită, după laparotomie, factori care au destins timp îndelungat pereții abdominali, au diminuat tonicitatea musculaturii.

Este probabil că și în aceste cazuri intervine un factor constituțional care adesea favorizează scăderea tonicității musculaturii peretelui. Scăderea tonicității peretelui abdominal favorizează ptoza intestinului pe care se reazămă stomacul; în mod secundar coboară și polul inferior al stomacului. Polul superior fiind fixat, stomacul se alungește.

Inactivitatea musculaturii abdominale, secundară corsetului pe care îl poartă unele femei, este o teorie contestată.

Întinderea ligamentelor de susținere a stomacului nu este o cauză primară ci urmează alungirii stomacului.

Slăbirea generală a întregului organism se răsfrînge fără îndoială și asupra tonicității pereților abdominali și a presiunii interioare a cavității abdominale, contribuind într-o oarecare măsură, împreună cu ceilalți factori, la modificarea staticii intraabdominale.

Se discută dacă, în condițiile arătate mai sus, alungirea stomacului apare ca un proces pasiv sau ca un mecanism de adaptare la noile condiții create.

Unii autori acordă un rol important factorului nervos care dereglează tonusul musculaturii stomacului și al peretelui abdominal, mai ales la astenici cu reactivitate nervoasă tulburată.

Factorul nervos ar putea să explice și tulburările funcționale. Ptozele trecătoare care se observă după stări infecțioase sînt de origine nervoasă.

Scanned with OKEN Scanner

Simptomatologie. Majoritatea persoanelor cu ptoză gastrică nu prezintă simptome clinice. Tulburările digestive întîlnite sînt de cele mai multe ori secundare diferitelor afecțiuni ale stomacului, căilor biliare sau ale altor organe abdominale (ulcer, gastrită, colită).

În gastroptoza constituțională domină tabloul clinic al unei nevroze cu stare de excitabilitate, iritabilitate, insomnie sau depresiune, tulburări neurovegetative cu predominanță vagală: bradicardie, transpirații, palpitații, tulburări vasomotorii, hipotensiune.

Fig. 44. — Ptoză gastrică (cu impresiunea flexurii stîngi a colonului pe marea curbură).

Aceste semne apar din epoca pubertară. Simptomele dispeptice survin mai tîrziu și sînt caracterizate prin senzație de presiune în epigastru survenită pe stomacul gol, eructații, grețuri, poftă de mîncare capricioasă, borborigme, clapotaj după masă, la 4—6 ore, cauzat de amestecul de aer cu lichid. Acești bolnavi tolerează uneori alimente grele (varză, condimente) și nu suportă alimente ușor digestibile.

Constipația e un simptom constant de hipo- sau diskinezie.

În general, toți bolnavii care suferă de gastroptoză sînt obosiți, astenici, incapabili de a face eforturi, deși se alimentează. Ei se simt mai bine cînd sînt culcați. Unii au dureri capricioase, senzația de smulgere a unui ligament și o stare de slăbiciune pe nemîncate. Crizele dureroase sînt rare în gastroptozele constituționale.

La examenul obiectiv se constată, la inspecție, regiunea epigastrică scobită, cea hipogastrică bombată. La percuție, hipersonoritate corespunzătoare deplasării gastrice. La palpare în regiunea epigastrică se simt bătăile aortei. Organele abdominale (rinichi, ficat) pot fi și ele ptozate. La presiune se constată sensibilitate în epigastru; dacă se împinge stomacul în sus, sensibilitatea dispare. Peretele abdominal este subțire, flasc, lipsit de elasticitate, se prinde în mînă ca o cîrpă. Cînd bolnavul se ridică, se remarcă diastaza mușchilor drepți abdominali.

Examenul chimismului gastric indică valori normale de aciditate sau hipoaciditate. Secreția nocturnă pare redusă, deoarece nu se poate scoate întreg reziduul din fundul stomacului mult coborît.

Viscerograma indică tulburări ale funcției motorii, contracții de amplitudine redusă.

Examenul radiologic informează asupra gradului de ptoză (fig. 44). În formele evoluate, polul inferior ajunge deasupra simfizei pubiene (fig. 39). Stomacul este mai lat în regiunea sinului, la nivelul corpului pereții se apropie. Peristaltismul este diminuat, cu funcția de evacuare bună. Dacă duodenul este fixat mai jos, antrul apare alungit, evacuarea se face mai dificil, mai ales în atonii supraadăugate.

Evoluția este în funcție de alimentație. La bolnavii care cîștigă în greutate se modifică presiunea intraabdominală, tonicitatea stomacului și a musculaturii peretelui abdominal. Concomitent se atenuează și semnele clinice. Dacă tulburările de nutriție nu se corectează, simptomele se complică cu anemie, amețeli, stare generală alterată, dureri locale.

Diagnosticul se stabilește din complexul tulburărilor nervoase, dispeptice și din examenul radiologic. Ptoza gastrică nu trebuie considerată ca o boală a stomacului la persoane cu tulburări constituționale endocrine, cașexie hipofizară, habitus astenic.

Tratamentul nu se adresează modificărilor de formă și de poziție a stomacului. Nu orice ptoză gastrică diagnosticată radiologic trebuie tratată.

În stările constituționale, tratamentul corectează tulburările endocrine.

Tratamentul de bază este terapia de fortificare a bolnavului. Regimul trebuie să fie normo- sau hipercaloric, să conțină toate principiile alimentare, să fie bogat în vitamine, săruri, să favorizeze o nutriție bună. Alimentația se face fracționat, nu în cantități mari, care prin greutatea lor exagerează coborîrea stomacului. După mesele principale, repaus la pat timp de 1—2 ore. La bolnavii slabi se începe tratamentul cu repaus la pat 3—4 săptămîni.

Se recomandă exerciții de gimnastică și sport moderat. Sînt indicate gimnastica suedeză și înotul.

Tratamentul medicamentos constă în injecții cu stricnină, cacodilat de sodiu, cortigen, iar la bolnavii cu nevroză, sedative nervoase.

Bandajele de susținere pentru protecția peretelui abdominal se indică numai la femei după nașteri sau la cei cu diastaza mușchilor drepți abdominali. Bandajul trebuie aplicat dimineața, cînd bolnavul este încă culcat. În gastroptoza constituțională, bandajul este inutil și rezultatele bune sînt de ordin sugestiv. Terapia chirurgicală nu poate corecta hipotonia stomacului și a musculaturii abdominale.

ATONIA GASTRICĂ

Atonia gastrică este o stare patologică caracterizată prin pierderea tonicității musculaturii peretelui stomacal. Atonia tulbură funcția motorie a stomacului, favorizează alungirea și cu timpul ptoza gastrică. Ea survine mai frecvent la femei.

Hipotonia sau atonia gastrică este de origine nervoasă. O atonie moderată se observă și după vagotomie.

Simptome. Bolnavii cu atonie gastrică nu au semne clinice. Ele apar de obicei dacă atonia este asociată cu alungirea sau ptoza stomacului și cu alterarea stării generale.

Bolnavii se plîng de tulburări dispeptice vagi, inapetență, greață, senzație de presiune în epigastru după alimentație. În poziție culcată, fenomenele dispar. Inapetența favorizează o slăbire, debilitate, anemie, indispoziție, constipație, stare de nevroză cu palpitații, migrene, amețeli. Gastrograma pune în evidență absența contracțiilor gastrice sau contracții rare și de intensitate scăzută. Funcția secretorie a stomacului este normală.

Examenul radiologic. Substanța baritată cade în fundul stomacului, care este aton sau prezintă unde peristaltice discrete, încetinite.

Funcția de evacuare a stomacului este normală sau întîrziată în atonia manifestă.

Tratament: injecții de stricnină, cacodilat de sodiu, cortigen. Regim hipercaloric fracționat. Gimnastică abdominală dozată.

ACHILIA ȘI ACLORHIDRIA

Tulburarea funcției secretorii a stomacului este un simptom de suferință gastrică, care exprimă incapacitatea funcțională de a sintetiza și secreta suc gastric în cantitate, concentrație și compoziția normală.

Disfuncţia are grade diferite. Secreţia poate să lipsească complet sau numai în parte.

Achilia completă este o stare funcţională caracterizată prin lipsa secreţiei de acid clorhidric (anaciditate) şi pepsină (apepsie), în timpul examenului fracţionat cu histamină al funcţiei secretorii.

După Winkelstein, achilia este completă numai dacă incapacitatea secretorie este asociată cu incapacitatea de eliminare a colorantului timp de 2 ore. Eliminarea colorantului ar constitui un test superior testului cu histamină. Achilia histamino-refractară, cu funcţia de eliminare a colorantului păstrată, este considerată ca o achilie funcţională reversibilă după un tratament susţinut.

Aclorhidria sau anaciditatea completă este o dereglare funcţională caracterizată prin suprimarea secreţiei acide, chiar după histamină, pepsina fiind elaborată în mod normal.

Aclorhidria sau anaciditatea incompletă este numai temporară şi poate fi afirmată dacă se obţin valori acide după histamină.

Deficienţele secretorii gradate se dezvoltă progresiv şi pot ajunge la achilia completă. Uneori se instalează brusc sau trec repede prin toate fazele de deficienţă funcţională: hipoaciditate, aclorhidrie aparentă, completă, achilie. Persistenţa achiliei mai mult de un an este de cele mai multe ori un simptom de alterare ireversibilă a funcţiei secretorii gastrice.

Etio-patogenie. Achilia apare în stări patologice multiple. Este prezentă în general în toate procesele inflamatorii de gastrită cronică cu atrofia mucoasei.

Achilia este un simptom important şi precoce în anemia pernicioasă. Se întîlneşte de asemenea în cancerul corpului asociat cu gastrită malignă extinsă, sifilisul gastric, tuberculoza gastrică, nefrita cronică şi după rezecţii gastrice largi cu zona secretorie suprimată.

Achilia de origine toxică survine în cursul bolilor infecţioase, în special în dizenteria cronică, mai rar în febra tifoidă, scarlatină. Aceste achilii sînt trecătoare. De cele mai multe ori, după dispariţia infecţiei, secreţia acidă reapare.

Achilia poate fi de ordin funcţional-nervos. S-au descris, la tineri, achilii constituţionale secundare nevrozelor. Ele sînt variabile (heteroachilie). Faber crede însă că ele ar avea o geneză gastritică.

Achilii funcţionale se observă în cloropenie, în insuficienţă circulatorie cu edeme pronunţate. Deprimarea funcţiei secretorii este întreţinută de tulburări în metabolismul sărurilor minerale şi al apei.

Funcţia secretorie gastrică poate fi tulburată uneori în boli endocrine (boala Basedow, diabet, boala Addison) precum şi în cursul gravidităţii.

Aclorhidria este întîlnită într-un procent ridicat la persoane în vîrstă peste 60 de ani, în urma alterării progresive a mucoasei în cursul anilor. În colecistită sau litiază biliară, aclorhidria constituie un simptom preţios pentru diagnosticul diferenţial cu boala ulceroasă. Geneza acestei aclorhidrii este o gastrită asociată sau o inhibiţie secretorie de origine reflexă. Deprimarea secreţiei se constată în 20% din cazurile de colită ulceroasă cronică, fiind secundară deficienţelor de nutriţie sau tulburărilor reflexe care inhibă secreţia acidă.

Staza hepatică din cursul hipertensiunii portale poate uneori frîna secreţia gastrică.

În ulcerele cronice asociate cu gastrită, aclorhidria este semnalată în 10—15% din cazuri. Aclorhidria se încadrează şi în simptomatologia unor afecţiuni cronice: dermatoze, avitaminoze, în denutriţie, tuberculoză pulmonară, fără ca aceasta să fie o regulă.

Secreţia acidă poate fi suprimată prin vagotomie în scop terapeutic, în ulcerul peptic postoperator, ulcerul juxtacardial.

Aclorhidria constituţională şi de origine nervoasă a fost descrisă de Einhorn; ea are caracter reversibil.

Simptomatologie. Achilia gastrică poate să evolueze fără semne clinice, dacă intestinul şi pancreasul compensează funcţiile digestive. În cazurile cînd compensarea nu se face, sau dacă

achilia este asociată cu o insuficiență pancreatică exocrină, apar tulburări dispeptice ca și în gastrita cronică atrofică. În faza de latență, bolnavii se plîng de inapetență, oboseală. Pofta de mîncare este păstrată sau uneori absentă, apar grețuri și arsuri secundare esofagitei supraadăugate. Simptomele principale sînt de origine intestinală. Achilia secundară gastritei se complică cu enterita cronică, scaunul fiind normal sau păstos; la examenul microscopic, se constată frecvente cristale de acizi grași.

Procesul de enterită modifică funcția de motilitate, de secreție și de absorbție a intestinului. Evacuarea gastrică și prin intestinul subțire este rapidă; alimentele nu pot fi digerate. Microscopic, în fecale se găsesc fibre musculare nedigerate, amidon intra- și extracelular, acizi grași și grăsimi neutre. Diareele sînt etichetate de gastrogene cînd se produc la scurt timp după un prînz și dispar în urma tratamentului cu acid clorhidric.

În enterite supraadăugate, bolnavii prezintă balonări abdominale, jenă sau dureri difuze, palpitații, amețeli, cefalee, transpirații. Procesul de enterită favorizează migrarea florei intestinale în segmentul superior al jejunului, în duoden, în stomac. Funcția antibacteriană a stomacului se reduce. Bacteriile introduse pe cale bucală nu mai întîmpină rezistență și favorizează leziuni ale mucoasei.

Deficiența de pepsină este suplinită prin alte proteaze (catepsină sau tripsină).

Insuficiența gastrică secretorie poate determina manifestări alergice secundare resorbției de proteine incomplet digerate.

Examenul sanguin descoperă anemii hipocrome feriprive cu microcitoză, poichilocitoză și anizocitoză, secundare deficienței de resorbție a fierului. Bolnavii cu anemie achilică sînt palizi, prezintă modificări degenerative ale unghiilor. Anemii cu caracter hipercrom prin lipsa factorului Castle se constată în achilia din anemia pernicioasă, cu fenomene de glosită, disfagie, hiperbilirubinemie indirectă etc. Achilia precede de regulă simptomele de anemie pernicioasă; lipsa factorului antianemic și antinevritic survine tardiv.

Achilia modifică resorbția sărurilor minerale în intestinul subțire. Incapacitatea stomacului de a secreta acid clorhidric și lipsa de resorbție a clorului în intestinul subțire modifică clorurile sanguine, echilibrul acido-bazic și, cu timpul, influențează starea generală a organismului. Modificarea metabolismului mineral determină simptome variate: sete, uscăciunea gîtului sau altor mucoase, secundare „stomacului uscat" care nu secretă.

Examenul sucului gastric. Secreția nocturnă este diminuată. În gastrita alcoolică se constată mucus abundent, în cancerul gastric, microretenții cu acid lactic. Stază gastrică se constată și în sifilisul stomacului. Proba fracționată cu histamină diferențiază etapa tulburărilor secretorii de aclorhidria aparentă și de aclorhidria completă, iar cromoscopia indică prognosticul achiliei. Măsurarea puterii proteolitice a sucului se face prin dozarea pepsinei și catepsinei, care lipsesc în alterațiile profunde ale mucoasei.

Leziunea anatomică se controlează prin gastroscopie. În general la examenul endoscopic se constată un proces de gastrită atrofică. Într-o serie de cazuri achilia apare și în gastrita hipertrofică. După tratament cu vitamină B_{12}, gastrita regresează la o serie de bolnavi.

Examenul radiologic. Studiul reliefului mucoasei gastrice arată modificări ale structurii, în sensul unei atrofii sau hipertrofii de mucoasă. Evacuarea gastrică este rapidă; la un procent important de bolnavi, însă, ritmul de evacuare este normal.

Diagnosticul se stabilește prin examenul funcției secretorii a stomacului. Este important să se precizeze cauza achiliei și a aclorhidriei. Examenul radiologic, coprologic și o serie de semne caracteristice ca: anemia, glosita, hiperbilirubinemia indirectă, sindromul dureros, ajută la precizarea etio-patogeniei și la stabilirea terapiei corespunzătoare. Prognosticul achiliei este în funcție de starea funcțională secretorie a pancreasului și intestinului.

Tratamentul trebuie să fie simptomatic și etio-patogenic. Se recomandă un regim normocaloric care cuprinde toate principiile alimentare, săruri minerale și vitamine. În pregătirea

Scanned with OKEN Scanner

alimentelor se vor admite excitanţi chimici moderaţi. Sînt contraindicate alimentele iritante greu digestibile, care favorizează decompensarea funcţiei intestinului subţire. În caz de inapetenţă, se admit cantităţi mici de vin; cafeaua este un excitant puternic. În enterite sau enterocolite asociate se stabileşte regimul în funcţie de dispepsia de fermentaţie sau de putrefacţie. Tratamentul medicamentos de substituţie se face cu acid clorhidric şi pepsină. Se prescrie betacid forte în timpul meselor principale sau acid clorhidric oficinal 10 g, pepsină 20 g, apă distilată ad 300 g. În timpul meselor principale cîte o lingură într-un pahar cu apă.

Se mai poate recomanda următoarea reţetă: pepsină, acid clorhidric nediluat aa 20 g, tinctură de stricnină, vin de china aa 30 g; cîte 30 de picături înaintea meselor principale.

Preparatele de acid clorhidric şi pepsină reduc reacţiile patologice în intestinul subţire şi creşterea florei microbiene în stomac. În caz de insuficienţă a pancreasului exocrin se prescriu preparate de pancreas. În cloranemii se recomandă fier redus cu hidrogen 0,5 g, lactoză 0,5 g, caşete pe zi. În achilia din anemia pernicioasă se administrează preparate de ficat injectabil sau vitamină B_{12}. În hipovitaminoze se prescriu vitamine din complexul B. Balneoterapia cu ape bicarbonatate clorurate dă rezultate favorabile.

GASTRITELE

Gastrita este un proces inflamator al mucoasei gastrice, asociat cu dezordini în funcţiile secretorie şi motorie a stomacului.

Din punct de vedere clinic, gastritele se împart în acute şi cronice.

GASTRITELE ACUTE

Gastritele acute se împart în gastrite acute simple, gastrite corozive şi gastrite flegmonoase.

GASTRITA ACUTĂ SIMPLĂ

Simptomatologie. Manifestările clinice variază în funcţie de agresivitatea factorului patogen, de integritatea sau lezarea anterioară a mucoasei gastrice şi de reactivitatea organismului.

După 4 pînă la 8 ore de la ingerarea factorilor patogeni, apar primele simptome, caracterizate prin greaţă, regurgitări, senzaţii de presiune sau dureri în epigastru, urmate după un interval scurt de vărsături alimentare bogate, nedigerate, acide, amestecate cu mucus abundent. După golirea stomacului de alimente, vărsăturile sînt bilioase. Simptomele sînt asociate cu dureri de cap, transpiraţii, valuri de căldură, salivaţie abundentă şi eructaţii cu miros supărător de ouă clocite. În gastrita acută asociată cu duodenită, starea generală este mult alterată, vărsăturile sînt incoercibile şi provoacă fenomene grave secundare, acidoză.

Dacă alimentele alterate au trecut în intestin, bolnavii au dureri difuze în abdomen, diaree cu caracter de enterită, de enterocolită cu fermentaţie sau putrefacţie. În urma pierderilor mari de lichide, bolnavii au sete pronunţată. În forme severe, apare o stare de adinamie, de prostraţie, secundare insuficienţei suprarenale de origine toxică.

La examenul fizic se constată tegumente palide, secundare tulburărilor vasomotorii, limbă saburală, temperatură subfebrilă sau normală. Regiunea epigastrică este sensibilă la palpare; în forme asociate de enterită sensibilitatea este difuză. Tensiunea arterială este normală. În cazuri grave, în urma pierderilor de lichide se găseşte hipotensiune, oligurie; în urină se constată urobilină crescută, traducînd leziuni hepatice asociate, indican în diaree cu putrefacţie, iar în formele grave produse de vărsături incoercibile, acetonă.

Funcția secretorie a stomacului a fost puțin studiată în gastrita acută. În formele severe de gastrită și în gastrite acute repetate secreția de acid clorhidric dispare pentru o perioadă de timp.

Examenul radioscopic arată hipersecreție gastrică, funcție evacuatoare întîrziată, relief gastric cu pliuri îngroșate. Acest aspect pune în discuție dacă modificările nu erau prezente anterior apariției fenomenelor acute. Diagnosticul se va preciza după repetarea examenului radiologic, la un interval de cîteva săptămîni.

Gastroscopia nu este indicată în faza acută. Schindler, Gutzeit și Henning au constatat la o serie de bolnavi mucoasa gastrică congestionată, edematiată, pliuri mucoase îngroșate, lac de mucus abundent. În unele cazuri se pot remarca hemoragii submucoase. Imaginea gastroscopică s-a menținut 6—8 zile de la dispariția fenomenelor clinice.

Anatomie patologică. Gastritele acute simple au fost puțin studiate din punct de vedere anatomopatologic, întrucît aproape toți bolnavii se vindecă. În funcție de agresivitatea factorului nociv, procesul inflamator interesează mucoasa, mai puțin submucoasa și stratul muscular. Mucoasa stomacală este congestionată, edematiată, acoperită cu mucus. În forme severe se produc leziuni ulcerative, cu fond hemoragic. Localizarea de predilecție este regiunea piloro-antrală.

Histologic, se remarcă procese de descuamare epitelială și celule glandulare cu aspect degenerativ, vacuolar. Reacția inflamatorie este caracterizată prin infiltrații cu limfocite, granulocite și celule histiocitare. În țesutul submucos sînt alterații vasculare și nervoase, iar în stratul muscular, vase dilatate și infiltrații limfocitare.

Etio-patogenie. Gastrita acută simplă este provocată de factori multipli.

- *Factori chimici*: alcool concentrat în doze mari ingerat pe nemîncate, medicamente administrate în doze mari (salicilat, preparate de creozot, iod, brom, arsen, fenil hidrazină).
- *Factori toxi-infecțioși*: alimente alterate prin infecții microbiene, prin toxine sau purtătoare de germeni microbieni.
- *Factori fizici*: alimente și băuturi fierbinți sau reci.
- *Factori mecanici*: supraîncărcarea și destinderea excesivă a stomacului cu alimente ingerate în exces, mai ales la indivizi suferinzi anterior de gastrite cronice.
- *Factori alergici*: la anumite persoane, ingerarea de alimente la care organismul acestora este sensibilizat (fragi, lapte, ouă etc).

Alterațiile produse de acești factori nu se limitează numai la procesul local inflamator. Excitațiile puternice ale interoceptorilor chimici, fizici, termici transmit impulsuri patologice la scoarță, determinînd tulburări complexe în organism: cefalee, transpirații, palpitații, reacții reflexe produse de excitarea stațiilor vegetative centrale. Ele pot tulbura relațiile funcționale dintre scoarță și centrii subcorticali.

Diagnostic. Diagnosticul pozitiv se stabilește din semnele caracteristice. Se face diagnosticul diferențial cu sindromele abdominale acute.

În colecistita acută, durerea are localizarea de predilecție în hipocondrul drept, este pronunțată și iradiază în spate; conjunctivele sînt subicterice; în urină se găsesc pigmenți biliari. După dispariția crizei dureroase starea generală a bolnavilor este bună.

În toxiinfecții alimentare tabloul clinic este dominat de sindromul diareei cu fenomene de duodenită, febră ridicată, evoluție prelungită a bolii iar examenul bacteriologic depistează germenul în cauză.

Nu orice abuz de alcool sau supraîncărcare cu alimente trebuie etichetată drept gastrită acută. La indivizi normali, după evacuarea conținutului alimentar, starea generală este bună, iar bolnavii se pot alimenta în condiții normale.

Evoluție și prognostic. În general, gastrita acută are o evoluție favorabilă. În formele severe, bolnavii pot rămîne cu sechele de gastrită cronică.

Scanned with OKEN Scanner

Tratament. Se recomandă repaus la pat, comprese calde pe abdomen și spălături gastrice cu apă caldă. În lipsa unei sonde gastrice se administrează substanțe vomitive: apomorfină 0,01 g subcutanat sau sirop de ipeca. Dacă bolnavii au vărsat întreaga cantitate de alimente ingerate, spălătura gastrică este inutilă. În cazurile de diaree se recomandă administrarea de purgative: ulei de ricin sau sulfat de sodiu 30 g. Dacă purgativul nu este tolerat, se recomandă clisme cu 2 kg apă, pentru evacuarea produselor toxice din intestin. După oprirea vărsăturilor se repetă administrarea purgativelor.

Timp de 24 de ore nu se prescrie nici un aliment. Se recomandă injecții cu soluție clorurată și glucozată hipertonică. În forme severe, cu deshidratare, injecții de soluție clorurată izotonică subcutanat 1 000 ml și soluție glucozată hipertonică intravenos 50—150 ml. În acidoze, adăugăm 10—20 unități insulină subcutanat. În ziua a doua se începe alimentația cu supe de zarzavat strecurate, de fulgi de ovăz sau de orez. Se trece progresiv, după toleranță, la o alimentație mai bogată, cu supe de carne, gălbenuș de ou, pireu de cartofi, suc de fructe, biscuiți, făinoase, pîine prăjită. Dacă bolnavii nu au diaree, se poate administra iaurt. Cu ameliorarea stării generale, se prescrie carne slabă, fiartă sau la grătar. După cîteva zile, zarzavaturi verzi pregătite cu unt. Se vor evita pentru cîteva săptămîni condimente și alimente grele, care tulbură funcția secretorie și motorie a stomacului, în special cruditați, condimente, leguminoase, grăsimi, fructe grase.

În caz de dureri se administrează injecții de atropină, papaverină sau se dă per os tinctură de beladonă și tinctură de hiosciam, de 3 ori cîte 10 picături. Pansamentele gastrice se prescriu după dispariția vărsăturilor: subnitrat de bismut 2—3 linguriță pe zi, la o oră înainte sau după mesele principale.

În cazuri de arsuri se prescriu prafuri alcaline.

Terapia dietetică și medicamentoasă trebuie să urmărească vindecarea procesului acut. În cazuri severe, ea trebuie continuată 1—3 săptămîni.

GASTRITA COROZIVĂ

Este o formă deosebită a gastritei acute. Ea este determinată de substanțe concentrate cu acțiune necrozantă.

Simptomatologie. Ingerarea causticului produce leziuni profunde în cavitatea bucală, în faringe, în esofag și stomac. Bolnavii se plîng de durere în gură, retrosternal, dar mai ales în regiunea epigastrică și au salivație abundentă și jenă pronunțată la deglutiție. Leziunile gastrice profunde provoacă vărsături cu conținut bogat în mucus, amestecate cu sînge. În forme severe, starea generală se agravează, se produce colaps cardio-vascular cu cianoză, transpirații și extremități reci.

La examenul fizic, se remarcă arsuri peribucale, în gură și faringe, sub formă de ulcerații acoperite cu false membrane difteroide. Tegumentele sînt palide. La presiune, sensibilitate exagerată în regiunea epigastrică, uneori apărare musculară. Pulsul este mic, frecvent, tensiunea coborîtă, urina conține albumină, urobilinogen, cilindri granuloși. Cantitatea de urină este diminuată.

În gastritele ulcerative profunde se constată hemoragii oculte în scaun.

Funcția secretorie și motorie a stomacului a fost studiată după dispariția fenomenelor acute. Achilia are un caracter trecător, secreția acidă revine la normal după cîteva luni. Funcția motorie indică în gastrogramă amplitudini reduse. În formele complicate cu stenoză, dinamica gastrică este mult temperată față de gastrogramele din stenoza pilorică ulceroasă. Examenul radiologic este indicat în faza de ameliorare. Relieful mucoasei prezintă pliuri lărgite sau dispărute, din cauza edemului pronunțat. În această fază, nu se pot distinge leziuni erozive. În unele cazuri se pot observa leziuni ulcerative,

Scanned with OKEN Scanner

localizate pe curbura mică. Relieful mucoasei este șters în formele cu evoluție spre scleroză. Peretele stomacului devine rigid și are dinamică redusă. Leziunea scleroasă progresivă, localizată în regiunea antrală, produce stenoze pilorice.

Examenul gastroscopic este contraindicat. Într-o fază tardivă se pot distinge sechele de gastrită sau ulcerații.

Complicații. Apar în primele zile ale bolii sau tardiv. Complicațiile precoce: colapsul cardio-vascular, bronhopneumonia, edemul glotei și hemoragia gastrică; perforația se întîlnește rar. Complicațiile tardive: gastrita cronică anacidă, ulcerații gastrice, stenoza pilorică, stomac mic scleros și stenoza esofagiană.

Anatomie patologică. În gastrita corozivă, leziunile pot fi difuze sau localizate. Ele sînt caracterizate prin alterații neregulate ale mucoasei, care se extind în profunzimea peretelui stomacal, cuprinzînd stratul submucos și muscular. În funcție de agentul patogen, leziunile se acoperă cu o crustă de culoare variată. Histologic, se constată o infiltrație limfocitară a tututor straturilor. Procesul inflamator evoluează spre un proces scleros, favorizînd stenoze.

Etio-patogenie. Gastrita corozivă se produce după ingerarea de soluții concentrate acide (acizi sulfuric, clorhidric, acetic, cromic, azotic, naftalic, oxalic, formic, fosforic, citric, carbolic), de soluții alcaline (hidroxid de sodiu, de potasiu, amoniac, carbonat de sodiu, potasiu sau amoniu), de metale grele și sărurile lor (antimoniu, sublimat, clorură de zinc, clorură de fier, sulfat de cupru) și, într-o măsură mai mică, de alcool concentrat și cloroform.

Diagnostic. Diagnosticul gastritei corozive se face ușor, după anamneză, din constatarea leziunilor bucale, peribucale, a durerilor mari în epigastru și din starea generală alterată.

Prognostic. Prognosticul este în funcție de concentrația și cantitatea substanței ingerate și de precocitatea instituirii tratamentului. Prognosticul este grav în cazuri complicate cu bronhopneumonii, cu colaps cardio-vascular, cu edem al glotei și cu leziuni serioase esofagiene. Gastrita corozivă are un prognostic favorabil în intoxicații cu acizi slabi (fosforic, citric, oxalic), cu lizol și carbonat de potasiu.

Tratament. Tratamentul trebuie instituit foarte precoce. În intoxicații cu acizi sau baze, spălăturile gastrice sînt contraindicate. În intoxicațiile cu sărurile metalelor grele cu alcool și cloroform, spălăturile trebuie făcute cu prudență. Sînt autori care recomandă spălături și în intoxicații cu soluții acide sau bazice, dacă nu a trecut mai mult de o oră de la ingerarea toxicului. Evacuarea conținutului stomacal se face prin administrarea de preparate vomitive, injecții de apomorfină 0,01 g sau sirop de ipeca.

Se împiedică acțiunea caustică, prin ingerarea de lichide cu efect neutralizant, care diluează în același timp toxicul. În intoxicații cu substanțe acide se administrează ca antidot soluții alcaline de magneziu, bicarbonat de potasiu sau sodiu, lapte sau albuș de ou. În intoxicații cu baze se administrează soluții acide, suc de lămîie, oțet diluat. În intoxicații cu preparate de mercur se dă lapte, albuș de ou. În intoxicații cu nitrat de argint: clorură de sodiu; în intoxicații cu săruri de zinc: carbonat de potasiu sau de sodiu; în intoxicații cu săruri de cupru: ferocianat de potasiu, o linguriță într-o jumătate de pahar cu apă.

Durerile se calmează prin administrarea de injecții cu atropină și soluție de anestezină 2%, cîte o linguriță la 2 ore.

Pe regiunea epigastrică se aplică pungă cu gheață. Se prescriu pansamente gastrice: carbonat de bismut, 3—5 linguriță pe zi. În cazuri grave, injecții cu analeptice. Se evită complicațiile infecțioase prin injecții cu penicilină.

În primele zile se va administra soluție clorurată izotonică subcutanat și soluție glucozată intravenos. Se trece în mod progresiv la regim de lichide, lapte, supe de făinoase etc., ca și în gastrita acută simplă.

Scanned with OKEN Scanner

GASTRITA FLEGMONOASĂ

Simptomatologie. Tabloul clinic este caracterizat printr-o stare septică, asociată cu sindrom abdominal, acut. Debutul este brusc, cu frison, febră cu caracter remitent, dureri atroce în epigastru, greţuri şi vărsături incoercibile, care împiedică orice ingerare de alimente. Starea generală este alterată, apar fenomene de colaps cardio-vascular, transpiraţii profuze, cianoză, extremităţi reci. Vărsăturile purulente sînt rare.

La examenul fizic se constată facies peritoneal, meteorism, apărare abdominală cu sensibilitate exagerată la presiune în epigastru; leucocitoză 20—30 000, cu polinucleoză şi granulaţii toxice. Radiologic se constată defect de umplere.

Fenomenele clinice se agravează, imitînd tabloul unei stări grave abdominale.

Complicaţii. Cea mai gravă complicaţie este perforaţia în cavitatea abdominală liberă, determinînd peritonita purulentă generalizată.

Perforaţia se poate produce şi într-un organ de vecinătate. Trombozele vasculare determină abcese metastatice în ficat, pericard, plămîn sau în alte organe.

Anatomie patologică. Procesul inflamator purulent cuprinde toate straturile peretelui stomacal.

Inflamaţia supurativă poate fi difuză sau localizată, limitîndu-se la un abces solitar.

Procesul inflamator interesează şi sistemul limfatic şi vascular. Vasele limfatice sînt îngroşate, iar venele sînt trombozate, constituind un factor favorizant pentru metastazele septice la distanţă. Conţinutul stomacului poate avea caracterul unui exsudat purulent.

Etio-patogenie. Inflamaţia este de origine infecţioasă bacteriană, de cele mai multe ori streptococică. Infecţiile cu stafilococi, coli, pneumococi, proteus, subtilis sînt mai rare.

Din punct de vedere etiologic, gastritele flegmonoase se împart în primitive şi secundare.

În formele primitive, orice eroziune, plagă chirurgicală a mucoasei, leziune ulceroasă sau canceroasă poate constitui o poartă de intrare pentru streptococ.

Formele secundare se întîlnesc în endocardită, febră puerperală, osteomielită, erizipel, febră tifoidă, gastrita flegmonoasă fiind un simptom în tabloul grav de septicopiemie.

Diagnostic. Se face foarte greu, de multe ori îl stabileşte chirurgul în cursul laparotomiei.

Diagnosticul diferenţial trebuie făcut cu sindromele abdominale acute.

În ulcerul gastric perforant, lipseşte starea septică, abdomenul este retractat, iar la examenul radiologic se constată imaginea aerică subdiafragmatică.

În pancreatita acută, abdomenul este balonat, fără apărare prea mare, iar glicemia şi amilazuria sînt crescute. Uneori apare glicozurie.

În perforaţia colecistitei purulente se găsesc crize hepatice repetate în antecedente. Durerea are o localizare de predilecţie în hipocondrul drept cu iradieri caracteristice în spate şi umărul drept.

Evoluţie şi prognostic. Sînt foarte grave. Moartea survine în ziua a 6—8-a, prin colaps, peritonită generalizată, perforaţie sau prin stare septico-piemică. Formele localizate se pot vindeca.

Tratamentul este chirurgical şi trebuie făcut sub protecţia antibioticelor. Gastrita flegmonoasă localizată are prognostic chirurgical mai bun.

GASTRITELE CRONICE

Gastrita cronică este cea mai frecventă suferinţă a stomacului.

Este foarte greu să facem o clasificare justă a acestei boli. Din punct de vedere morfologic, distingem gastrite hipertrofice, gastrite atrofice şi mixte. Din punct de vedere funcţional, gastritele se împart în gastrite hiperacide şi anacide.

Experiența clinică a arătat că, de cele mai multe ori, gastrita hipertrofică este hiperacidă, iar cea atrofică este anacidă, fără a constitui o regulă. Cele două varietăți clinice, hipertrofică și atrofică, sînt etape evolutive ale procesului inflamator de gastrită cu dezordini secretorii și motorii diferite.

În practica medicală întîlnim cele mai variate asociații.

După localizarea leziunii, distingem gastrite antrale, fundice și generalizate.

Asocierea gastritei cronice cu ulcerul, cu cancerul gastric, cu anemia pernicioasă justifică împărțirea gastritelor în gastrite pure și gastrite de acompaniament. Această ultimă formă pune în discuție problema importantă a relațiilor dintre gastrite și alte boli asociate.

Inflamația cronică a mucoasei gastrice se observă la toate vîrstele, cu o frecvență mai mare între 20 și 35 de ani. Ea se întîlnește mai ales la bărbați.

Simptomatologie. *Gastrita hipertrofică*. În faza inițială, bolnavii se plîng de senzații de plenitudine, presiune în regiunea epigastrică, eructații, care apar imediat după mese cu alimente greu digestibile. Pofta de mîncare este păstrată sau capricioasă. Unii bolnavi suportă bine condimentele. Uneori bolnavii se plîng de salivație abundentă sau gură uscată, care îngreunează masticația. Vărsăturile se întîlnesc mai frecvent în gastritele etilice, au caracter matinal și conțin mucus abundent. După o perioadă de timp apar arsuri și dureri, fără orar precis. În 65% ele sînt permanente și se exagerează după mese.

Periodicitatea caracteristică din ulcer lipsește, iar alimentația și prafurile alcaline nu au efect sedativ. Greșelile de alimentare și eforturile exagerează durerile și arsurile.

În gastritele antrale, durerile pot avea ritmul asemănător ulcerului gastro-duodenal; apar precoce sau tardiv după mîncare, în unele cazuri survin dimineața pe nemîncate.

În interpretarea semnelor trebuie să fim prudenți, întrucît gastrita hipertrofică poate fi asociată de ulcer duodenal. În aceste cazuri, durerile cu caracter de periodicitate ale ulcerului devin permanente. Ca și în boala ulceroasă, sînt forme de gastrite care evoluează uneori cu semne dispeptice, fără dureri.

Funcția intestinală este normală. În perioada de dureri mari, bolnavii au constipație; în achilie, diaree cu caracter de putrefacție, care dispare la tratamentul cu preparate de acid clorhidric și pepsină.

O serie de bolnavi prezintă după mese tulburări nervoase, indispoziție, migrene, amețeli, valuri de căldură, transpirații, stare de slăbiciune. Aceste fenomene sînt manifestări reflexe, produse de stimuli patologici plecați de la suprafața inflamată a mucoasei gastrice, inflamația exagerînd excitabilitatea interoceptorilor mecanici, chimici, termici.

La examenul obiectiv, starea generală a bolnavilor este de obicei bună, ei nu slăbesc decît în faza cînd nu se pot alimenta suficient. Limba este saburală. La palpare, sensibilitatea este mai extinsă în regiunea epigastrică, decît în ulcerul peptic gastro-duodenal.

Intensitatea durerii este în funcție de faza evoluției și de complicațiile gastritei.

Examenul sucului gastric. Gastrita modifică funcția secretorie glandulară. În gastrita antrală sau ulcerativă se constată hipersecreție cu hiperaciditate. La bătrîni sau în gastrite cu evoluție lungă, funcția secretorie indică valori scăzute sau anaciditate. Curba acidității poate reveni la normal, dacă funcția glandelor nu este complet compromisă.

Un simptom important de gastrită este secreția bogată în mucus și alterarea funcției de eliminare a mucoasei gastrice. După injectarea de 4 ml sol. 1% roșu neutru, eliminarea colorantului în sucul gastric este absentă sau întîrziată.

Imaginea radiologică se caracterizează prin pliuri îngroșate (1/2 cm), orientate neregulat, ondulate, cu supleţea diminuată pînă la rigiditate. Pliurile îngroșate determină aspectul dințat al curburii mari. Acest aspect are valoare semeiologică, dacă este pronunțat anfractuos și constant. Uneori pliurile îngroșate determină o distorsiune la nivelul unghiului,

Scanned with OKEN Scanner



Fig. 1. — Aspectul normal gastroscopic al regiunii antro pilorice. Pliuri convergente spre orificiul piloric.

Fig. 2. — Aspect gastroscopic în caz de anemie. Desenul vascular vizibil.

Fig. 3. — Gastrită hipertrofică (M o u t i e r).

Fig. 4. — Gastrită hipertrofică. Pliurile mucoasei gastrice îngroșate, colorate în roșu-viu; lacuri de mucus între pliuri.

Fig. 5. — Gastrită verucoasă (M o u t i e r).

Fig. 6. — Gastrită hemoragică (M o u t i e r).

Scanned with OKEN Scanner

care duce la un defect pseudolacunar şi care dispare prin proba farmaco-radiologică cu morfină (fig. 45).

Pliurile îngroşate pot reţine porţiuni de bariu în părţile declive, dînd aspect pseudoulceros, care dispare la compresiune şi la examenul de profil (fig. 46)

Peristaltismul, tonicitatea şi secreţia sînt uneori crescute.

Modificările amintite nu constituie totdeauna un criteriu sigur de diagnostic, deoarece grosimea şi orientarea pliurilor nu corespund diametrului real, ele fiind condiţionate de autoplasticitatea lor, de starea submucoasei şi a musculaturii proprii. Cel mai sigur simptom radiologic îl constituie aspectul granular, verucos al reliefului, sau format din pete rotunde, ovalare, de dimensiuni variate. Granulaţiile de dimensiuni mari iau aspect nodular sau polipoidal, constituind gastrita pseudopolipoidală cu relieful neregulat şi cu pereţi rigizi.

Fig. 45. — Gastrită cronică hipertrofică.

Localizarea antrală poate crea imagini pseudolacunare, care trebuie diferenţiate de un proces neoplazic. Prezenţa contracţiilor spontane sau provocate precizează diagnosticul prin proba farmaco-radiologică. Amestecul de bariu cu mucus determină granulaţii false inconstante.

Gastroscopia ne permite să distingem modificările morfologice superficiale ale mucoasei gastrice.

În gastrita superficială, imaginea endoscopică este caracterizată prin pierderea transparenţei mucoasei. Culoarea roz-portocalie capătă o nuanţă roşiatică aprinsă. Hiperemia este generalizată sau insulară. Secreţia de mucus este abundentă. (Planşa II, fig. 3 şi 4). Dacă procesul inflamator este mai accentuat, mucoasa devine lucioasă, umedă, edematoasă.

Prin examenul endoscopic diferenţiem diferitele varietăţi morfologice:

α) Gastrita verucoasă. Mucoasa are suprafaţa neregulată, cu formaţiuni hipertrofice ovalare, rotunde sau polimorfe, de mărimea unei gămălii de ac, pînă la un bob de linte. (Pl. II, fig. 5). Dacă aceste formaţiuni sînt îngrămădite, dau aspect mamelonat. Pliurile de pe faţa posterioară sînt îngroşate, proeminente, rigide; nu dispar după insuflare cu aer.

Fig. 46. — Gastrită cronică hipertrofică.



β) Gastrita edematoasă. Mucoasa este edematiată, cu aspect lucios.

γ) Gastrita hemoragică. Mucoasa este inflamată, fragilă şi presărată de pete hemoragice de diferite mărimi, sau de sufuziuni sanguine. (Pl. II, fig. 6)

δ) Gastrita ulcerativă. Pe suprafaţa mucoasei se disting leziuni ulcerative, discrete sau manifeste. (Planşa III, fig. 1).

Gastrita atrofică prezintă simptome dispeptice asemănătoare cancerului stomacal. Bol-

Scanned with OKEN Scanner

Inv. 188606



Fig. 47. — Gastrită atrofică.

navii se plîng de inapetență, greață, regurgitări, astenie, uneori ușoară jenă postprandială, localizată în regiunea epigastrică și, rareori, diaree de putrefacție, secundară achiliei. Din cauza tulburărilor de resorbție a fierului, bolnavii prezintă simptome de anemie cu caracter hipocrom.

La examenul obiectiv, se constată deseori limba netedă, atrofiată. *Secreția gastrică* este redusă; examenul chimic indică anaclorhidrie sau achilie refractară la histamină. Pepsinogenul este prezent și în achiliile complete. Nu trebuie să etichetăm fiecare achilie ca o gastrită; sînt unele dezordini funcționale secretorii care nu sînt legate de procesul inflamator al mucoasei stomacale. Un simptom important de gastrită este secreția stomacală bogată în mucus. Unii autori apreciază cantitatea de mucus după viteza de filtrare a sucului gastric. În general sucul bogat în mucus se filtrează foarte încet.

Punerea în evidență de albumine în sucul gastric se face prin proba Henning: o picătură de suc gastric filtrat, prezintă pe lamă o zonă periferică mai mare decît normal, datorită conținutului bogat în albumină. Zona centrală, formată de săruri cristalizate, este redusă.

Funcția de cromoeliminare a mucoasei gastrice este de asemenea tulburată.

Examenul sanguin indică anemie hipocromă. Lipsa de acid clorhidric tulbură reducția fierului organic într-o formă asimilabilă. Anemia hipercromă este rară în gastrita cronică atrofică histaminorefractară.

Examenul radioscopic. Pentru studiul reliefului mucoasei gastrice, examenul trebuie făcut cu un strat subțire de substanță baritată. Imaginea radiologică este caracterizată prin dispariția pliurilor. Acest aspect se întîlnește însă rar, deși gastrita atrofică este frecventă.

O imagine identică apare și în atonii gastrice. Interpretarea radiologică a reliefului gastric este condiționată și de cantitatea de mucus și lichid gastric (fig. 47).

Examenul gastroscopic. În diagnosticul gastritei atrofice, endoscopia este o metodă suverană.

Gastrita atrofică poate fi difuză sau areolară. Forma difuză este generalizată sau localizată cu predilecție în regiunea antrală sau fundică. Mucoasa are o culoare roz, palidă, cu nuanțe cenușiu-roz. Într-o fază evoluată, suprafața devine netedă, pliurile mucoasei de pe fața posterioară dispar progresiv. Cu timpul mucoasa devine subțire, transparentă. Se distinge rețeaua vasculară cu arborizare neregulată. Vasele sînt bine vizibile în cîmpul endoscopic. Prezența lor indică gradul evolutiv al procesului atrofic. Gastrita areolară se observă mai ales în anemia pernicioasă. Leziunile sînt segmentare, circumscrise și sînt caracterizate prin pliuri de culoare albastră sau cenușie verzuie, care contrastează cu restul mucoasei gastrice, de aspect normal. Secreția gastrică este absentă.

Prin examenul gastroscopic punem în evidență gastritele mixte atrofo-hipertrofice.

Se pune întrebarea dacă examenului gastroscopic i se poate acorda o valoare diagnostică absolută. În interpretarea imaginilor gastroscopice, mai ales a gastritelor superficiale, trebuie să fim prudenți, întrucît modificări discrete ale mucoasei pot fi determinate și de unele substanțe medicamentoase, de alimente iritante sau de perturbări de origine

Scanned with OKEN Scanner

neuroreflexă. De aceea, în diagnosticul gastritei este necesar întotdeauna să avem o privire sinoptică a datelor clinice, radiologice şi gastroscopice.

Complicaţii. În evoluţia gastritelor se întîlnesc numeroase complicaţii.

a) Hemoragii gastrice. Survin în gastrita cronică erozivă sau ulcerativă.

Simptomele clinice sînt în funcţie de cantitatea sîngelui pierdut.

b) Enterita sau enterocolita este secundară gastritelor atrofice aclorhidrice. Diareea are un caracter de putrefacţie şi este bine influenţată de regim corespunzător şi de acid clorhidric.

c) Manifestări alergice sînt secundare tulburărilor de resorbţie la nivelul intestinului subţire. Este probabil că în aceste cazuri intervine şi tulburarea funcţiei antitoxice a ficatului.

d) Perigastrita. Procesul inflamator al mucoasei poate uneori cuprinde şi seroasa, determinînd inflamaţii de vecinătate, fenomene de perigastrită. Ea este localizată pe mica curbură, pe faţa posterioară sau este generalizată. Semnele clinice sînt caracterizate prin senzaţii de presiune şi dureri permanente cu iradieri în spate, influenţate mai ales de schimbarea de poziţie sau de mişcări. Examenul radiologic evidenţiază deformarea conturului gastric şi modificarea funcţiei de evacuare. Procesele adezive pot realiza pseudodiverticuli de tracţiune, stomac ptozat fixat, stomac în cascadă şi stenoză pilorică.

Anatomie patologică. Gastrita cronică se prezintă sub formă hipertrofică şi atrofică.

Gastrita hipertrofică poate fi generalizată sau localizată, cu predilecţie pe faţa posterioară a regiunii antrale şi pe curbura mică. Mucoasa este îngroşată, edematiată. Pe suprafaţa ei se văd formaţii mamelonate, verucoase sau eroziuni ulcerative, de dimensiuni variate.

Gastrita atrofică are mucoasa subţiată, transparentă, cu pliuri dispărute. Sînt forme localizate în placarde, mici eroziuni superficiale, caracteristice în anemia pernicioasă.

Microscopic se observă procese inflamatorii proliferative, degenerative, scleroase cu evoluţii spre atrofie. Epiteliul glandular suferă procese degenerative vacuolare, granuloase. Procesul fibros al corionului cuprinde glandele şi se extinde asupra stratului muscular şi seros. Într-o fază evoluată, peretele stomacului este redus la un strat subţire.

Etio-patogenie. Este greu să precizăm factorii etiologici, care determină gastrita cronică în diferitele cazuri, întrucît stomacul, mai mult decît oricare alt organ, este expus zilnic excitaţiilor mecanice, chimice, fizice, toxice şi bacteriene.

Gastrita cronică poate fi determinată de cauze multiple:

Alimentaţie neigienică prin calitatea, cantitatea şi prin ritmul neregulat de administrare, masticaţie proastă, dentiţie defectă, abuz de medicamente, băuturi reci sau prea fierbinţi, toxiinfecţii alimentare. Dintre medicamentele cu acţiune iritantă amintim salicilatul de sodiu, iodul, bromul, digitala, teocina, sulfamidele, antitermicele etc. Sînt cunoscute gastritele survenite la cei care lucrează cu plumb în condiţii neigienice.

Gastrite de origine microbiană se întîlnesc la bolnavi suferind de bronşiectazii, bronşite putride, abcese pulmonare şi tuberculoză pulmonară, apărute în urma înghiţirii sputei purulente infectate.

Hipovitaminozele B, C, PP şi hipoproteinemia pot determina tulburări în funcţia, structura şi regenerarea celulelor şi a glandelor stomacale.

Gastrita alergică este secundară reacţiei anticorp-antigen şi punerii în libertate a substanţelor de natură histaminică.

Toţi factorii amintiţi, împreună cu alţii, pe care nu-i cunoaştem încă, sînt susceptibili de a favoriza tulburări ale funcţiilor secretorie şi motorie a stomacului şi de a determina apariţia modificărilor morfologice într-o etapă avansată.

Şcoala sovietică a atras atenţia asupra rolului primordial care trebuie acordat sistemului nervos, şi în special scoarţei cerebrale, în apariţia gastritelor. Experienţele făcu-

Scanned with OKEN Scanner

te de Speranski şi Pigaler au demonstrat că excitarea centrilor subcorticali determină reacţii distrofice la nivelul mucoasei gastrice.

În concepţia lui Bîkov, gastrita apare ca o tulburare a reglării nervoase superioare. Factori traumatizanţi, acţionînd timp îndelungat, tulbură echilibrul organismului şi favorizează apariţia unor dezordini funcţionale, care se traduc prin tulburări vasomotorii, dereglarea funcţiilor secretorie şi motorie a stomacului. Într-o etapă mai avansată tulburările funcţionale favorizează apariţia modificărilor morfologice progresive de gastrită. Se creează o dinamică cortico-viscerală patologică. Cercul vicios stabilit între scoarţă şi organul lezat va fi întrerupt, dacă sistemul nervos îşi recapătă echilibrul funcţional. Mecanismele nervoase sînt legate de condiţiile de viaţă ale individului. Analizînd aceste condiţii, putem descoperi o serie de factori, care provoacă modificări în evoluţia proceselor patologice. Tulburarea reglării nervoase superioare a funcţiilor stomacului poate să explice evoluţia gastritei în etape, apariţia de recidive şi modificarea proceselor, în sensul unei alterări hipertrofice sau atrofice, printr-o tulburare neurotrofică. În sprijinul patogeniei cortico-viscerale a gastritei pledează şi cercetările făcute de I. T. Kurţin, care a demonstrat modificări în funcţia organelor digestive, ca răspuns la iritaţia mecanică a stomacului. Leporski a demonstrat exagerarea secreţiei gastrice în cursul somnului la gastritici. Această creştere se întrerupe în momentul trezirii. La indivizi sănătoşi, în perioada de somn, funcţia secretorie este mult diminuată.

Se poate deci conchide că scoarţa este influenţată datorită unor incitaţii interoceptive plecate de la receptorii mecanici ai mucoasei gastrice. Aceşti receptori, în anumite condiţii, în urma iritaţiei, pot provoca excitaţii patologice care se transmit la scoarţă şi declanşează tulburări la nivelul stomacului, la început funcţionale, mai tîrziu morfologice.

Diagnostic. Gastrita cronică are simptome asemănătoare cu suferinţa altor organe. Pentru precizarea diagnosticului, facem apel la examinările de radiologie, gastroscopie şi datele clinice. Anamneza ne informează asupra factorului etiologic, asupra cauzei gastritei.

Diagnosticul diferenţial trebuie făcut cu o serie de boli şi, în primul rînd, cu ulcerul gastro-duodenal. Lipsa caracterului periodic al durerii, neinfluenţarea ei prin alimentaţie sau alcaline, diferenţiază gastrita de ulcerul gastric. Semnele dispeptice ca anorexie, inapetenţă, miros urît, limbă saburală, vărsături mucoase matinale, precum şi tulburările neuroreflexe: ameţeli, migrene sînt caracteristice gastritei cronice şi nu se găsesc de obicei în ulcer.

Gastrita hipertrofică poate imita tabloul clinic al ulcerului duodenal. În aceste cazuri, secreţia gastrică este bogată în mucus, valorile de aciditate sînt crescute, iar radiologic, duodenul are contur regulat. În cazuri dubioase sîntem atenţi, pentru că înapoia gastritei se poate ascunde ulcerul peptic.

În faza incipientă cancerul gastric se confundă frecvent cu gastrita.

Fenomenele dispeptice, inapetenţa, aclorhidria, durerile vagi, neinfluenţate de alcaline, se întîlnesc în ambele afecţiuni. Radiografiile în serie şi gastroscopia lămuresc diagnosticul. Evoluţia lungă pledează în favoarea gastritei. În cancer constatăm o slăbire importantă. Agravarea clinică este paralelă cu agravarea radiologică.

Diagnosticul diferenţial trebuie apoi făcut cu colecistita cronică în faza dispeptică, care determină dureri în epigastru pe cale reflexă. Durerile au evoluţie scurtă, de 1—2 zile, iradiază în spate, sînt influenţate de greşeli alimentare, în special de grăsimi şi ouă, iar la femei sînt exagerate în perioada menstruală.

Diagnosticul diferenţial trebuie făcut cu toate stările dispeptice, şi cu parazitozele intestinale.

Evoluţie şi prognostic. Evoluţia şi prognosticul gastritelor cronice sînt variate. Sînt cazuri care evoluează într-un ritm rapid spre forma atrofică; un procent mare rămîne la forma hipertrofică.

Scanned with OKEN Scanner

În general, evoluţia şi prognosticul sînt în funcţie de diagnosticul precoce, de leziunea anatomopatologică şi de tratamentul urmat. Îndepărtarea factorului etiologic asigură vindecarea gastritelor. Persistenţa agresiunilor sau repetarea lor la intervale scurte determină inflamaţii cronice, cu evoluţie spre atrofie progresivă.

Gastrita atrofică anacidă are o tendinţă de regenerare la indivizi tineri. Gastrita hipertrofică superficială se vindecă. Forma erozivă şi ulcerativă este refractară la tratament. Chiar dacă se obţine o vindecare clinică, semnele radiologice şi gastroscopice persistă. Gastrita hipertrofică antrală este influenţată foarte greu de tratament.

Reabilitarea funcţiei secretorii se remarcă mai mult în forma hipertrofică; disfuncţia glandulară este ireversibilă în gastrita atrofică progresivă.

ASOCIEREA GASTRITEI CU ALTE BOLI

Gastrita cronică şi cancerul stomacului. Gastrita cronică asociată cu cancerul stomacului a făcut pe unii autorii să creadă că tumoarea gastrică malignă se dezvoltă pe fondul de gastrită. Procesul degenerativ ar apărea mult mai frecvent în gastritele atrofice şi numai într-un procent redus în formele hipertrofice sau mixte. Istoricul lung în cancerul stomacului ar fi determinat de leziunile de gastrită, iar manifestările clinice caracteristice tumorii maligne ar apărea o dată cu procesul de malignizare. Această concepţie face obiectul unor discuţii contradictorii. Cancerizarea gastritei este evaluată, după Konjetzny şi alţi autori, la 10%. În sprijinul acestei teorii, autorii invocă dezvoltarea procesului de malignizare la bolnavii cu anemie pernicioasă.

Este foarte temerar să afirmăm că gastrita este suferinţa primară care precede cancerul şi că tumoarea malignă se dezvoltă mai mult la indivizi suferind de gastrită, faţă de indivizi sănătoşi. Nu trebuie pierdut din vedere că tumoarea canceroasă este o boală a vîrstei înaintate, cînd leziunile de gastrită sînt frecvente. Nu avem o dovadă precisă că gastrita este responsabilă de dezvoltarea cancerului. Konjetzny a afirmat că gastrita hipertrofică se malignizează prin apariţia unor procese polipoase.

Dacă această ipoteză ar fi adevărată, ne întrebăm de ce nu se produc malignizări frecvente la bolnavii cu stomac operat, la care gastrita polipoasă este extrem de frecventă. Se cunosc cancere ulcerative incipiente, operate, fără să se constate leziuni morfologice de gastrită în apropiere. În ulcerele duodenale, asociate frecvent cu gastrita antrală, nu s-a produs malignizarea regiunii prepilorice. La o serie de bolnavi suferinzi de cancer gastric, procesul de gastrită a fost remarcat mai tîrziu, secundar unui proces de iritaţie sau infecţie locală.

S-ar putea enunţa deci că leziunea morfologică malignă poate apărea în cursul gastritei, fără să aibă o legătură etio-patogenică. Unii autori au încercat să diferenţieze prin imagini gastroscopice aspectul mucoasei gastrice, palide în cancer şi mai hiperemiate în gastrite. Problema transformării maligne a gastritei este încă nerezolvată. Un fapt este sigur: tumoarea canceroasă apare la indivizi fără gastrită şi cu gastrită. Nu cunoaştem însă dacă cele două boli au o interdependenţă.

Gastrita cronică şi ulcerul gastro-duodenal. Coexistenţa gastritei cu ulcerul gastro-duodenal se observă frecvent. După Konjetzny, gastrita este prezentă în toate cazurile de ulcer. Lucrările făcute demonstrează prezenţa leziunilor de gastrită la stomacurile rezecate pentru boală ulceroasă. Kobsch, Holdweg, Gutzeit au semnalat imagini gastroscopice de gastrită în 80—90 % din cazurile de ulcer. Berg, Schaul dau procente identice în studiul reliefului mucoasei gastrice prin examinări radioscopice.

Pe baza acestor date, Konjetzny a emis teoria gastritică a ulcerului gastro-duodenal. Modificările morfologice de gastrită nu numai că preced apariţia ulcerului, dar favorizează formarea lui. Transformarea gastritei în ulcer este combătută de Flekel, Bergman, Gutmann

Scanned with OKEN Scanner

Bockus. Trecerea de la leziunea de gastrită la ulcer este greu de demonstrat clinic, gastroscopic și radiologic. Schindler și alți specialiști nu au confirmat tranziția de la faza de eroziune gastritică la faza de ulcer. Micile eroziuni de gastrită nu au nimic comun cu ulcerul. Gastrita se localizează mai mult pe o regiune unde ulcerul nu se observă sau apare foarte rar, iar în ulcerele juvenile gastrita este absentă.

Adversarii teoriei gastrice nu neagă coexistența gastritei și a ulcerului peptic gastro-duodenal, dar le eticheteză ca două boli diferite, cu tablouri clinice anatomopatologice, radiologice și gastroscopice diferite. După Flekel, deși gastrita și ulcerul gastro-duodenal au mecanism patogenic asemănător, această corelație nu determină evoluția gastritei spre boală ulceroasă. Cele două boli nu se subordonează, ele sînt într-o corelație, ca și colecistita, cu afectarea altor organe digestive. Gastrita poate să apară tardiv în cursul bolii ulceroase. În aceste cazuri, leziunea de gastrită modifică ritmul și intensitatea semnelor clinice ale ulcerului.

Tratament. Ca măsuri generale se recomandă descoperirea și îndepărtarea factorilor etiologici, ritm de viață ordonat, evitarea eforturilor mari, fizice și intelectuale.

Regimul alimentar. Baza terapiei o formează regimul alimentar. Trebuie respectată disciplina dietetică, care interesează calitatea și cantitatea alimentelor. Se prescrie alimentație frecventă, de cinci ori pe zi, mîncările să nu fie nici prea calde nici prea reci, să nu fie iritante, să nu stagneze prea mult în stomac, pentru a nu provoca excitații chimice și mecanice. Să se evite supraalimentația. Regimul alimentar diferă în cele două forme clinice de gastrită.

În gastrita hipertrofică, în general, bolnavii nu au nevoie de un regim prea sever. Sînt permise: lapte, ceai cu lapte, cafea cu lapte, iaurt, lapte bătut, frișcă, smîntînă dulce, unt proaspăt, brînzeturi nefermentate, supe de zarzavat și de făinoase, toate făinoasele, ouă moi, carne de vacă, vițel, pasăre sau miel, perișoare fierte în aburi, pește slab (șalău, știucă, lin, guvizi, păstrăv, calcan, mreană), fiert sau la grătar, șuncă slabă, zarzavaturi verzi, fierte și pregătite cu unt sau untdelemn (fasole, mazăre, cartofi, morcovi, dovlecei, conopidă, spanac, capete de sparanghel, suc de roșii și suc de zarzavaturi), pîine albă sau de casă, mai veche sau prăjită, biscuiți, prăjituri de casă (plăcintă cu mere, strudel cu brînză, tarte, budinci, sufleuri, creme, prăjituri uscate, marmeladă, jeleuri de fructe, miere, dulceață, sirop, limonadă, compoturi, mere coapte, suc de fructe, suc de fructe fiert cu amidon.

După mesele principale se recomadă ceai de tei, de sunătoare etc., repaus la pat o oră, o oră și jumătate, comprese calde umede pe regiunea dureroasă.

Sînt interzise: brînzeturi fermentate, unt topit, supe de carne, cu excepția bolnavilor care au aciditățI reduse sau anaciditățI; zarzavaturi crude, leguminoase, carne de porc, afumături, mezeluri, slănină, pește gras (nisetru, cegă, morun, crap), pește sărat, icre, maioneze, sosuri, tocană, marinate, papricaș, fripturi la tavă, prăjituri cu nuci, alune, ciocolată, torturi și fructe crude, condimente (piper, paprică, muștar, oțet), alcool, tutun, cafea neagră.

La bolnavii cu diaree se interzice laptele, la hepatici se recomandă regim bogat în glucide și proteine și mai sărac în grăsimi.

În prescrierea regimului se ține seamă de evoluția bolii și reactivitatea individului. În gastrită complicată cu hemoragii se recomandă repaus la pat, pungă cu gheață pe regiunea epigastrică, un regim alimentar cu lichide zaharate, ceaiuri.

În gastritele cu manifestări dureroase se prescrie regim sever, după schema Pevzner:

ora 8: unt, un ou fiert sau omletă în aburi, 250 g lapte;
ora 11: 250 g lapte, jeleu de fructe;
ora 13: supe de făinoase, lapte și unt, cremă de lapte;
ora 17: ou moale fiert, unt, supă mucilaginoasă cu orez sau griș;
ora 20: supă mucilaginoasă cu orez 35 g, lapte 100 g și unt 5 g, un ou moale;
ora 22: un ou moale, lapte 200 g, unt 10 g.

Scanned with OKEN Scanner

După cîteva zile se adaugă macaroane, cartofi, fidea, tăieţei, în ziua a 11-a pireuri de zarzavat, în ziua a 14-a se trece la regimul normal de gastrită.

Greutatea pentru bolnav nu constă în respectarea regimului, ci în menţinerea lui timp îndelungat. Nu trebuie pierdut din vedere că gastrita este o boală recidivantă şi rezistentă la tratament.

În general, în cazuri incipiente, durata regimului este de cel puţin trei luni. În formele cronice, regimul trebuie respectat timp mai îndelungat, pentru a obţine vindecare reală.

Gastrita atrofică. Teoretic, ar trebui să indicăm regim alimentar care să provoace secreţie gastrică bogată. Or, dacă în această suferinţă injecţiile cu histamină nu determină un răspuns secretor acid, este greu să ne imaginăm cum ar putea alimentele să solicite secreţie acidă glandulară. Să nu pierdem din vedere că alimentele excitante pot irita mucoasa gastrică şi pot întreţine procesul inflamator cronic. Se prescriu alimente care nu au acţiune excitantă puternică, dar care ar putea mări funcţia secretorie. Sînt permise: lapte şi derivate, cacao, ouă moi, făinoase, zarzavaturi verzi pregătite cu unt sau untdelemn, suc de zarzavaturi, supe de carne şi ciorbe, carne slabă, sosuri albe cu carne, puţin condimentate, prăjituri de casă, fructe crude (căpşuni, zmeură, struguri, pepene), sirop de lămîie, compoturi. În achilia completă — vin alb tăiat cu apă. Alimentele să fie normal sărate. În gastrita atrofică se permite, la interval de 10 zile, cîte două zile alimentaţie mai suculentă (zile de sărbătoare) care influenţează metabolismul intermediar şi au o acţiune favorabilă asupra psihicului.

Se interzic: alimente bogate în celuloză, greu digestibilă, legume uscate, prăjituri grase (cu nuci, alune, torturi, baclava), carne bogată în ţesut conjunctiv, carne şi peşte gras, afumături, fructe crude, iar dintre condimente: muştar, castraveţi, ardei, oţet, hrean.

În gastrita alergică se exclud alimentele netolerate.

Tratament medicamentos. În *gastrita hipertrofică* se recomandă dimineaţa pe nemîncate o linguriţă din soluţia colargol 2 % într-un pahar cu apă. În gastrite cu secreţii de mucus se fac spălături cu apă oxigenată 0,5%. Se calmează durerile, dinamica şi secreţia gastrică exagerată cu preparate de beladonă, papaverină şi luminal, administrate cu 20 de minute înainte de mesele principale (spasmoverină, belafit). Substanţele anticolinergice, bantina, probantina acţionează asupra fibrelor postganglionare.

Rp. Extract de beladonă		Rp. Fosfat de codeină	
„ de hiosciam	aa 0,02 g	Novocaină	aa 0,10 g
Luminal	0,03 g	Extract de beladonă	0,05 g
Papaverină	0,05 g	Antipirină	1 g
Lactoză	0,3 g	Apă de mentă	
pentru un pachet,		Apă distilată	aa 75 g
D. S. int. 3 pe zi		D. S. int. 6 linguriţe pe zi	

Se protejează leziunile evolutive şi se neutralizează secreţia acid cu pansamente şi alcaline (calmogastrin, antacid în tablete).

Rp. Fenobarbital	0,5 g	Rp. Bismut subnitric	20 g
Bismut subnitric		Bicarbonat de sodiu	60 g
Magnezie calcinată		Fosfat de sodiu	40 g
Calciu carbonic	aa 15 g	Sulfat de sodiu	20 g
Caolin	45 g	Citrat de sodiu	15 g
Oleu de mentă II picături		D. S. int. Cîte o linguriţă,	
D. S. int. 3 linguriţe pe zi,		dizolvată în apă, după mese	
după mese			

În gastrita asociată cu constipaţie mărim cantitatea de magnezie calcinată, în diaree se suprimă magnezia şi adăugăm carbonat de calciu în doze mai mari. Durata tratamentului este de trei luni; în recidive se repetă tratamentul toamna şi primăvara.

Scanned with OKEN Scanner

Gastrita atrofică. Se face terapie prin corectarea deficienţelor secretorii: betacid forte, în timpul meselor principale, cîte o tabletă dizolvată în apă.

Rp. HCl nediluat 10 g
Pepsină 20 g
Apă distilată 300 g
D. S. int. cîte o lingură, diluată într-un pahar cu apă

Rp. Pepsină
Acid clorhidric aa 20 g
Tinctură de stricnină
Vin de China aa 30 g
D. S. int. 30 picături, înaintea meselor principale

Preparatele de acid clorhidric şi pepsină se administrează cîte două săptămîni lunar. În diaree se adaugă preparate de pancreas, de două ori cîte 2 drajeuri după mesele principale. Se favorizează acţiunea epitelizantă şi excito-secretorie cu preparate de vitamină A, 6 tablete zilnic, 3—4 săptămîni.

La bolnavii anemici se recomandă preparate de fier cu vitamină C (fertonin, anemovit), în anemii hipercrome extract de ficat sau vitamina B_{12}.

Agenţi fizici şi balneoterapie. Bolnavii cu gastrită pot duce o viaţă cu ritm normal. Gimnastica şi sportul nu sînt contraindicate. În faza dureroasă se prescriu raze ultrascurte şi ultraviolete. Un factor important de tratament este balneoterapia. Schimbările de mediu, relaxarea nervoasă, disciplina dietetică, clima, repausul şi acţiunea apelor minerale au influenţe favorabile în evoluţia gastritei. Tratamentul balnear este indicat în faza cronică, previne recidivele. În gastrita hipertrofică sînt indicate ape alcaline (Bodoc-Matild), ape bicarbonatate-clorurate-sodice sau clorurate-bicarbonatate-sodice (Malnaş-Izvor Maria, Sîn-Giorgiu — Hebe) şi ape alcalino-teroase (Slănic 1 bis şi 3). Cura se face 3 — 4 săptămîni şi se poate repeta după 3—6 luni.

În gastrita atrofică se recomandă ape bicarbonatate clorurate (Covasna, Zizin, Izvorul principal Borsec, Hebe) şi ape clorurate bicarbonatate (Slănic-Izvor 8—10), ape sulfuroase (Olăneşti. Izvor 24,1, Covasna).

Tratamentul chirurgical se indică în gastrita hipertrofică stenozantă şi în gastrita complicată cu hemoragii mari şi repetate. Gastrita polipoasă se operează dacă polipii sînt localizaţi în regiunea antrală.

GASTRITA ALERGICĂ

Gastrita alergică apare la indivizii care prezintă simptome anafilactice după alimente netolerate (lapte, ouă, peşte, fragi etc.). Semnele clinice generale de prurit, edem la faţă, diaree, eozinofilie sînt asociate cu procesul inflamator al mucoasei gastrice. Suferinţa gastrică este caracterizată prin arsuri, senzaţii de presiune şi dureri în epigastru, care apar numai după alimente intolerate.

Examenul endoscopic arată o mucoasă gastrică edematoasă lucioasă, uneori cu placarde urticariforme şi pete hemoragice.

Tratamentul este etiologic. Se elimină alimentele netolerate, se prescriu antihistaminice de sinteză (histantin, fenergan etc.), injecţii de calciu, reticulină, hiposulfit de sodiu, iar în faza acută pansamente gastrice cu preparate de beladonă.

BOALA ULCEROASĂ

Ulcerul peptic gastro-duodenal a fost considerat multă vreme ca o inflamaţie cronică locală. Cercetările ulterioare au arătat că leziunea ulceroasă este un simptom important al unei suferinţe complexe a organismului. De aceea denumirea de boală ulceroasă este mai justă, expresia de ulcer rotund precizînd numai leziunea anatomică esenţială în cadrul bolii.

Ulcerul peptic gastro-duodenal se formează pe mucoasa tubului digestiv, care ajunge în contact cu secreţia de acid clorhidric. Foarte rar se produc ulcere pe intestinul subţire

Scanned with OKEN Scanner

Fig. 1. — Gastrită ulcerativă (Moutier).



Fig. 2. — Boală ulceroasă (ulcer gastric).

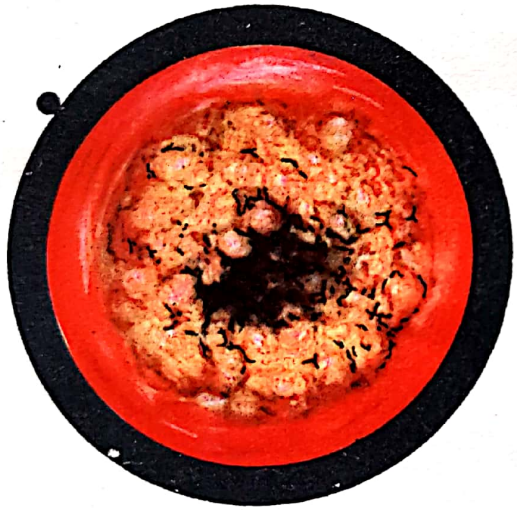

Fig. 3. — Epiteliom coloid (Moutier).

Fig. 4. — Tumoare vegetantă multilobată (Moutier).

Fig. 5. — Ulcer peptic pe versantul gastric al gurii de anastomoză, după rezecție gastrică.



Fig. 6. — Ulcer peptic pe ansa eferentă, după rezecție gastrică.

Scanned with OKEN Scanner

și la nivelul diverticulului lui Meckel; în aceste cazuri, structura mucoasei are caracterul glandelor fundice ale stomacului.

Istoric. Leziunile ulcerative ale stomacului au fost observate de Hippocrat. Lui Cruveilhier îi revine meritul de a fi individualizat, în 1829, ulcerul gastric ca o entitate clinică și anatomopatologică. Rokitanski (1842) și Virchow (1853), au dat atenție leziunilor anatomice, Rokitanski descriind ulcerul rotund al stomacului.

Frecvență. Ulcerul peptic este o boală care survine frecvent. La 5 235 de bolnavi cu suferințe abdominale, Flekel constată ulcere în 12 %, Adînski în 9,47 %, Rosenthal în 9,30%, Goia, Spîrchez, Meţianu, la 35 000 de bolnavi, în 7,71 %. Statisticile întocmite de anatomopatologi arată o frecvență mai mare, pînă la 20 %.

Diferența dintre statisticile clinice și anatomopatologice se explică prin faptul că un procent mare de ulcere evoluează fără manifestări evidente sau chiar fără dureri, iar o serie de bolnavi nu se prezintă la consultațiile medicale în prima fază ulceroasă. Toți autorii sînt de acord că numărul mare de ulcere a crescut în timpul războiului, ceea ce indică importanța factorului nervos în apariția bolii.

Boala ulceroasă este o boală a indivizilor adulți. La copii ea se întîlnește mult mai rar. Procentul cel mai ridicat este între 25 și 45 de ani, cu o frecvență mai mare la bărbați (75%—83%).

Simptomatologie. Boala ulceroasă prezintă o simptomatologie foarte bogată.

Cu excepția formelor acute, boala debutează insidios, cu semne dispeptice, vagi, care constituie faza funcțională, incipientă, preulceroasă. Ele sînt caracterizate prin senzații de presiune, de balonare sau jenă în epigastru, arsuri, uneori grețuri, care survin după mese, la ore precise sau noaptea, se calmează prin bicarbonat de sodiu, au o durată de cîteva zile și dispar spontan. O anamneză luată conștiincios va indica evoluția periodică a acestor manifestări clinice, legate de oboseală, emoții, conflicte familiale sau alți stimuli patologici. Un simptom precoce este constipația, care apare fără nici o cauză. De cele mai multe ori, bolnavii nu acordă nici o importanță fenomenelor dispeptice. Ei se prezintă la consultațiile clinice dacă simptomele amintite cresc în intensitate sau dacă apare durerea.

Durerea. În boala ulceroasă, durerea variază în funcție de localizarea ulcerului, de mărimea lui, de faza evolutivă a bolii, de extinderea procesului fibros, de reactivitatea individului și de intensitatea stimulilor patologici.

Durerea se manifestă uneori ca o arsură neplăcută, crampe sau foame dureroasă. Durerea ulceroasă e recunoscută după caracterele ei specifice: ritmicitate, periodicitate, intensitate, localizare și iradiere.

@ *Ritmicitate*. Durerea este ritmată de alimentație. Ea apare de cele mai multe ori la ore fixe, după mese. Se disting: dureri precoce, pînă la o oră după mese, semitardive de la 1—3 ore și tardive de la 3—4 ore sau dureri de foame.

Durerile de foame survin de obicei noaptea sau dimineața pe nemîncate. S-a discutat dacă ritmul apariției durerii poate să indice localizarea ulcerului. În general, în ulcerul gastric, durerile apar mai frecvent la 1/2—1 1/2 ore după mese, în ulcerul cardiei imediat după mese, în ulcerul duodenal durerea are un caracter tardiv (apare la 3—4 ore după mese) sau caracter de foame dureroasă și se calmează prin ingerarea de alimente și bicarbonat de sodiu. În ulcerele juxtapilorice durerea poate fi tardivă. Ritmul durerii este mai puțin caracteristic în ulcerele gastrice. Un procent mare de ulcere gastrice au ritm duodenal.

În boala ulceroasă, orariul durerii este păstrat. O schimbare în ritmul durerii indică prezența unei complicații, a unui proces de gastrită sau o suferință a altor organe: veziculă biliară, pancreas etc.

În ulcerele caloase și penetrante, durerea este intensă, permanentă. Alimentația exagerează intensitatea durerii.

ⓑ *Periodicitatea* este al doilea caracter al durerii. Faza incipientă dureroasă se menține de la cîteva zile la una sau trei săptămîni. În 50% din cazuri, ulcerul incipient se vindecă după un tratament activ de 3 luni. Aceste cazuri sînt etichetate drept ulcere rotunde. Dispariția durerii nu înseamnă în toate cazurile vindecarea procesului ulceros, chiar dacă examenul radioscopic și gastroscopic sînt negative. După un timp, ulcerul se redeșteaptă sau se formează un nou ulcer, care corespunde unei noi perioade dureroase. Astfel boala ulceroasă devine o boală cu evoluție cronică ciclică. Faze dureroase de 1—2 săptămîni alternează cu perioade de latență, de liniște de cîteva luni sau ani, care corespund dispariției edemului din jurul ulcerului. În această perioadă, bolnavii se simt sănătoși. Un procent mare nu mai respectă regimul alimentar sau abuzează de alimente nepermise. Cu timpul, fazele dureroase reapar, devin mai frecvente și mai lungi, iar perioadele de acalmie se scurtează. Fazele dureroase lungi indică evoluția progresivă a bolii. Caracterul ciclic al durerii este mai evident în ulcerul duodenal. Evoluția periodică dispare în ulcerele penetrante, la bolnavii cu artere scleroase durerile devenind aproape permanente. La o serie de bolnavi recidivele dureroase apar primăvara și toamna, datorită probabil excitabilității sistemului nervos, oboselii, schimbării de alimentație sau infecțiilor intercurente, adică stimulilor patologici variați.

ⓒ *Intensitatea* durerii nu este de obicei prea mare și bolnavii își continuă ocupațiile. Cu timpul, durerea se accentuează; se calmează prin aplicarea de căldură locală sau administrarea de bicarbonat de sodiu. Dispariția durerii este lentă și nu bruscă, ca în suferințele căilor biliare. Durerile sînt mai mari în ulcerele juxtacardiale, pilorice și duodenale, leziunile fiind situate în apropierea sfincterelor, unde tonicitatea musculară este mai pronunțată. Durerea este mai mare în ulcerele vechi, la care procesul fibros a pătruns pînă în seroasă, determinînd excitația fibrelor nervoase senzitive. Durerea dispare după hemoragii; dacă totuși persistă, ea indică existența unui proces inflamator activ.

ⓓ *Localizarea și iradierea.* Localizarea durerii ulceroase este mai limitată decît în gastrită. În ulcerul duodenal și piloric durerea este situată în pătratul superior abdominal drept, uneori cu iradieri sub falsele coaste drepte. În ulcerul gastric, durerea este mai puțin circumscrisă, se localizează în stînga liniei mediane și iradiază sub coastele stîngi sau în spate. În ulcerele penetrante, situate pe mica curbură sau pe fața posterioară, bolnavii au senzația unui cui care pătrunde pînă în spate. Iradierea durerii se extinde uneori în regiunea precardiacă și poate imita angina pectorală. Crizele anginoase sînt dependente de alimentație. Se pare că simptomele anginoase apar numai la indivizi cu discrete leziuni coronariene. Iradierea transversală spre stînga indică afectarea pancreasului.

ⓔ *Patogenia durerii.* Mecanismul fiziopatologic al durerii nu a fost complet elucidat. S-au emis o serie de teorii:

[α] Teoria aciditățiii. Hiperclorhidrosecreția irită interoceptorii de la nivelul ulcerului. Excitațiile se transmit prin căile centripete și măduvă la scoarță, unde este percepută durerea. Calmarea durerii prin administrare de alcaline pledează în sprijinul acestei teorii. Teoria acidității este combătută, deoarece există ulcere dureroase cu aclorhidrii și ulcere cu hiperaciditate, fără dureri. Stomacul dureros fabrică acid clorhidric și în perioada interdigestivă, cînd durerile dispar, iar la o serie de bolnavi durerile persistă și după neutralizarea acidității. Teoria acidității nu poate explica periodicitatea durerilor și dispariția lor bruscă la sfîrșitul unei faze active.

[β] Schimbare de tonus și motilitate. După această ipoteză, iritația fibrelor vegetative este provocată de contracțiile mari ale peretelui gastric, de motilitatea și tonusul crescute, de spasme manifeste. Corelația între creșterea motilității și durere nu poate fi demonstrată în toate cazurile. La examenul radiologic și viscerografic se remarcă adeseori contracții mari fără dureri. Uneori se constată dureri în fază de contrac-

Scanned with OKEN Scanner

ţii moderate ale stomacului. Durerea în ulcere are o durată mai lungă, este persistentă şi nu intermitentă, cum apare motilitatea din traseul viscerografic sau examenul radioscopic.

γ) Factorul duodenal. În geneza durerii ulceroase, unii autori acordă bulbului duodenal un rol important. Durerile de foame ar fi determinate de contracţiile spastice sau de creşterea motilităţii şi tonicităţii bulbului. După Ivy, durerea coincide cu contracţiile bulbului sau jejunului. Examenul radioscopic arată că peristaltismul gastric se şterge în momentul cînd conţinutul stomacal pătrunde în duoden. Durerea ar fi indiferentă de tonusul gastric, de modificările în tensiunea intragastrică sau de pilorospasm. Factorii care grăbesc golirea stomacului atenuează durerea, prin schimbările care se produc în tonusul duodenal şi în presiunea intraduodenală. Acţiunea favorabilă a atropinei şi a căldurii în atenuarea durerii s-ar explica prin relaxarea bulbului.

δ) Reacţia inflamatorie. Modificările motorii şi secretorii nu pot fi separate de leziunea ulceroasă. Inflamaţia, edemul, congestia mucoasei măresc reactivitatea organului terminal, favorizează eliberarea de acetilcolină-histamină în exces, exagerează secreţia şi motilitatea gastrică. Excitaţii patologice transmise în etajele superioare ale sistemului nervos se transformă în senzaţii dureroase la capătul cerebral al analizorului, adică la nivelul scoarţei. Durerea reprezintă rezultatul unei funcţii corticale. Uneori se poate suprima durerea prin sugestie, acţionînd prin intermediul celui de-al doilea sistem de semnalizare. Pavlov a demonstrat reprezentarea corticală a organelor interne, existenţa unor conductori viscerali aferenţi şi prezenţa în rîndul acestora a unor conductori ai durerii. Problema patogeniei durerii încă nu este pe deplin lămurită şi capitolul rămîne încă deschis.

Fără îndoială că simptomul cel mai preţios în ulcerul gastro-duodenal este durerea. Sînt însă cunoscute ulcere fără dureri sau cu dureri foarte atenunte.

În cadrul simptomelor subiective ale ulcerelor se descriu şi alte manifestări clinice.

Vărsăturile alimentare apar în ulcerul juxtapiloric sau duodenal şi sînt datorite spasmului piloric persistent. Vărsăturile uşurează durerea.

Regurgitările de suc gastric, salivaţiile abundente survin în special în unele cazuri de ulcer duodenal sau de ulcer al curburii mici.

Tulburările neurovegetative sînt caracterizate prin ameţeală, cefalee, transpiraţii, extremităţi reci.

Pofta de mîncare este păstrată. Bolnavii pierd în greutate în faza de inapetenţă sau în faza dureroasă activă. În perioada de linişte ei îşi recîştigă greutatea pierdută.

Examenul obiectiv. Starea generală este bună. Majoritatea bolnavilor prezintă semne de distonie vegetativă cu o predominanţă vagală sau simpaticotonă. Fizionomia lor este expresivă. Bolnavii ulceroşi sînt iritabili sau au labilitate psihică, afectivă, privire strălucitoare, discretă exoftalmie, tulburări vasomotorii, bradicardie, dermografism, extremităţi reci. În faza activă a bolii se constată la palpare o sensibilitate limitată. În ulcerul duodenal şi piloric durerea este localizată mai frecvent la 1—2 degete în dreapta liniei mediane, în ulcerul pe curbura mică în stînga liniei, iar în ulcerul cardiei în apropierea procesului xifoidian, fără ca acestea să fie o regulă. Contractura musculară denotă penetrarea leziunii pînă la seroasă.

Examenul conţinutului gastric cuprinde studiul secreţiei şi acidităţii gastrice. În ulcerul duodenal şi piloric staza depăşeşte 40 ml. Microretenţia de conţinut gastric traduce o tulburare în funcţia de evacuare a pilorului. În obstrucţia pilorului, conţinutul gastric creşte pînă la 150—300 ml sau mai mult şi conţine resturi alimentare. Hipersecreţia nu este asociată totdeauna cu aciditate crescută.

Analiza chimică a sucului gastric, făcută cu proba cu histamină, indică în 50% din ulcere acidităţi normale, în 27% hiperaciditate şi în rest acidităţi scăzute sau anaci-

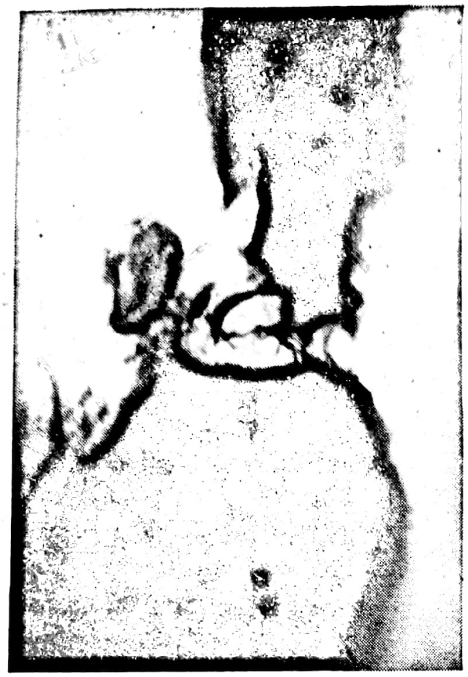

Fig. 48. — Ulcer gastric pe curbura mică. Nișă gigantă. Se observă incizura pe curbura mare și convergența pliurilor.

dități. Anaciditatea se constată mai mult în ulcerele vechi. Hiperaciditatea scade în faza de liniște.

Localizarea ulcerului nu influențează prea mult gradul acidității. Se pare că în ulcerele duodenale valorile sînt mai ridicate față de ulcerul gastric. Prin proba fracționată Leporski se pot trage concluzii mai precise asupra valorilor maxime de aciditate, a gradului de secreție și de evacuare a stomacului în unitatea de timp.

Examenul chimic al scaunului. Hemoragiile microchimice în boala ulceroasă sînt intermitente, dispar în repaus la pat sau după tratament. Ele sînt pozitive în faza activă a bolii. După hemoragiile mari, sîngerarea ocultă se menține pozitivă 3 — 4 săptămîni. Reacțiile catalitice negative nu exclud ulcerul.

Examenul sanguin. Tuchfeld și Hitzenberg au descris în unele cazuri de ulcer duodenal poliglobulii, secundare probabil unei supraproducții de factor intrinsec Castle. Anemii hipocrome survin la ulceroși cu hemoragii discrete prelungite.

Examenul radiologic. În diagnosticul ulcerului gastro-duodenal, examenul radiologic joacă un rol important. În prezența semnelor clinice pozitive examenul radiologic negativ nu exclude diagnosticul de ulcer, ci impune repetarea examenului. Nu toate ulcerele și nu totdeauna sînt vizibile radiologic.

Semnele radiologice sînt directe și indirecte.

Semne directe. Nișa este semnul cel mai caracteristic. În ulcerul situat pe una din curburi ea apare

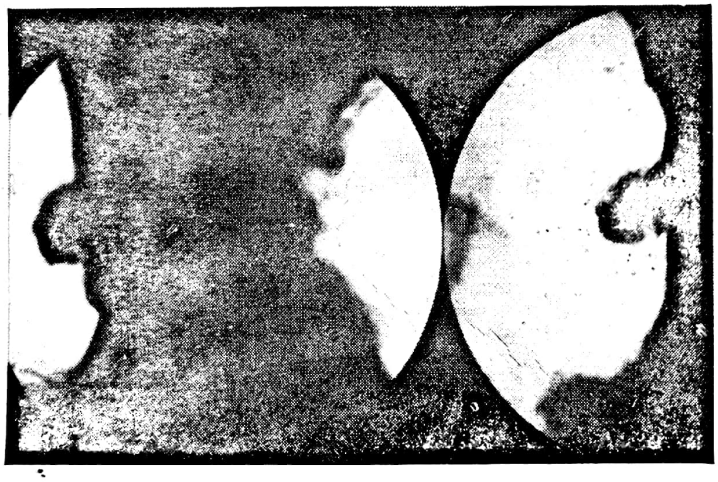

Fig. 49. — Ulcer gastric pe curbura mică porțiunea verticală. Proeminență mamelonată de mărimea unui bob de cireașă.



Fig. 50. — Ulcer gastric pe curbura mică. Nișă de formă triunghiulară.

ca un plus de opacitate, de obicei în afara siluetei gastrice, are formă conică triunghiulară sau diverticulară, de cele mai multe ori cu o bază mică de implantare. Dimensiunile ei sînt variabile şi nu depăşesc de obicei 2,5 cm. Uneori nişa este separată printr-un pedicul de peretele gastric. Ulcerul de faţă se vede numai în semiumplere sau prin compresiune dozată. Nişa apare ca o pată rotundă, suspendată. Văzută în incidenţe oblice sau în profil, ea apare ca nişa de pe curburi. Profunzimea nişei este greu de apreciat radiologic, căci ea depinde nu numai de gradul ulcerului, ci şi de reacţia din jurul ulcerului, care ridică marginile în formă de crater. În general, în perioada acută, reacţia din jurul nişei este mai mare, imaginea nişei se vede mai bine şi este mai profundă. Edemul poate să închidă uneori orificiul nişei, făcînd-o invizibilă. În perioada de linişte a ulcerului, reacţia inflamatorie dispărînd, craterul se şterge.

Fig. 51. — Ulcer penetrant pe mica curbură gastrică.

Ulcerul pe curbura mică. Nişa apare ca o proeminenţă în afara siluetei gastrice (fig. 48, 49, 50). Ulcerul porţiunii verticale este în general mai mare, fiind situat mai ales pe versantul posterior, imediat deasupra unghiului. Ulcerele mici apar numai cînd stomacul este plin şi sub tensiune. Pentru ulcerele situate în vecinătatea cardiei este necesară umplerea completă a stomacului. Nişa apare regulată, cu baza de implantare, în general, îngustă. Cînd ulcerul pătrunde în seroasă şi, mai ales, într-un organ învecinat, nişa este pediculată (fig. 51, 52). Într-un astfel de ulcer bariul poate fi reţinut şi după golirea stomacului şi nişa apare ca

Fig. 52.— Ulcer penetrant pe mica curbură gastrică. Persistenţa bariului în nişă după compresiune, cu convergenţa pliurilor.

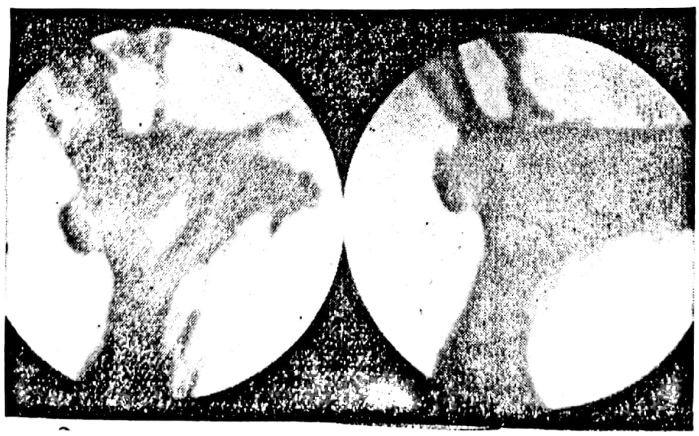

Fig. 53. — Ulcer gastric pe curbura mică. Nişă ovalară în 1/3 superioară a curburii mici.

Scanned with OKEN Scanner



Fig. 54. — Același caz din fig. 53. După trei săptămîni de tratament. Nișa mult redusă de volum.

Fig. 55. — Ulcer gastric pe curbura mică juxtapiloric. Proeminență mamelonată, regulată, de mărimea unui bob de piper.

o pată suspendată. Alteori baza de implantare este mai largă și nișa ia formă conică.

Ulcerele pe cale de vindecare se reduc de volum (fig. 53, 54), iar conturul poate să apară neregulat. Nișa este delimitată, atît superior, cît și inferior de o mică depresiune „ulcus valus", care reprezintă craterul ulcerului. El apare ca un inel transparent, contrastînd între opacitatea nișei și a stomacului. Interpretarea acestei formațiuni necesită prudență.

După vîrsta de 50 de ani se pot întîlni ulcere gigante, cu contur mai neregulat și care imită forma ulceroasă a cancerului.

Ulcerul porțiunii orizontale este mai greu de pus în evidență. Mucusul și secreția creează umbre care șterg claritatea conturului. Orientarea diferită a pliurilor și edemul schimbă raporturile dintre curburi și fețe. Modificările funcționale sînt foarte frecvente, incizura pe curbura mare este excepțională. Gastrita este totdeauna prezentă. Pentru studiul radiologic al acestei porțiuni se recurge la poziția culcată și la proba radio-farmacodinamică.

Ulcerul juxtapiloric. Este în general de dimensiuni mici. Apare, fie ca un spicul, fie ca o proeminență diverticulară. Se însoțește frecvent de gastrită și de spasm piloric (fig. 55).

Ulcerul piloric. Este totdeauna de dimensiuni mici. Cînd este situat pe versantul duodenal, apare sub forma unei pete rotunde sau a unei rozete. Examenul sub compresiune dozată este necesar (fig. 56).

Ulcerul cardiei. Apare de obicei pe curbura mică. Se confundă cu un diverticul sau cu cancerul incipient. Se pune greu în evidență și bolnavul trebuie așezat în poziție Trendelenburg.

Ulcerul pe fețe. Este mai frecvent pe fața posterioară (fig. 57). Apare sub forma unei pete rotunde, suspendate, de mărime variabilă, înconjurată de o zonă mai clară sau de pliuri convergente.

Ulcerele situate pe fața anterioară se observă mai greu, necesită examen în decubit ventral și cu substanță de contrast în cantitate mică.

Ulcerul pe curbura mare. Nișa apare încadrată între două mici incizuri care dau un aspect pseudoincastrat (fig. 58). Cînd nișa depășește 2 cm se va suspecta natura malignă a ulcerului.

Diagnosticul diferenţial al nişei. Ulcerul se confundă mai ales cu ulceraţiile maligne. Acestea se localizează mai ales pe porţiunea orizontală şi pe curbura mare, sînt mai puţin penetrante, au în general o bază mai largă de implantare şi contur neregulat. Pliurile sînt întrerupte, nu converg spre nişă; de cele mai multe ori sînt situate într-o lacună sau sînt retrase în silueta gastrică. Diverticulul gastric se localizează mai ales pe curbura mică, în vecinătatea cardiei, îşi modifică forma şi dimensiunea, iar cînd se pot vedea şi pliurile, se urmăresc pînă în cavitatea diverticulară.

Fig. 56. — Ulcer piloric.

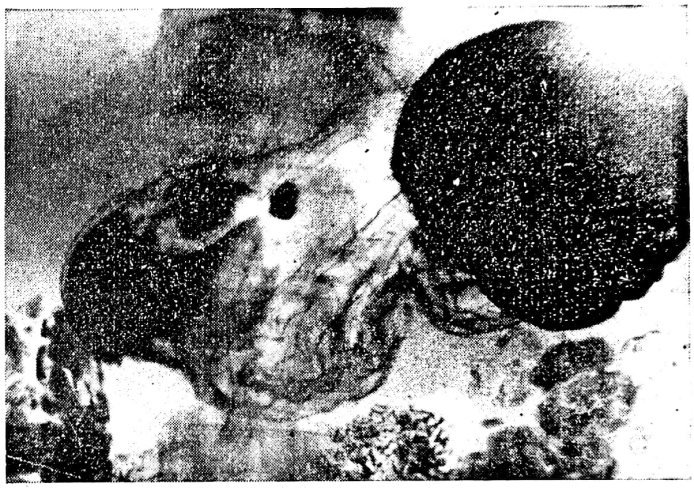

Fig. 57. — Ulcer gastric pe faţa posterioară a stomacului. Pată suspendată rotund-ovalară, cu contur regulat, de mărimea unui bob mic de cireaşă. Clişeu în decubit dorsal.

Semne indirecte. Sînt numeroase şi inconstante:

1. Îngroşarea mucoasei, determinată fie de o gastrită, fie, mai ales, de o reacţie a muscularei mucoasei.

2. Spasmul gastric circumscris este localizat la nivelul corpului şi determină aspectul de stomac bilocular, iar spasmul gastric regional, situat la nivelul antrului, dă forma de pîlnie, care pune problema diagnosticului diferenţial cu un proces malign. Spasmul apare adeseori numai pe curbura mare, în dreptul ulcerului, sub forma unei incizuri cu aspect de deget de mănuşă.

Prin proba radio-farmacodinamică se diferenţiază spasmul de o retracţie cicatriceală, de aderenţe sau de o lacună tumorală.

3. Saltul peristaltic, rigiditatea segmentară sau semnul riglei.

La nivelul leziunii, unda peristaltică este întreruptă, curbura ia un aspect liniar, fiind antrenată de discrete mişcări pendulare, asemănătoare unei bucăţi de lemn care pluteşte pe valuri.

4. Tulburări de evacuare, caracterizate prin peristaltism mai viu şi evacuare întîrziată.

5. Durerea strict limitată la nivelul ulcerului, prin controlul radioscopic.

6. Convergenţa pliurilor cu aspect radiar spre ulcer (fig. 59).

7. Retracţii cicatriceale, care la nivelul corpului pot produce stomacul în formă de ceas de nisip, iar la nivelul antrului, stomacul în formă de melc.

Ulcerul duodenal. Examenul radiologic precizează sediul ulcerului. El se evidenţiază greu datorită tranzitului accelerat sau deformărilor bulbului. Proba farmacoradiografică asigură o mai bună umplere a bulbului. Examenul radiologic nu se poate face în primele opt zile după o hemoragie. Semnul de certitudine al ulcerului este nişa. Sediile

Fig. 58. — Ulcer gastric pe curbura mare.

de predilecție ale nișei sînt fața posterioară (fig. 60), vecinătatea pilorului (fig. 61), și în ordine descrescîndă, curbura mică (fig. 62), fața anterioară (fig. 63) și curbura mare. Uneori ulcerul duodenal este dublu, localizat pe ambele fețe (fig. 64). Nișa de față apare ca pată rotundă sau rotund-ovalară. Dimensiunile sînt mai mici ca ale ulcerului gastric. Ulcerele gigante sînt excepționale. Nișa poate fi înconjurată de o zonă clară, determinată de edemul periulceros, semn radiologic al ulcerului activ. În perioada de acalmie nișa poate dispărea. În faza cronică și de cicatrizare, pliurile converg spre nișă, dîndu-i un aspect stelar. Nișa marginală apare ca un pinten, pe una din curburi. Pentru ulcerul de față, examenul în incidență O.A.S. este obligatoriu. În acest caz, nișa apare ca cea marginală. Semnele indirecte sînt importante, mai ales că ulcerul este vizibil radiologic abia în 60 % din cazuri. Bulbul poate avea formă normală sau poate fi deformat. Dimensiunile bulbului se pot reduce, fie prin edem, fie prin retracții cicatriceale, fie prin spasm. Megabulbul este excepțional. Conturul bulbului este de cele mai multe ori neregulat, prin spasm, edem sau retracții cicatriceale. Apare astfel bulbul în formă de trifoi (fig. 65), de ciocan, de canal, regulat sau neregulat. Proba radio-farmacodinamică permite diferențierea unei leziuni organice (cicatrice sau edem) de o modificare funcțională, cum este spasmul. Pilorul excentric apare mai ales în ulcerul situat juxtapiloric și este determinat de retracția curburii mici. La nivelul stomacului se observă: spasm piloric, hiperperistaltism și hipertonicitate (în 70 %). Relieful mucoasei poate apărea modificat în sensul unei gastrite, adeseori al unei gastrite cronice hipertrofice.

Ulcerul altor porțiuni ale duodenului. Localizarea pe D_2 este foarte rară; ea apare ca o nișă bulbară, de față, cu îngustarea lumenului la acest nivel și ștergerea reliefului valvular. Nișa se confundă cu un diverticul sau cu umplerea cu bariu a ampulei lui Vater.

Diagnostic diferențial. Deformările bulbului pot fi produse de o tumoare benignă sau malignă, duodenită, hernia mucoasei gastrice, polip pediculat antral migrat în duoden, periduodenită, pericolecistită, tumoare pancreatică, compresiune prin colecist, bride congenitale etc.

Examenul gastroscopic întregește explorarea radiologică. El este indicat în ulcerele gastrice care nu pot fi vizibile radiologic (ulcere mici superficiale, ulcere localizate pe fața anterioară), precum și pentru precizarea diagnosticului diferențial cu ulcerele maligne. Prin metoda endoscopică se disting leziuni de gastrită asociată.

Fig. 59. — Convergența pliurilor în ulcerul pe cale de cicatrizare (Bockus).

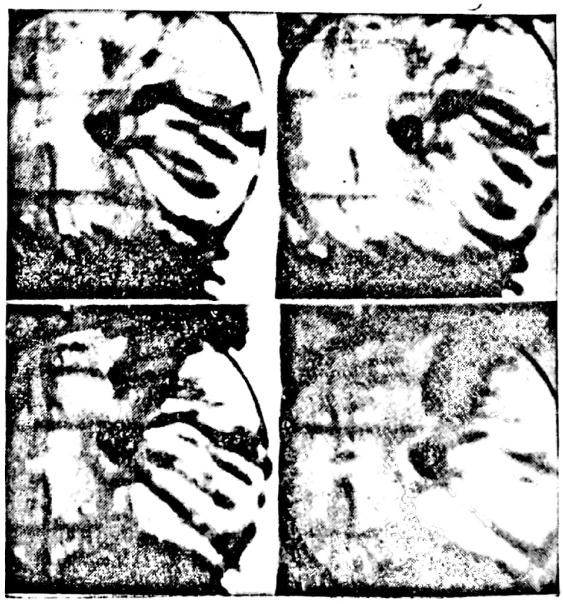

Imaginea ulcerului simplu apare în cîmpul endoscopic cu aspect caracteristic de leziune ovalară, rotundă, fundul acoperit cu o membrană gălbuie, brună sau cenuşie, cu margini bine delimitate, cu pliuri radiare în jur. (Planşa III, fig. 2). Ulcerele penetrante au circumferinţa mare, sînt profunde şi acoperite cu o membrană albicioasă-cenuşie. Ulcerele cu tendinţă hemoragică sînt edematiate şi au suprafaţa neagră-roşiatică.

În faza de vindecare, cicatricea ulceroasă apare în mijlocul pliurilor radiare, stelate, care într-o fază evoluată dispar.

Nu toate ulcerele pot fi văzute prin metoda gastroscopică. Unele sînt mascate de pliuri hipertrofice cu edem al mucoasei. Ulcerele localizate în regiunea pilorică, în unghiul curburii mici şi în regiunea cardiei nu apar în cîmpul vizual.

Formele clinice. Boala ulceroasă prezintă manifestări clinice variate, în funcţie de evoluţia şi localizarea leziunii.

După evoluţie, se disting ulcere acute şi cronice.

Ulcerul acut se întîlneşte relativ frecvent. El debutează în plină sănătate, brusc, cu tabloul clinic al unei perforaţii sau hemoragii gastrice. Debutul dramatic este adeseori precedat de emoţii, oboseală sau de intervenţia altor stimuli patologici puternici.

Este greu de imaginat că procesul ulcerativ care a perforat sau a sîngerat a fost format recent (de una sau mai multe zile). Toţi autorii sînt de acord că ulcerul este mai vechi şi a evoluat latent, fără dureri. În anamneza bolnavilor se constată adeseori semne dispeptice, cărora bolnavii nu le acordau importanţă.

Fig. 60. — Ulcer duodenal pe faţa posterioară în regiunea mediobulbară. Radiografiile s-au executat în O A.S şi din faţă.

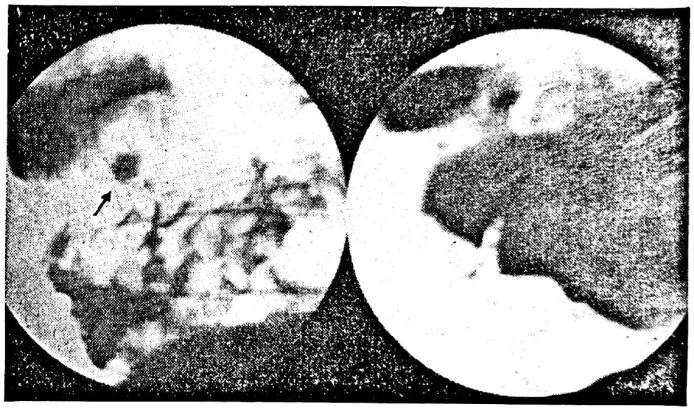

Fig. 61. — Ulcer duodenal pe faţa posterioară juxtapilorică.

Fig. 62. — Ulcer duodenal pe curbura mică. Nişă de mărimea unui bob de porumb.

Ulcerele cronice. Majoritatea ulcerelor au evoluţie cronică caracteristică. Sînt forme atipice latente, cu manifestări dispeptice discrete, ritmate de alimentaţie şi cu evoluţie periodică fără ca bolnavii să prezinte dureri. În aceste cazuri, diagnosticul se stabileşte

Fig. 63. — Ulcer duodenal pe fața anterioară. Este vizibil numai în incidența O.A.S.

tardiv, de cele mai multe ori în faza de complicații sau dacă întîmplător s-a făcut un examen radiologic.

Babinsky, Chauvet și Durand au descris o formă tabetică caracterizată prin crize mari dureroase, vărsături incoercibile, cu o durată de cîteva zile, calmate prin injecții cu morfină. Această formă apare uneori în ulcerele situate pe curbura mică.

După localizarea ulcerului se disting: ulcerul juxtacardial, ulcerul curburii mici, ulcerul juxtapiloric, ulcerul piloric, ulcerul pe fețe, ulcerul pe curbura mare și ulcerul duodenal. Localizarea ulcerului pe diferitele regiuni ale stomacului are unele particularități anatomo-morfologice care determină simptome particulare ce permit precizarea diagnosticului cu mai multă probabilitate.

Ulcerul juxtacardial. Semnele clinice sînt caracterizate prin dureri localizate în regiunea xifoidiană cu iradieri spre esofag sau spate. Acestea apar în timpul mesei sau imediat după mese, au o durată de 2—3 ore și se însoțesc de sughiț, salivație, grețuri sau vărsături. Uneori, spasme în regiunea cardiei imită sindromul de stenoză esofagiană intermitentă, cu dureri la deglutiție, senzație de oprire a alimentelor în regiunea cardiei. Dacă spasmul se produce la distanță, la pilor, durerile își schimbă caracterul, devin tardive și imită stenoza intermitentă pilorică. Formele discrete evoluează cu fenomene dispeptice, cu dureri vagi în regiunea epigastrică.

Ulcerul pe curbura mică. Se localizează pe porțiunea verticală sau orizontală. Se întîlnește în proporție de 40—50% și este mai frecvent la femei. Ulcerul curburii mici este cel mai dureros, probabil prin înglobarea filetelor nervoase în procesul inflamator. Tabloul clinic este caracterizat prin dureri postalimentare precoce sau semitardive. Acestea durează 1/2 — 2 ore, iradiază sub marginea coastelor stîngi sau în regiunea dorsală, avînd caracter transfixiant, se calmează spontan. Uneori durerile sînt violente și nu se liniștesc decît după vărsături alimentare, care survin rar. Ca semne secundare caracteristice se descriu greața, bradicardia și, mai rar, salivația. Funcția secretorie a stomacului este normală.

Fig. 64. — Ulcer dublu pe fețele anterioare și posterioare a bulbului (colecția dr. Issersohn).

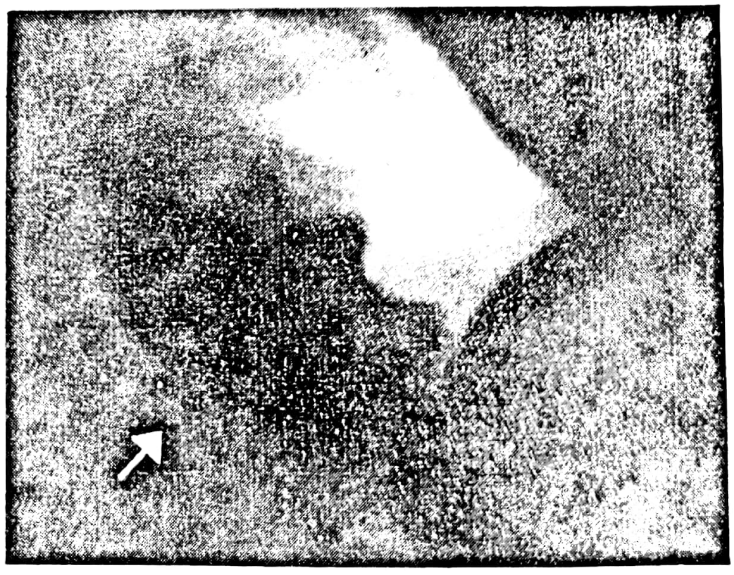

În cursul evoluției se produc deformări organo-funcționale la nivelul regiunii antrale, spasme sau retracții inflamatorii, cu dificultate în evacuarea pilorică și hipersecreție.

Ulcerele mari pe porțiunea orizontală se confundă adeseori cu

cancerul ulceriform. Ulcerul gigant, localizat pe porțiunea verticală, are aspect pseudomalign și survine la indivizi în vîrstă înaintată.

Ulcerul juxtapilo-ric. Este situat în apropierea pilorului, la cîțiva centimetri. Tabloul clinic este caracterizat prin dureri de intensitate nu prea mare, care apar tardiv, la 3—4 ore după mese și au durata mai scurtă decît în ulcerul curburii mici. Localizarea durerii este în epigastru sau supraombilical. Durerile mari se calmează prin vărsături alimentare sau lichide acide, dacă survin tardiv sau în cursul nopții. Examenul conținutului gastric indică de obicei o hiperclorhidrosecreție.

Fig. 65. — Ulcer duodenal. Bulb în formă de trifoi.

Ulcerul piloric. Se întîlnește mai rar (1—2%). Localizarea de predilecție este pe fața anterioară a canalului. Durerile au caracter tardiv, la 3—4 ore sau în timpul nopții; se calmează prin alcaline sau prin alimente.

Vărsăturile însoțesc durerile la începutul bolii, sînt abundente din cauza hipersecreției și ușurează durerea. Tubajul gastric arată o stază mărită pînă la 100 ml, fără resturi alimentare. Pierderi în greutate se observă în 50% din cazuri.

Ulcerul feței anterioare. Ulcerele localizate pe fața anterioară sînt cele mai rare. Ele pot fi situate pe porțiunea verticală și, într-un procent redus, pe cea orizontală. Simptomatologia sa nu e caracteristică. Examenul endoscopic deține o superioritate diagnostică față de examenul radiologic. Ulcerele feței anterioare au tendința frecventă de a sîngera.

Ulcerul pe fața posterioară este relativ frecvent, imită semnele clinice ale ulcerelor de pe curbura mică. Are tendință de pătrundere spre pancreas și în acest caz durerea devine continuă și violentă.

Ulcerul curburii mari este rar și nu are semne clinice deosebite.

Ulcerul duodenal este cea mai frecventă localizare. La nivelul duodenului, ulcerul se situează pe bulb și, excepțional, pe porțiunea a doua. Tabloul clinic prezintă o serie de semne caracteristice. De obicei durerea apare tardiv după mese, la 3—4 ore, pe nemîncate, ca foame dureroasă, are durată lungă, se calmează prin ingerare de alimente. Uneori apare noaptea și trezește pe bolnav la ore fixe. Moynihan a descris ritmul dureros duodenal în trei timpi: mîncare, liniște, durere etc. fără ca aceasta să fie o regulă absolută. În ulcerul gastric durerea este mai scurtă, dispare înainte de alimentație și se prezintă în ritm de 4 timpi: mîncare, liniște, durere, liniște etc. Există ulcere duodenale cu dureri semitardive, la 1 — 2 ore.

Caracterul ritmului este în funcție și de alimentație. După mesele copioase, jena dureroasă apare tardiv și nu este intensă.

Tubajul gastric arată deseori o creștere a secreției și acidității.

Anatomie patologică. Ulcerul peptic, gastric și duodenal este o leziune circumscrisă, rotundă sau ovalară care pătrunde pînă în submucoasă. Există forme de ulcere care ajung în musculară sau în seroasă cu tendință uneori la perforație.

Localizarea de predilecție a ulcerului este pe curbura mică a corpului sau a antrului, în apropierea feței posterioare. Într-un procent mai redus, ulcerul se poate localiza în ordinea frecvenței: la pilor, pe fața posterioară, la cardia și, foarte rar, pe curbura mare sau pe fața

Scanned with OKEN Scanner

anterioară. Ulcerele duodenale se localizează pe bulb, la 2 cm de pilor, avînd o frecvență aproape egală pe fața anterioară și cea posterioară (fig. 66).

Din punct de vedere anatomo-clinic se disting ulcere rotunde acute și cronice.

Ulcerele rotunde acute gastrice au dimensiuni care variază de la mărimea unui bob de mazăre pînă la dimensiunea unei monede mici. Ele nu se dezvoltă din procesele erozive ale gastritelor.

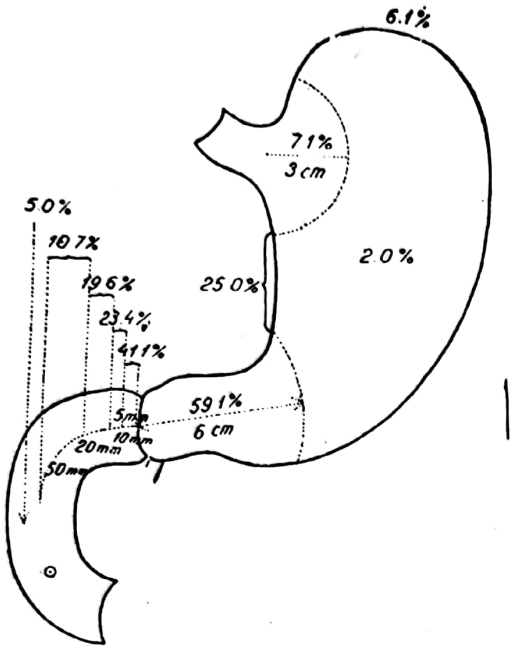

Fig. 66. — Frecvența localizării ulcerului pe stomac și duoden (Bockus).

Ulcerele au margini perpendiculare, fundul neted, curat, sau margini oblice și fundul triunghiular.

Ulcerele duodenale acute au dimensiuni mai mici decît cele gastrice. Forma lor este triunghiulară sau stelată, cu fundul plan sau în formă de pîlnie. Ulcerele acute au pereții moi, fără hiperplazii de țesut conjunctiv, ceea ce le diferențiază de ulcerele cronice și corespund formelor clinice de ulcere benigne care se vindecă fără să lase cicatrice. Orice leziune acută netratată poate trece în formă cronică. Ulcerele acute profunde pot sîngera sau perfora.

Ulcerul cronic este mai profund decît cel acut și se extinde spre stratul muscular sau seros. El are o formă rotundă, ovalară sau de pîlnie. Dimensiunile ulcerului sînt mari, diametrul fiind de 1—3 cm; formele gigante ajung la 4 cm. Mărimea nișei, văzută la radioscopie, nu corespunde cu mărimea reală a craterului. Secreția de mucus, exsudatul necrotic, resturile alimentare și edemul din jur împiedică pătrunderea substanței baritate în cavitate. Marginile ulcerului sînt subminate, edematiate. Pereții și fundul ulcerului au o consistență mai dură, în urma proliferării de țesut de granulație care se transformă, în timpul evoluției, în țesut conjunctiv celular și apoi fibros.

O producție mărită de țesut conjunctiv sub mucoasă determină o îngroșare marcată a pereților, realizînd ulcerul calos. Proliferarea excesivă de țesut conjunctiv în perete și pe seroasă realizează ulcerul tumoral. Țesutul proliferator inflamator conjunctiv se extinde și în vecinătate, ajunge la ficat, pancreas, prinde ligamentul gastro-hepatic.

Procesul fibros, productiv, inflamator, aderent de pereții stomacului, împiedică perforația ulcerului în cavitatea liberă a peritoneului, complicație frecventă în ulcerele acute.

Histologic, regiunea ulceroasă este compusă din: a) strat superficial inflamator, exsudativ, leucocitar, necrotic; b) strat de granulație compus din vase de neoformație, polinucleare, eozinofile; c) strat profund fibros, sărac în capilare, artere mici obliterate, ca în procesele de endarterită. Se remarcă de asemenea alterații inflamatorii discrete ale fibrelor nervoase.

Ulcerul se formează în timp scurt (2—3 săptămîni). Acest fapt explică absența semnelor clinice în cazuri de ulcere complicate cu hemoragii.

În urma acțiunii peptice progresive, ulcerul poate pătrunde în seroasă, în organele vecine, baza ulcerului fiind constituită de parenchimul organului subiacent.

Aceasta este forma de ulcer penetrant. Ulcerele curburii mici, dacă pătrund în ligamentul gastro-hepatic, pot determina o scurtare a micii curburi și o tracțiune a stomacului către ficat sau diafragmă, realizînd stomacul bilocular sau în formă de „ceas de nisip". Ulcerele feței posterioare a stomacului și duodenului pot pătrunde în pancreas.

Scanned with OKEN Scanner

Un procent mare de ulcere cronice se vindecă, lăsînd uneori o cicatrice discretă. Timpul de vindecare este evaluat la 4—6 săptămîni mai ales în ulcerele în care procesul proliferativ nu este prea bogat. Cicatrizarea se face mai uşor în formele superficiale. Vascularizarea bogată favorizează dezvoltarea ţesutului de granulaţie care umple craterul ulcerului, lăsînd numai o cicatrice stelată. Procentul mare de cicatrice ulceroase observate la autopsii, indică posibilitatea de vindecare a unui mare număr de ulcere. Ulcerele peretelui anterior se vindecă frecvent, fără să lase cicatrice.

Procesele inflamatorii aderenţiale produc uneori deformaţii ale duodenului, realizînd diverticulul duodenal ulceros. Punga diverticulară poate să pătrundă pînă la 4 cm în adîncime. Ea este formată din cele 4 straturi ale peretelui duodenal.

Patogenie. O serie de teorii au încercat să lămurească cauza devitalizării peretelui stomacal şi să descopere factorii agresivi şi de apărare ai mucoasei.

Teoria inflamatorie. Cruveilhier, în 1825, considera ulcerul ca rezultat al unei inflamaţii cronice a mucoasei gastrice. Teoria a fost reluată de Konjetzny, care susţine că ulcerul peptic este urmarea unui proces eroziv de gastrită. La bolnavii operaţi el a constatat în mod permanent prezenţa leziunilor de gastrită în jurul ulcerului.

Teoria lui Konjetzny este combătută. Asocierea de ulcer şi gastrită a fost observată de Lang, Gheiroski numai în 48—71%, de Schindler în 50%. La o serie de bolnavi, procesul inflamator a apărut tardiv după instalarea ulcerului. Teoria gastritică nu este satisfăcătoare, întrucît ulcerul are localizări predilecte, iar procesul de gastrită este localizat difuz şi uneori la distanţă de sediul ulcerului. Ulcerul şi gastrita sînt două afecţiuni independente, care se asociază într-un mare număr de cazuri, fără ca ulcerul să fie urmarea directă a gastritei. De altfel nici semnele clinice nu sînt identice. Periodicitatea caracteristică durerilor din boala ulceroasă lipseşte din tabloul simptomatologic al gastritei.

Teoria vasculară a fost enunţată de Virchow. După această teorie ulcerul circumscris ar fi produs din cauza ischemiei creată de leziunea unei artere sau un spasm arteriolar prelungit. Hansen, bazat pe cercetări histopatologice, a constatat că întreruperea circulaţiei locale este determinată de obliterarea arterială prin infarct gastric sau hemoragie.

După Wilkie, localizarea de predilecţie a ulcerelor peptice în anumite regiuni se atribuie unei particularităţi a circulaţiei sărace în reţea de anastomoze vasculare.

Aprovizionarea insuficientă de sînge produce o oxigenare insufucientă a ţesuturilor şi deci o diminuare a vitalităţii gastrice la nivelul procesului necrotic.

Hoffman şi Hertzog au confirmat particularitatea circulaţiei în zona ulceroasă, printr-o serie de radiografii făcute prin injectarea vaselor, la 7 200 piese de stomac rezecat.

Teoria vasculară a fost combătută de Katsch, Voznesenski, Konjetzny care susţin că stomacul şi duodenul au o reţea vasculară de anastomoză normală, fără pericol de infarct local.

Este greu să se conceapă formarea ulcerului numai prin tulburări de circulaţie. De altfel asocierea ulcerului cu alte suferinţe vasculare este rară.

Teoria mecanică. Aschoff şi elevii săi au acordat factorului mecanic un rol deosebit în apariţia ulcerului. Alimentele, trecînd de-a lungul curburii mici ar traumatiza mucoasa şi ar favoriza mici eroziuni care, sub acţiunea acidului clorhidric, s-ar transforma în ulcere. Localizarea de predilecţie ar fi determinată de unele particularităţi anatomofiziologice ale mucoasei şi, în special, de o structură histologică glandulară. Buchner susţine că ulcerul nu se formează în zonele secretorii acide ale stomacului ci în zonele nespecifice ale curburii mici, scăldate de secreţia peptică acidă.

Teoria mecanică nu are un suport ştiinţific, ea neputînd să răspundă de ce numărul ulcerelor este relativ redus, la indivizii cu o dinamică secretorie exagerată.

Scanned with OKEN Scanner

Bîkov și colaboratorii explică localizarea ulcerului la nivelul curburii mici, pilorului și duodenului prin funcțiile deosebite pe care le au aceste segmente. Cercetările experimentale făcute la animal arată că secreția și motilitatea gastrică apar mai întîi la nivelul curburii mici, de unde impulsul se transmite și la celelalte zone. Bîkov compară zona curburii mici a stomacului cu nodul Keith și Flack din inimă. În regiunea curburii mici se află, după Alvarez, centrul nervos special care reglează motricitatea întregului stomac.

Regiunea pilorului este de asemenea sediul unui centru reflex cu funcții multiple. În această zonă se formează hormonul specific, căruia i s-au dat numiri diferite (gastrina Edkins, pilorina Kogan-Iasnîi, histamina, piloroantrogastrina Lopaciuk), care excită celulele secretorii ale mucoasei fundice.

Regiunea bulbară este înzestrată cu un aparat receptor cu o sensibilitate deosebită și posedă funcții importante: reglarea evacuării alimentelor din stomc, secreția colecistochininei, a secretinei, a hormonilor excitanți ai secreției gastrice (Vorobiov) și a hormonilor inhibitori. Aceștia din urmă au fost izolați și recomandați în terapia ulcerului (robuden, enterogastron). Alvarez consideră duodenul ca un gardian al funcției motorii a întregului intestin.

Teoria peptică. Ulcerele se localizează numai în regiunea unde se secretă suc gastric sau unde sucul gastric vine în contact cu mucoasa digestivă (bulb duodenal, ansă jejunală în cazurile de gastro-enteroanastomoză).

Formarea ulcerelor este condiționată, după această teorie, de acțiunea hiperpeptică a secreției gastrice care digeră mucoasa în anumite condiții.

Argumentele în favoarea teoriei sînt: absența ulcerelor în gastrita atrofică aclorhidrică și în cursul anemiei pernicioase.

Ulcerul peptic postoperator nu apare la bolnavi cu rezecții largi, la care s-a exclus zona secretorie a stomacului.

La bolnavii ulceroși, alcalinele și alimentele neutralizează hiperaciditatea și calmează durerea.

Teoria peptică a fost combătută. Factorul esențial în geneza ulcerului nu este producția mărită de acid clorhidric și pepsină. Neutralizarea secreției acide printr-o terapie cu alcaline nu este o dovadă în sprijinul teoriei peptice, deoarece sînt foarte multe ulcere acute care se vindecă spontan și sînt foarte multe ulcere care nu se influențează de cantități mari de alcaline luate timp îndelungat. Dacă hiperclorhidrosecreția ar fi cauza leziunii, atunci ar trebui să se producă alterații difuze pe toată suprafața mucoasei gastrice și nu leziuni circumscrise ulceroase, așa cum se întîmplă în realitate.

Observațiile clinice arată că o mucoasă gastrică normală nu poate fi digerată de secreția hiperacidă. Creșterea acidității este un simptom al bolii ulceroase și nu un factor determinant al ei.

Teoria antipeptică. Danilevski, Veiland, Blum etc. au emis ipoteza că celulele mucoasei elaborează antipepsina, substanță protectoare împotriva acțiunii de digerare a secreției gastrice. La bolnavii ulceroși această substanță ar fi scăzută.

Cercetările de laborator nu au putut pune însă în evidență antipepsina. Unii autori acordă mucusului gastric un rol de protecție pentru mucoasa stomacului.

La bolnavii ulceroși s-a susținut existența unei producții insuficiente de mucus pentru neutralizarea acidului clorhidric și inactivarea pepsinei.

Teoria acidozei țesuturilor a fost enunțată de Balint și Zimnițki.

Teoria a fost combătută. O serie de autori nu au confirmat starea de acidoză la toți bolnavii ulceroși și au constatat scăderi de pH sanguin și la indivizii care nu sufereau de boală ulceroasă.

Scanned with OKEN Scanner

Teoria infecţioasă. Razenkov a enunţat teoria focală septică a bolii ulceroase. Îndepărtarea focarului infecţios nu vindecă ulcerele. Focarul infecţios nu poate să figureze în geneza ulcerului; se citează însă recidive după stări infecţioase gripale sau de altă natură. Culturi pozitive din craterul ulcerului sînt în raport cu infecţii secundare.

Teoria alergică. Kauffmann a susţinut că reacţia alergică creează o diminuare a vitalităţii ţesuturilor, o rezistenţă redusă faţă de acţiunea peptică, faţă de formarea de leziuni ulceroase. Teoria alergică este incapabilă să dovedească geneza bolii ulceroase.

Deficienţe nutriţionale. Deficienţa vitaminei C nu poate fi considerată ca factor patogenic al bolii ulceroase; ea apare în urma regimului carenţat de lungă durată.

Weiss şi Aron consideră carenţa de aminoacizi (histidină, triptofan) ca o cauză generală în formarea ulcerelor. Injecţiile făcute cu aceşti aminoacizi ar proteja animalele de formarea ulcerelor peptice postoperatorii. Majoritatea autorilor nu acordă o valoare deosebită preparatelor de histidină.

Se cunosc numeroase cazuri de bolnavi care la sfîrşitul tratamentului cu histidină au făcut hemoragii.

Factori traumatizanţi sînt citaţi la boxeri.

Teoria endocrină. O serie de autori bazaţi pe corelaţia funcţională dintre organele endocrine şi organele interne au sugerat deficienţa unor glande cu secreţie internă ca factori esenţiali în geneza ulcerului. După aceşti autori ulcerul activ este produs de o tulburare a funcţiei suprarenalei. Hipotonia, adinamia, tulburările hipoglicemice şi scăderea procentului de 17-cetosteroizi sînt simptome clasice de insuficienţă suprarenală, care se găsesc frecvent şi în ulcerele gastro-duodenale. Terapia cu cortigen sau preparate similare ar corecta permeabilitatea capilară şi ar avea o acţiune antihistaminică, antiacetilcolinică.

Influenţa sistemului nervos central. În 1851, Rokitanski a atras atenţia asupra corelaţiei dintre leziunile sistemului nervos central şi ulcerele gastrice observate la autopsie.

Burdenko şi Moghilniţki au remarcat tulburări de vasoconstricţie, apariţia de hemoragii şi necroze gastrice, după distrugerea regiunii subtalamice. Cushing a observat că intervenţiile operatorii asupra tumorilor cerebrale produc ulcere gastro-duodenale, prin dereglarea centrului automat din hipotalamus, care determină prin influenţa vagului hipermotilitate, hipersecreţie şi ischemii gastrice. Statisticile ulcerelor după intervenţiile cerebrale indică valori crescute. O serie de autori consideră boala ulceroasă ca o diencefaloză.

Speranski, Pigalev, Halkin, Keller şi Hare au obţinut ulcere la animale prin excitaţiile diferitelor segmente ale sistemului nervos central şi periferic, în special a regiunii hipotalamice, a regiunii ventriculului al III-lea, a măduvei spinării, a plexului solar, a vagului sau a nervilor din peretele gastric. După Speranski, leziunea ulceroasă apare şi se dezvoltă în urma diminuării funcţiei trofice. Pe baza acestor constatări Vişnevski a introdus tratamentul ulcerului cu blocaj novocainic al splanhnicului, cu scopul de a corecta modificarea reacţiei trofice.

Teoria neurogenă. După Bergmann, ulcerul este determinat de tulburări funcţionale ischemice produse de spasme vasculare secundare unui dezechilibru vago-simpatic. Stimularea vagului determină o hiperclorhidrosecreţie şi accentuează tonusul musculaturii gastrice. Ulcerul apare la persoane stigmatizate neurovegetativ, cu o predispoziţie constituţională. Probele vegetative descrise de Danielopolu arată la majoritatea bolnavilor amfotonii cu predominanţă parasimpatică. În sprijinul acestei teorii pledează semnele clinice ale ulcerului care se suprapun semnelor de excitabilitate ale vagului: dinamică şi secreţie gastrică exagerată, dureri cu caracter periodic, constipaţie, transpiraţii, tulburări vasomotorii etc., toate sînt etichetate ca traducînd „o furtună vegetativă a organismului".

Scanned with OKEN Scanner

Teoria lui Bergmann a fost criticată de Bîkov pentru că ea fundamentează procesul patologic ulceros numai pe tulburările sistemului nervos vegetativ, fără să țină seamă de integritatea organismului, de corelația funcțională și de interdependența cu etajele nervoase superioare, centrii subcortitali și scoarța, care dirijează și coordonează toate funcțiile organismului.

Teoria cortico-viscerală, formulată de Bîkov și Kurțin, se bazează pe concepția lui Pavlov despre fiziologia și patologia activității nervoase superioare. Ulcerul este o boală cortico-viscerală favorizată de tulburarea activității scoarței. Stimuli patologici puternici, proveniți din mediul extern, determină o supraîncordare a activității nervoase superioare, o ciocnire a proceselor de excitație și inhibiție din scoarță. Dacă acești stimuli acționează timp îndelungat, se produce o inhibiție supraliminară, o depășire a limitei capacității de muncă, o oboseală a celulelor nervoase. Procesele de excitație și de inhibiție se dereglează, centrii subcorticali se eliberează de sub controlul scoarței și se produce o activitate haotică a centrilor vegetativi subcorticali, avînd ca rezultat un dezechilibru endocrino-umoral și un surplus de mediatori chimici (acetilcolină), modificări care se repercutează asupra funcției organelor. Dinamica cortico-viscerală patologică modifică vascularizarea, funcția secretorie a stomacului și duodenului și troficitatea pereților lor. Astfel se realizează condițiile apariției ulcerului. Complexele de tulburări funcționale sînt manifestări patologice care constituie stadiul inițial, funcțional, reversibil al bolii ulceroase. Întreținerea tulburărilor funcționale timp mai îndelungat creează posibilitatea trecerii de la faza funcțională la procesul morfologic, discret și progresiv, care este stadiul anatomic al bolii ulceroase. Excitațiile patologice de la nivelul stomacului lezat sînt transmise de interoceptorii gastrici la scoarță și închid un cerc vicios, care accentuează dereglarea dinamicii cortico-viscerale și care nu poate fi rupt decît în momentul cînd se realizează o activitate funcțională normală a aparatului de reglare cortical. Focare de excitație provenite de la alte organe pot favoriza, pe bază reflexă, apariția tulburărilor funcționale gastrice.

Bîkov explică localizarea de predilecție a ulcerelor în regiunile cunoscute prin particularitatea funcțională și sensibilitatea acestor regiuni. Ele primesc primele impulsuri patologice și eliberează cantități mari de mediatori chimici și de histamină.

Tipul de activitate nervoasă superioară a individului are o importanță deosebită și explică de ce, în condiții de viață identică, cu aceleași influențe ale mediului extern, unii indivizi fac ulcer, alții hipertensiune sau alte boli, iar un grup însemnat sînt refractari față de influențele patologice și rămîn sănătoși.

Analizînd diferitele teorii patogenice trebuie recunoscut că ele sînt bazate pe o serie de date clinice, anatomice, fiziologice și experimentale verificate, care nu pot fi neglijate. Este sigur că în geneza ulcerului intervin factori multipli. Problema importantă este de a stabili interdependența între acești factori. Teoria cortico-viscerală este sintetică. Modificările inflamatorii, mecanice, peptice, ischemice, vasculare, dezechilibrul neurovegetativ și endocrino-umoral nu sînt procese izolate. Ele se influențează reciproc, rolul important revenind scoarței, care, la indivizi cu dinamică viscerală dereglată, comandă o activitate secretorie și motorie tulburată, tulburări vasculare, de troficitate, fenomene care la anumiți indivizi pot să genereze boala ulceroasă.

Teoria cortico-viscerală fără îndoială că nu rezolvă problema așa de complexă a patogeniei ulcerului. După cum afirmă Bîkov, „esența bolii nu poate fi înțeleasă decît atunci cînd se va cunoaște la perfecție mecanismul fiziologic al fiecărui organ și legăturile lui cu întreg organismul, cînd se vor descoperi cauzele care tulbură activitatea normală a organului și organismului, făcînd-o patologică".

Complicații. Complicațiile ulcerului sînt perforația, stenozele, hemoragia, malignizarea ulcerului și perigastrita.

Scanned with OKEN Scanner

Perforaţia este acută, subacută şi cronică.

Perforaţia acută este complicaţia cea mai dramatică realizînd o adevărată catastrofă abdominală. Ea survine în 5% din cazuri şi se întîlneşte mai frecvent la bărbaţi, între 20 şi 25 de ani, cu predilecţie în ulcerele situate pe partea anterioară a duodenului, pe curbura mică şi pe faţa anterioară a stomacului. În 25% din cazuri apare la indivizi cu sănătate aparentă, ca prim semn al bolii ulceroase. Ea debutează brusc, cu dureri violente, insuportabile, localizate în epigastru şi iradiate în umăr, prin iritarea frenicului. După cîteva ore, durerile se generalizează, în urma revărsării unei cantităţi mari de suc gastric în peritoneu. Durerea este asociată cu greţuri, vărsături şi tulburări reflexe secundare şocului: transpiraţii reci, palpitaţii, paloarea feţei. Temperatura este subfebrilă, normală sau subnormală. Dacă perforaţia nu a fost prea mare, după 4 ore şocul se atenuează, bolnavii se liniştesc pentru un scurt timp (1—4 ore), după care apar semnele de peritonită purulentă difuză: puls frecvent, stare rea, sughiţ, pareză intestinală, dureri abdominale intense.

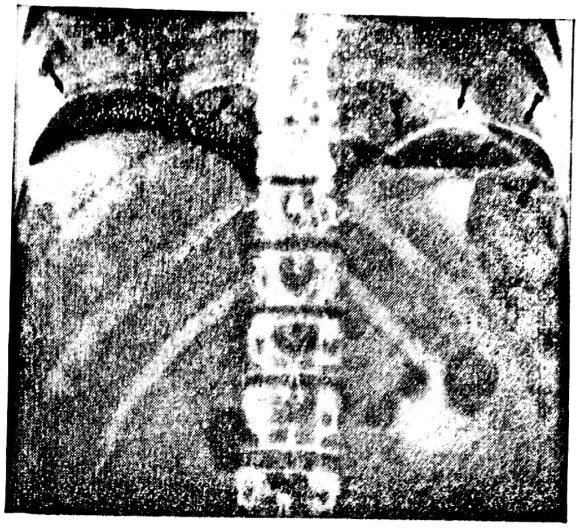

Fig. 67. — Ulcer duodenal perforat. Imagine aeriană în formă de semilună sub ambele hemidiafragme.

La examenul obiectiv se constată un abdomen retractat, rigid, cu sensibilitate mai vie în etajul inferior (din cauza pătrunderii lichidului infectat la acest nivel). În faza incipientă sensibilitatea este mai netă în regiunea epigastrică. Colonul este plin cu gaze. La percuţie: timpanism, matitatea ficatului dispărută.

La examenul radioscopic se observă o imagine aeriană în formă de semilună sub ambele diafragme sau numai în dreapta (fig. 67). Pneumoperitoneul este un semn inconstant. Examenul sanguin arată leucocitoză ridicată cu polinucleoză şi viteză de sedimentare accelerată. La indivizi cu reactivitate redusă a organismului, numărul leucocitelor poate fi normal.

Diagnosticul diferenţial se va face cu sindromele abdominale acute:

a) Apendicita perforată pretează la confuzii, dacă apendicele este situat ascendent. Caracterul durerii, şocul după perforaţie sînt mai puţin severe ca în ulcer, iar sensibilitatea dureroasă se constată şi la baza de implantare a apendicelui.

b) Pancreatita acută provoacă dureri de intensitate mai mică. În antecedentele bolnavilor se descriu crize de colelitiază. Abdomenul este destins, vărsăturile sînt abundente şi au caracter bilios, amilaza este mărită în urină şi sînge.

c) Tromboza mezenterică apare la indivizi cu suferinţe cardio-vasculare. Durerile nu sînt prea intense, lipsesc contractura abdominală şi pareza intestinală; bolnavii au scaune sanguinolente.

d) Colecistita perforată este precedată de o stare febrilă, de colecistită supurată, de crize hepatice repetate cu angiocolite. Abdomenul nu este retractat, imaginea aeriană subdiafragmatică lipseşte.

e) Ocluzia intestinală. Durerea abdominală este asociată cu vărsături cu caracter bilios, abdomenul este balonat, cu unde peristaltice vizibile şi zgomote hidroaerice. Radiologic, se constată imagini hidroaerice cu niveluri orizontale; pneumoperitoneul subdiafragmatic este absent. Evoluţia şi prognosticul sînt în funcţie de mărimea perforaţiei, de timpul cît a trecut de la perforaţie pînă la intervenţie, de starea de plenitudine a stomacului în momentul perforaţiei, de vîrsta şi de starea generală a bolnavului.

Scanned with OKEN Scanner

Fig. 68. — Ulcer duodenal perforat complicat cu abces subfrenic.

Procentul de mortalitate a scăzut în urma tratamentului cu antibiotice, chiar dacă operația se face după 6 — 12 ore de la perforație. Tratamentul este chirurgical și trebuie făcut cît mai urgent. Hortolomei, Firică semnalează o mortalitate de 8% în cazurile operate în primele 12 ore și de 31% în cazurile operate după 12 — 20 de ore.

Perforația subacută închistată apare în cazurile de perforații mici, care se închid sau se acoperă printr-o reacție de seroasă. Debutul este brusc, cu dureri, contractura abdominală este localizată, lipsesc semnele de peritonită generalizată. Adeseori apar complicații la distanță: abcese subfrenice (fig. 68), abcese în etajul inferior al cavității peritoneale și, tardiv, stenoze gastrice și duodenale.

Tabloul clinic al abcesului subfrenic este caracterizat printr-o stare septică, toxică, progresivă, cu frisoane, febră ridicată persistentă, dureri în hipocondrul drept cu iradieri în spate, jenă la respirație. Pielea este uscată. Uneori afecțiunea imită tabloul clinic de pleurezie purulentă sau de pio-pneumotorax. Leucocitoza este ridicată, iar examenul radioscopic indică o hemidiafragmă situată mai sus, bombată și imobilă. Sub diafragmă apare colecția (fig. 68).

Tratamentul perforației subacute este chirurgical sau conservativ, prin aspirația continuă a sucului gastric.

Perforația cronică se produce lent. Ulcerul pătrunde în organele vecine, în ficat, pancreas, fără simptome peritoneale. Ulcerul penetrant modifică ritmul durerilor, care devin intense și continue.

Stenoze ulceroase. Se formează la nivelul pilorului și în regiunea mediogastrică.

Stenoza pilorică poate fi funcțională sau organică. Stenoza funcțională este produsă de edem sau spasm local, iar cea organică de un proces fibros. Stenoza funcțională este intermitentă, fiind întreținută de procesul inflamator ulceros din faza activă a bolii. Stenoza pilorică organică se formează tardiv, ca o complicație lentă, progresivă, survenind în ulcerul juxtapiloric, piloro-duodenal și uneori în ulcerul curburii mici. Stenoza incipientă largă este compensată prin motilitatea mărită a stomacului, în urma hipertrofiei musculare. Stenoza evoluată este decompensată și compromite funcția de evacuare a stomacului.

Simptome. În stenoza incipientă, bolnavii semnalează senzații de plenitudine, greață, regurgitații, durerile caracteristice ulcerului își schimbă ritmul și apar tardiv; motilitatea gastrică este exagerată. Durerea produsă de creșterea secreției se ușurează prin eructații sau vărsături. În această fază, vărsăturile sînt rare și starea generală bună. Tubajul gastric indică creșterea secreției gastrice, uneori cu microretenție. Radiologic, se constată faze intermitente de hiperkinezie, cu tonus crescut și un început de dilatare a stomacului în regiunea prepilorică.

Stenoza se poate menține compensată cîțiva ani.

În faza de decompensare, senzațiile de plenitudine și greață devin permanente, contracțiile gastrice provoacă dureri care nu cedează la alcaline. Bolnavii își impun restricții alimentare, apar la început vărsături abundente provocate, apoi spontane, care se repetă la 2—3 zile, pe urmă zilnic, cu miros de fermentație și cu alimente ingerate cu o zi înainte. În faza înaintată nici lichidele nu se evacuează din stomac, apare oliguria, celulele lipsite de lichid

Scanned with OKEN Scanner

provoacă sete, pielea devine uscată. Bolnavii slăbesc progresiv, devin caşectici. Pierderile de lichid, de ioni clor şi potasiu, secundare vărsăturilor, produc hipocloremie, hipokaliemie, alcaloză şi azotemie cu o stare de toxemie. Manifestările clinice sînt caracterizate prin dureri şi contracţii musculare, parestezie, furnicături, nervozitate, migrenă, tetanie. Obiectiv, se constată stare de denutriţie progresivă, limbă şi tegumente uscate, clapotaj gastric dimineaţa pe nemîncate. În regiunea epigastrică se văd şi se simt ondulaţii succesive, care pornesc din hipocondrul stîng, se propagă în dreapta şi în jos. Ele pot fi provocate prin masaj discret. Tubajul gastric indică hipersecreţie pînă la 1—1$^1/_2$ litri, cu resturi alimentare. Lichidul gastric, plasat într-un pahar, se sedimentează în trei straturi: inferior, format din alimente, mijlociu din lichid — şi superior, cu gaze de fermentaţie. Radiologic, stomacul apare dilatat, cu conţinut lichid mărit; substanţa baritată nu se menţine în partea superioară a stomacului şi cade în lichidul de stază sub formă de fulgi de zăpadă. După scăderea tonicităţii gastrice bariul se depune în fundul stomacului, care ia formă de chiuvetă (fig. 69). Peristaltismul devine viu, segmentar, iar apoi dispare. Trecerea bariului prin pilor se face greu. După 6 ore, stomacul nu se evacuează; în stenoze avansate, avacuarea se prelungeşte de la 12—24 de ore.

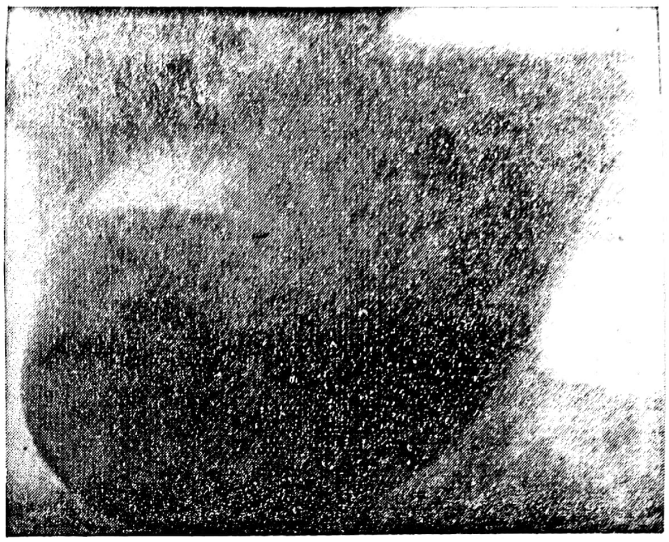

Fig. 69. — Stenoză pilorică. Stomac în formă de chiuvetă. Strat de lichid intermediar.

Diagnosticul diferenţial se face mai ales cu stenoza canceroasă, care apare la indivizi în vîrstă, cu antecedente gastrice scurte, anaclorhidrie şi prezenţa acidului lactic în sucul gastric. Radioscopic, stomacul nu este dilatat. În regiunea prepilorică apare un defect de umbră iar peristaltismul nu este exagerat. Retenţia gastrică moderată fără peristaltism se observă în spasmele pilorice. Examenul repetat după administrarea de antispastice, diferenţiază stenoza organică de cea funcţională. Diferenţierea poate fi făcută şi prin examen farmaco-radiologic (după injecţia de 1 cg morfină sau de 10 u. insulină).

Defectul de umbră prepiloric, asociat cu un ulcer duodenal, exclude o leziune malignă.

Tratamentul este chirurgical. Înainte de operaţie, se corectează deficienţele sanguine şi deshidratarea organismului prin injecţii cu soluţie hipertonică glucozată şi clorurată, cu soluţie clorurată izotonică, cu transfuzii de plasmă, ce favorizează diureza pentru eliminarea substanţelor toxice şi corectarea azotemiei. Alcalinele sînt contraindicate, ele mărind alcaloza.

Stomacul bilocular. Se formează în regiunea mezogastrică. El poate fi de origine funcţională, determinat de o incizură spastică puternică şi inconstantă, apărută la bolnavi cu ulcer al curburii mici. Stenoza biloculară organică se dezvoltă dacă procesul inflamator se întinde pe întreaga circumferinţă. Comunicarea între cele două pungi se face printr-un canal lung de 1—1 $^1/_2$ cm, situat în apropierea curburii mici. Punga superioară este mai mare şi tulbură funcţia stomacului. Semnele clinice sînt ale ulcerului: dureri, greţuri, senzaţii de plenitudine şi vărsături. Bolnavii slăbesc, nu se pot alimenta, capacitatea pungii superioare fiind redusă. Prin tubaj gastric se extrage la început un suc clar, pe urmă apare brusc secreţie cu alimente nedigerate. Diagnosticul se precizează prin radioscopie.

Scanned with OKEN Scanner

Diagnosticul diferențial se face cu stomacul bilocular malign, care are canalul mai larg, situat central și cu defect de umplere a peretelui gastric.

Hemoragia gastrică. (Melena și hematemeza). Hemoragia este o complicație precoce sau tardivă a ulcerului gastro-duodenal localizat cu predilecție pe curbura mică, pe fața posterioară a duodenului și pe fața anterioară a peretelui stomacal. Apare sub formă de hematemeză sau melenă în 10—20%. Hemoragia ulceroasă formează 60% din totalul hemoragiilor digestive. Ea apare la toate vîrstele, mai des între 40 și 50 de ani. Evaluarea hemoragiilor este greu de stabilit, pentru că sîngele se amestecă cu sucul gastric și cu fecalele. Pentru ca scaunele să devină negre, pierderile de sînge trebuie să depășească 60 cm³.

Simptomele clinice sînt în funcție de cantitatea de sînge pierdută.

În hemoragii ușoare, bolnavii sînt surprinși de aspectul scaunului negru, care poate fi precedat de o amețeală discretă. În hemoragii mijlocii, pînă la 350 ml, bolnavii semnalează amețeli, slăbiciune, transpirație, vîjîituri, tahicardie și tulburări de vedere. Aceste fenomene sînt urmate de senzația imperioasă de scaun, care este negru, sau de hematemeză. În sîngerări mai mari, peste 350 ml, se observă dispnee, stare de neliniște, colaps cu pierderea cunoștinței, secundar scăderii masei sanguine. Debitul cardiac redus alimentează insuficient sistemul nervos. În pierderile mari sanguine, intervin mecanisme funcționale de compensare. Lichidele din organe și țesuturi trec în circulație, diluează sîngele, apare setea. Din ziua a treia — patra, măduva începe să reacționeze și să fabrice progresiv elemente sanguine. În hemoragii mari ureea crește în urma absorbției produselor de degradare a proteinelor sîngelui extravazat și a oliguriei. Ea revine la normal în ziua a treia—patra, dacă hemoragia se oprește și funcția renală este bună. Azotemia crescută la bolnavi cu diureza bună, constituie un test de persistență a hemoragiei. În perioada de hemoragie bolnavii sînt hipotensivi, au constipație după încetarea melenei și o subfebrilitate în urma resorbției sîngelui. Dacă febra persistă timp mai îndelungat, se poate presupune o infecție supraadăugată la nivelul ulcerului, leziunea ulceroasă devenind focar de infecție (ulcer febril).

Durata hemoragiei poate fi apreciată prin examenele repetate ale hemogramei și ale materiilor fecale. Speranski a propus în acest scop urmărirea tensiunii arteriale, a cărei scădere după transfuzie constituie un semn de probabilitate pentru persistența hemoragiei. Durata hemoragiei poate fi apreciată și după semnele clinice. În general, scaunele se mențin negre 8 zile, iar sîngerările oculte 3—4 săptămîni.

Patogenie. Alimentația neigienică, infecțiile, oboseala sînt factori care agravează evoluția ulcerului. Un rol important revine și sistemului nervos. Diverse leziuni nervoase, tumori ale ventriculului al III-lea și al IV-lea, ale măduvei dorsale, leziuni ale centrilor vegetativi se însoțesc uneori în evoluția lor de hemoragii digestive.

Bîkov a arătat rolul spasmelor vasculare de origine cerebrală în geneza hemoragiei. Vinogradov a descris o adevărată epidemie de hemoragii ulceroase în blocada Leningradului, puse în legătură îndeosebi cu exagerarea tensiunii psihonervoase.

Diagnosticul hemoragiei este ușor de făcut la bolnavii cu simptome de boală ulceroasă. Un caracter important dar inconstant este dispariția durerii după hemoragie. Persistența ei indică evoluția procesului inflamator. Diagnosticul este mai greu la indivizii în aparență sănătoși, la care sîngerarea apare ca prima manifestare a ulcerului. Frecvența acestor cazuri este de 25 %. În general, la acești bolnavi se constată că sîngerarea a fost precedată de discrete semne dispeptice, arsuri, balonări și jenă în epigastru.

Diagnosticul diferențial trebuie făcut cu o serie de hemoragii intragastrice și extragastrice:

Gastrita hipertrofică erozivă determină hemoragii fără gravitate. Diagnosticul e stabilit pe baza semnelor clinice. Examenul radiologic și gastroscopic făcut ulterior confirmă diagnosticul.

Scanned with OKEN Scanner

Cancerul gastric, forma ulceroasă, are tendinţă la hemoragie. Elementele de diagnostic pentru cancer sînt: vîrsta înaintată, antecedente scurte, slăbire progresivă, hemoragii mici repetate sau persistente.

Tumorile benigne prezintă adeseori ca prim simptom hemoragia, de obicei puţin importantă. Diagnosticul se stabileşte prin examen radiologic.

Hernia diafragmatică. Eroziunile de la nivelul herniei provoacă sîngerări uşoare, persistente. Semnele clinice care atrag atenţia sînt dureri în torace neinfluenţate de alimentaţie, dispnee. Examenul radiologic, făcut mai ales în poziţie orizontală sau în Trendelenburg, precizează diagnosticul.

Ciroza hepatică determină deasemenea sîngerări abundente. Diagnosticul se face uşor în forma decompensată. Hematemeza sau melena care apar în ciroza latentă, fără semne de hipertensiune, se confundă uşor cu hemoragia din boala ulceroasă. Semnele clinice de insuficienţă hepatică şi testele de laborator atrag atenţia asupra originii hepatice a hemoragiei.

Diagnosticul hemoragiei este dificil la bolnavii care suferă concomitent de boala ulceroasă şi hepatică latentă cirogenă. O analiză şi o interpretare justă a semnelor clinice şi de laborator permite de regulă identificarea cauzei adevărate a hemoragiei. Friabilitatea capilarelor, tulburările de coagulabilitate, trombopenia discretă şi testele pozitive de insuficienţă hepatică sînt argumente în favoarea unei hemoragii de etiologie hepatică. În acest caz intervenţia chirurgicală este contraindicată.

Hipertensiunea arterială şi arterioscleroza determină hemoragii care nu pot fi interpretate uşor, mai ales la bolnavi cu antecedente gastrice. Este important să se cunoască tensiunea arterială înaintea accidentului hemoragic. În boala hipertensivă bolnavii prezintă în antecedente accidente hemoragice la distanţă (epistaxis repetat etc.), iar tensiunea arterială după o hemoragie chiar masivă coboară, pentru un timp scurt, şi revine rapid la valorile anmale. Concomitent se constată modificări caracteristice în fundul de ochi.

Hematemeza şi melena pot apărea şi în cursul unor sindrome hemoragice capilaro-sanguine, cînd sînt asociate cu alte semne caracteristice.

Hemoragiile cu sediul în segmentul inferior al intestinului subţire şi în colon, nu se încadrează în acest capitol. În absenţa acidului clorhidric nu se poate forma hematina, care dă culoare neagră scaunului (melena).

T r a t a m e n t u l hemoragiilor constă în repaus complet fizic şi psihic, regim alimentar, tratament medicamentos şi transfuzii de sînge sau înlocuitoare.

Regimul alimentar în hemoragii trebuie individualizat. Dieta se prescrie în funcţie de gravitatea hemoragiei. La bolnavi cu sîngerări mari, sau la hipertensivi, se recomandă regim de cruţare gastrică cu post complet. În prima zi, lichidele se introduc în organism prin administrarea de soluţie clorurată izotonică, soluţie glucozată. Pe cale bucală se permit cantităţi mici de ceai (100 g) în doze fracţionate, cu linguriţa. În ziua a doua se creşte la 200 g ceai. În ziua a treia se dă 400 g ceai şi 100 g lapte, în ziua a patra 300 g ceai, 200 g lapte şi 200 g supă de legume strecurate, 10 g zahăr. În ziua a cincea 300 g lapte, 200 g ceai, 400 g supă, 1 ou moale şi în ziua a şasea 500 g lapte, 400 g supă, 15 g zahăr, 2 ouă în supă. Din ziua a opta se trece la regimul recomandat în ulcerul acut (regimul *1 a* Pevzner).

În hemoragiile moderate, fără şoc, ameliorarea regimului se face la intervale mai scurte.

Terapia de protecţie a stomacului prin foame exagerată a fost revizuită. Meulengracht interpretează insuccesele obţinute prin metoda clasică, ca fiind determinate de epuizarea organismului. Autorul danez are o atitudine mai îndrăzneaţă şi recomandă imediat după oprirea hemoragiilor mari şi dacă stomacul tolerează, un regim compus din lichide, pireuri, bogat în proteine, vitamine şi săruri minerale care nu tulbură funcţia secretorie şi motorie a stomacului. Din prima zi regimul va cuprinde 2 000 calorii şi se creşte numărul caloriilor

Scanned with OKEN Scanner

progresiv pînă la 3 000. Alimentația completă înlătură starea de șoc posthemoragic și contribuie la scurtarea perioadei de convalescență.

În fața acestor două principii fundamental opuse este prudent să se adopte o conduită intermediară. În formele grave, medicul are o răspundere mare și trebuie să acționeze foarte prudent, mai ales dacă bolnavul este și hipertensiv. Încărcarea stomacului cu alimente nu poate să oprească hemoragia puternică, iar prognosticul unei hemoragii depinde de oprirea ei rapidă.

În hemoragiile mari se combate șocul administrînd plasmă pînă la 500 cm³, care înlocuiește sîngele pierdut. Transfuzia se recomandă în hemoragii puternice, dacă eritrocitele scad sub 2 000 000. Transfuzia este cel mai bun hemostatic, înlocuiește sîngele pierdut și are acțiune stimulatoare asupra măduvei oaselor. Administrată cu prudență și de preferință cu sînge izogrup, ea nu produce tulburări. În absența plasmei, se injectează soluție clorurată izotonică pînă la 1 000 cm³, pentru a menține volumul circulant și a preveni insuficiența renală.

Vitaminoterapia cuprinde administrarea de vitamine C și B_1. Injecțiile de calciu intramuscular au acțiune bună.

Hemosistanul are o valoare dubioasă. În hemoragii cu alterări funcționale hepatice se indică vitamina K (2—4 fiole zilnic), colicitrin și metionină.

Examenul radioscopic se face la 2—3 săptămîni, după oprirea hemoragiei, iar tubajul gastric după 3 săptămîni.

Transformarea ulcerului în cancer. Degenerarea ulcerului în cancer este o problemă neprecizată. Statisticile sînt descurajante pentru că dau rezultate contradictorii. Graham evaluează malignizarea ulcerului la 54 %, Finsterer la 26%, Konjetzny la 3%, Schermann la 1%, iar Hinton, Flekel, Bockus și o serie de alți autori susțin că ulcerul și cancerul sînt două entități clinice, anatomopatologice și patogenice diferite și nu admit posibilitatea de malignizare a ulcerului.

O înclinare deosebită pentru malignizare ar avea-o ulcerele situate în vecinătatea pilorului, pe porțiunea orizontală a curburii mici, în canalul piloric și pe curbura mare. Semnele care trădează malignizarea sînt: schimbarea caracterului periodic și al orariului durerii (durere permanentă), schimbarea rapidă a secreției gastrice din hiperacidă în hipo- sau anacidă, inapetență, slăbire progresivă, micromelenă persistentă și sedimentarea accelerată a eritrocitelor.

Se cunosc cancere ulcerate care o perioadă de timp au avut simptome asemănătoare ulcerului. Istoricul lung al unei leziuni ulcerative maligne încă nu pledează în favoarea transformării canceroase a unui ulcer, deoarece simptomele din prima perioadă a bolii puteau fi datorite unei gastrite, unei colecistite sau altor suferințe cronice. Nu se cunoaște nici durata precisă de evoluție a cancerului. Se poate afirma numai că evoluția lui este scurtă, din faza cînd a fost diagnosticat. Nu se cunoaște însă etapa pînă la formarea leziunii, cu potențialitate malignă evolutivă.

Anaclorhidria refractară la histamină se găsește în 20 % în ulcerele cronice fără malignizare. Se cunosc cancere ulcerate cu aciditate prezentă fără micromelene persistente și cu contur neregulat la examenul radiologic din cauza prezenței de mucus și sînge pe suprafața ulcerului. Chirurgii nu pot să precizeze care a fost procesul inițial al unui cancer ulcerat. După Hansen, examenul histologic pledează în favoarea unei malignizări dacă un ulcer calos prezintă pe margini excrescențe limitate cu aspect histologic malign. Leziuni canceroase pe fundul unui ulcer sînt interpretate de Abrikosov drept cancere inițiale, care s-au ulcerat.

Problema malignizării ulcerului are o importanță mai mult teoretică; medicul practician trebuie să răspundă dacă ulcerul are caracter benign sau malign.

Scanned with OKEN Scanner

Perigastrita şi *periduodenita*. (Fig. 70, 71,72). Pătrunderea ulcerului în pereţii stomacului pînă la seroasă determină procese locale inflamatorii, cu producere de aderenţe, care fixează stomacul sau duodenul de organele vecine, în special de vezicula biliară, pancreas, colon. Procesul de perigastrită şi periduodenită modifică simptomatologia ulcerului. Durerea devine constantă şi exagerată la mişcări. Dacă procesul de periduodenită interesează vezicula biliară, se constată simptome asociate hepato-biliare.

Fig. 70.—Perigastrită. Stomac fixat. Curbura mică neregulată.

Diagnostic. Stabilirea diagnosticului de ulcer se face după caracterele durerii: localizarea, intensitatea, ritmicitatea în legătură cu alimentaţia, evoluţia periodică cu faze mai lungi de o săptămînă, alternate cu faze de linişte, precum şi după acţiunea favorabilă a alcalinelor în cazuri necomplicate şi după antecedentele lungi. Factorul familial poate fi de ajutor în cazuri dubioase.

O serie de suferinţe abdominale imită tabloul clinic al ulcerului:

1. *Gastrita cronică* evoluează cu fenomene dispeptice, ameţeli, greaţă, migrene, palpitaţii, dureri fără caracter de periodicitate, neinfluenţate de alcaline şi alimente. Numai gastrita antrală imită simptomatologia ulcerului.

2. *Colecistita* este mai frecventă la femei. Durerile sînt exagerate în timpul sarcinii (80%) sau în faza menstruală (40%); sînt localizate în epigastru şi în regiunea colecistică, iradiază în spate şi umăr, sînt influenţate de grăsimi, ouă şi mese abundente, nu au periodicitatea ulcerului şi nici faze dureroase lungi, nu răspund favorabil la tratament cu alcaline, vărsăturile nu liniştesc durerea iar recidivele apar la intervale neregulate.

3. *Cancerul gastric*. Apare la indivizi în vîrstă mai înaintată, cu antecedente scurte, cu inapetenţă electivă faţă de carne, slăbire progresivă, dureri continue, micromelenă, viteză de sedimentare a eritrocitelor accelerată. Radiografiile în serii, controlate în toate poziţiile şi repetate în cazuri neprecise, permit diagnosticul în faza precoce.

Bolnavii cu ulcer peptic slăbesc numai în faza activă a bolii; în perioada de linişte se refac.

Ulcere mari, cu simptome neprecise, survenite la persoane cu antecedente canceroase familiale, trebuie studiate cu atenţie. Mărimea leziunii nu este totdeauna concludentă pentru diagnostic. Se suspectează cancerul, dacă după 3 — 4 săptămîni de tratament craterul creşte. Nici vîrsta nu este un indiciu sigur, deoarece ulcere benigne se întîlnesc şi la bătrîni.

Ulcerul gastric benign penetrant în pancreas cu fenomene de perigastrită poate fi suspectat de malignizare.

Diagnosticul dificil se face cu cancerul ulcerat. Examenul radiologic este hotărîtor. Defectul de umplere a pereţilor, mucoasa ştearsă, lipsită de pliuri convergente în regiunea ulcerului, sau întreruptă brusc în apropiere, conturul anfractuos al nişei, persistenţa imaginii după tratament sînt un mănunchi de simptome care pledează în favoarea unei leziuni maligne. Diagnosticul precis se face prin înmănunchierea mai multor semne clinice şi radiologice; fiecare

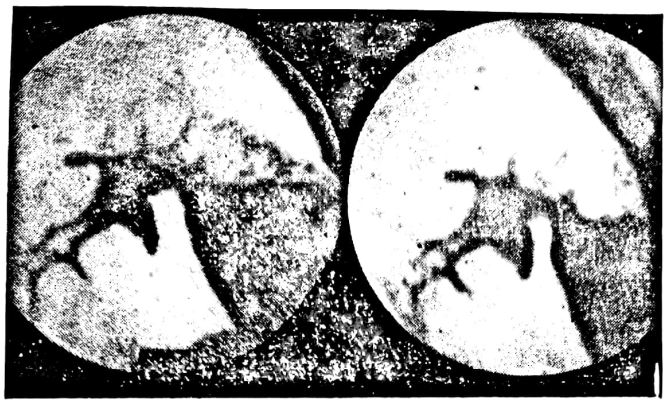

Fig. 71.—Periduodenită. Conturul bulbului neregulat, stelat.

Fig. 72. — Periduodenită. Incizuri multiple pe curburile bulbului duodenal.

semn în parte este nesignr, în grup însă au valoare deosebită.

Ulcerele mari la cardia sînt suspecte de malignizare.

4. *Litiaza renală* în perioada incipientă, înaintea crizelor clasice, poate fi confundată cu ulcerul. Fenomenele dispeptice dureroase sînt asociate cu ușoară jenă în loja renală, iar mai tîrziu cu dureri cu caracter iradiant în vezică, asociate cu simptome discrete de cistită.

5. *Hernia diafragmatică* imită semnele ulcerului. Durerile au localizare în epigastru și torace, sînt asociate cu dispnee, cardiospasm, uneori cu dureri anginoide; se calmează în mers sau în ortostatism.

6. *Diverticulul duodenal.* Procesul inflamator de diverticulită prezintă semne asemănătoare ulcerului duodenal. Se complică cu angiocolită, infecții.

7. *Dispepsiile parazitare.* Teniazele dau simptome asemănătoare fenomenelor dispeptice ulceroase. Examenul coprologic repetat și eozinofilia precizează diagnosticul.

Evoluție și prognostic. Ulcerul gastro-duodenal are un prognostic în general bun. Ulcerele rotunde acute se vindecă în 50%, o parte devin cronice și recidivează.

Ulcerul curburii mici este mai sensibil la tratament, are tendință mai mare la vindecare dar recidivează mai des. Ulcerul piloric se vindecă mai greu și poate produce stenoze într-o fază precoce.

Ulcerele penetrante, caloase, gigante, complicate cu perigastrită, asociate de suferințe hepato-biliare și pancreatite sînt mai refractare la tratament.

Ulcerele gastrice au mortalitate mai mare ca cele duodenale. Cu aproximație, 20% din ulceroși devin incapabili de muncă.

Asocierea ulcerului cu colecistopatii. Participarea suferinței căilor biliare în boala ulceroasă este studiată în ultimul timp cu mai mult interes. Radiomanometria căilor biliare, colecistografia seriată volumetrică și tubajul minutat au dezvăluit prezența frecventă a suferințelor căilor biliare în boala ulceroasă (80%).

Simptomatologie. În cursul evoluției ulcerului gastro-duodenal apar simptome discrete, care trădează tulburări în funcția căilor biliare, spasme sau relaxări musculare la nivelul sfincterelor. Pe fondul tabloului clinic de ulcer se suprapun simptome de suferință a căilor biliare, dureri în regiunea umărului și omoplatului drept, semnul Murphy pozitiv, gust amar în gură, intoleranță alimentară față de grăsimi, bilirubinemie crescută. Tubajul duodenal minutat și colecistografia descoperă dezordini funcționale și procese inflamatorii discrete ale căilor biliare. Ritmul de scurgere, cantitatea și calitatea bilei recoltate din 5

în 5 minute, precum şi analiza microscopică şi bacteriologică a sedimentului biliar sînt teste valoroase de diagnostic. Într-o fază înaintată apar dureri de intensitate mai mare, crize însoţite uneori de subicter, pigmenţi biliari în urină. Sindromul biliar organo-funcţional poate să mascheze tabloul clinic caracteristic al ulcerului. Terapia unilaterală pentru ulcer devine în aceste cazuri nesatisfăcătoare.

Patogenie. Tulburări hepato-biliare se produc printr-un mecanism reflex. Bîkov şi Kurţin au descris reflexele interodigestive. Stimuli patologici puternici de la nivelul ulcerului modifică funcţia hepato-biliară favorizînd apariţia diskineziilor. Într-o fază evoluată tulburările funcţionale reversibile capătă un caracter organo-funcţional, prin adăugarea proceselor inflamatorii locale.

Tratament. Terapia ulcerului este complexă; ea trebuie să cuprindă măsuri de prevenire şi de vindecare.

Tratamentul preventiv cuprinde crearea unor condiţii optime de viaţă, ritm de muncă ordonat, alimentaţie igienică, evitarea factorilor externi şi interni nocivi care favorizează dereglarea funcţională a scoarţei, a centrilor subcorticali şi a stomacului.

Terapia preventivă frînează cronicizarea bolii, apariţia recidivelor şi complicaţiile.

Tratamentul curativ este medical şi chirurgical.

Tratamentul medical trebuie individualizat; este necesar să se ţină seamă de faza evolutivă a bolii, de leziunea locală, de complicaţii, de afectarea altor organe, de reactivitatea individului, de starea sistemului nervos şi de condiţiile mediului extern.

Tratamentul trebuie să fie instituit cît mai precoce, să fie intens şi de durată. Ulcerul trebuie vindecat într-o formă cît mai incipientă.

În ulcerul acut repausul fizic şi intelectual reprezintă un factor terapeutic de prim ordin. Este preferabilă spitalizarea timp de 2—3 săptămîni, care asigură suprimarea reflexelor patologice cortico-viscerale. Urmează o fază de convalescenţă timp de 6 săptămîni, cu repaus la pat, zilnic timp de 16 ore. După 6 săptămîni, bolnavul îşi reia ocupaţia, respectînd restricţiile dietetice şi medicamentoase. Munca trebuie normată moderat timp de 3 luni. Pentru a preveni recidivele, bolnavii trebuie scoşi din mediul nociv, se suprimă oboseala, insomnia, factorii alergici, toxici (tutun, alcool) etc.

Ulcerele acute se vindecă în 40 de zile, în proporţie de 50%; la o parte din bolnavi vindecarea este numai aparentă. Vindecarea depinde într-o măsură oarecare de vîrsta bolnavului, de mărimea şi localizarea leziunii. Ulcerul duodenal şi piloric sînt mai refractare la tratament decît ulcerele curburii mici.

În ulcerele cronice se prescrie muncă ordonată şi respectarea celorlalte principii de tratament.

Regimul. Baza terapiei este regimul alimentar de cruţare, care trebuie să asigure menajarea mucoasei, a secreţiei şi a dinamicii gastrice. Regimul trebuie să fie caloric, să nu fie monoton pentru a nu indispune pe bolnavi, să cuprindă toţi factorii alimentari, în proporţie normală. Grăsimile nu vor fi administrate în cantităţi prea mari, întrucît ele stagnează timp mai îndelungat în stomac şi nu sînt bine tolerate. Se recomandă ca alimentaţia să fie fracţionată, 5—6 mese pe zi, pentru a evita supraîncărcarea stomacului. Alimentele nu trebuie să fie prea calde sau reci. Bolnavul trebuie să respecte următoarele recomandaţii: să păstreze disciplina şi ritmicitatea în alimentaţie, să mănînce încet, să mestece bine, să nu bea lichide în timpul mesei, să evite discuţii obositoare şi enervante în timpul meselor. După mesele principale, se indică repaus la pat 1—2 ore, comprese calde pe regiunea dureroasă iar noaptea bolnavul va dormi cel puţin 9 ore.

În terapia ulcerului au fost recomandate regimuri alimentare variate. Unii dieteticieni au fost extrem de severi, alţii prea largi, ceea ce a creat confuzii şi lipsă de încredere în me-

dici. În general nu se recomandă regimuri severe decît în cazurile dureroase și în complicațiile ulcerului. Dieta de foame este antifiziologică; viscerograma arată în perioada de foame o dinamică motorie exagerată a stomacului. Regimul de foame nu trebuie prelungit, el slăbește bolnavul, creează indispoziții și incapacitate de muncă.

În prescrierea regimului trebuie să se aibă în vedere cercetările școlii sovietice privind influența alimentelor asupra secreției și dinamicii gastrice.

În formele acute dureroase, se recomandă alimentație progresivă cu soluții zaharate izotonice, supe de făinoase, lapte dulce, smîntînă, frișcă, unt, ouă bătute în supă, ouă moi fierte, lapte de pasăre.

După 8—10 zile se adaugă: făinoase (griș, orez, macaroane, tăiței, fidea, fulgi de ovăz, arpacaș) pregătite cu lapte sau ca supe mucilaginoase, pireu de cartofi, supă-cremă de cartofi, brînză de vaci, biscuiți sau pesmeți, compot trecut prin sită, suc de fructe.

Dacă evoluția este favorabilă, după alte 8—10 zile se adaugă: carne de vacă, vițel, pasăre, cotlet de miel (fierte sau la grătar), chiftele fierte în aburi, pește slab (șalău, știucă, calcan, lin, păstrăv, guvizi, mreană); brînzeturi nefermentate (gervais, gruyére, brînză de Olanda, urdă); prăjituri de casă (budinci, sufleuri, creme, plăcintă cu mere, cu brînză, strudel, tarte); pîine albă uscată.

După alte 10 zile regimul se întregește prin adăugarea de supe de zarzavat, zarzavaturi verzi fierte, pregătite cu unt sau untdelemn (fasole, mazăre, morcovi, dovlecei, conopidă, capete de sparanghel, spanac, vinete fără ceapă, suc de roșii), fructe coapte la cuptor.

Regimul trebuie ținut cel puțin 3 luni. În ulcerele nevindecate, dureroase, cu prezența nișei, cu hemoragii oculte, regimul se prelungește timp mai îndelungat. Se vor face controluri radiologice repetate. Primăvara și toamna, regimul va fi mai sever, pentru a preveni recidivele.

La bolnavii cu faze de liniște prelungită și cu regim mai larg, la apariția primelor semne de recidivă se va reveni la regimul de ulcer.

Alimentele interzise sînt: lapte bătut, iaurt, smîntînă acră, brînzeturi fermentate, supe de carne, borș, ciorbe, ouă tari, maioneză, ochiuri prăjite, zarzavaturi crude (salată, andive, castraveți, ardei, gogoșari, varză), fasole, mazăre, linte uscată; ciuperci, măcriș, praz, țelină, ceapă, usturoi, carne la cuptor, papricaș, tocană, sosuri, carne și pește conservat, porc, slănină, afumături, mezeluri, pește gras (nisetru, crap, morun, cegă, somn), șuncă grasă, icre, pastete, raci, sardele, cherci, prăjituri cu nuci, alune, migdale, ciocolată, torturi, înghețate, condimente (piper, paprică, hrean, oțet, muștar, măsline, castraveți acri, sare în cantitate mare), fructe crude, băuturi alcoolice, cafea neagră. Se interzice tutunul.

S-au recomandat numeroase scheme dietetice. Regimul Leube este echilibrat, însă conține excitanți ai secreției gastrice. Lenhart recomandă un regim hipercaloric cu carne crudă. Conheim prescrie un regim la care adaugă 300 g untdelemn zilnic. Regimul recomandat de Sippy are ca principiu alimentație grasă și neutralizare continuă: de la 7 dimineața pînă la 7 seara, bolnavul ingerează la fiecare oră cîte 100 g lapte și 50 g smîntînă; în intervalele dintre mese se administrează alternativ medicația alcalină.

a) Magnezia usta
Bicarbonat de sodiu — aa 0,50 g

b) Bicarbonat de sodiu
Carbonat de calciu — aa 0,50 g

În faza de ameliorare se întregește regimul în mod progresiv.

Henning recomandă alimentația jejunală prin sondă duodenală, timp de 3 săptămîni, pentru a pune în repaus complet stomacul. Cantitatea zilnică: 1 litru lapte, 6 ouă, o lămîie, 50 g unt, 50 g zahăr, 50 g făină. Se injectează cîte 100 cm^3 la fiecare oră.

Scanned with OKEN Scanner

Şcoala sovietică prescrie schema alimentară elaborată de Pevzner.

Prînzul 1 *a:*

ora 8,30 1. unt 20 g;
2. omletă fiartă în aburi (un ou), 100 g lapte;
3. lapte 200 g;

ora 11: 1. lapte 200 g;
2. jeleu (30 g fructe uscate, gelatină 3 g, zahăr 15 g);

ora 14: 1. supă mucilaginoasă (orez 40 g, lapte 100 g unt, 10 g);
2. cremă de lapte (lapte 100 g, făină de cartofi 5 g, zahăr 15 g);

ora 17: 1. ou fiert moale;
2. unt 10 g;
3. lapte 200 g;

ora 20: 1. supă mucilaginoasă (orez 35 g, lapte 100 g, unt 5 g);
2. ou fiert moale;
3. unt 10 g;

ora 22: 1. lapte 200 g;
2. ou fiert moale;
3. unt 10 g.

După 10 — 14 zile se trece la prînzul 1 b

Prînzul 1 *b:*

ora 8,30 1. unt 20 g;
2. omletă în aburi [ou ($1^1/_2$), lapte 100 g, unt 5 g];
3. terci de orez (orez 50 g, lapte 100 g, zahăr 5 g, unt 5 g);
4. lapte 200 g;

ora 11: 1. unt 10 g;
2. lapte 200 g;

ora 14: 1. supă mucilaginoasă (tărîţe de grîu 200 g, lapte 100 g, apă 1 000 g, unt 10 g;
2. perişoare de carne (carne 100 g, făină 5 g, lapte 50 g, unt 5 g);
3. jeleu (zeamă de mandarine 50 g, apă 75 g, gelatină 3 g, zahăr 15 g);

ora 17: 1. ou fiert;
2. lapte 200 g;

ora 19: 1. griş cu lapte;
2. jeleu;
3. un pahar cu lapte.

Dacă evoluţia este favorabilă se trece la prînzul 1 c.

Prînzul 1 *c:*

ora 8,30: 1. unt;
2. omletă [ou ($1^1/_2$), lapte 100 g];
3. griş cu lapte;
4. un pahar cu lapte;

ora 11: 1. unt 10 g;
2. pireu de cartofi (cartofi 200 g, lapte 50 g, unt 5 g);
3. un pahar de lapte;

ora 14: 1. supă mucilaginoasă;
2. perişoare de carne;
3. jeleu;

ora 17: 1. un ou fiert;
2. un pahar cu lapte;

Scanned with OKEN Scanner

ora 21: 1. orez cu lapte;
2. jeleu;
ora 22: 1. un pahar cu lapte.
În cursul zilei va lua 100 g pîine, 100 g posmeți.
După 10 zile se trece la prînzul nr 1.
Prînzul nr. 1: regim mai lărgit, la care se adaugă și zarzavaturi fierte.

Tratamentul medicamentos. Nici un medicament nu vindecă boala ulceroasă și nu previne recidivele. Medicamentele au acțiune locală, iar boala ulceroasă este o suferință a întregului organism.

Tratamentul medicamentos este simptomatic, corectează unele tulburări funcționale, ameliorează criza și grăbește trecerea în faza de liniște, care nu este echivalentă cu vindecarea ulcerului.

Medicamentele de bază recomandate sînt: antispasticele, alcalinele, pansamentele și sedativele. Ele se pot prescrie separat sau asociate. Antispasticele, sedativele și pansamentele suprimă interorecepția gastrică patologică.

1. Antispasticele deprimă vagul, micșorează secreția, peristaltismul, spasmele și durerea. Se recomandă preparate de beladonă, hiosciam, barbiturice, papaverină; anticolinergice: bantină, probantină. Ele se administrează cu 20 de minute înainte de mesele principale.

Rp. Tinctură de beladonă
Tinctură de hiosciam aa
de 3 ori 10 picături

Rp. Extract de beladonă 0,02 g
Papaverină 0,05 g
Luminal 0,03 g
Lactoză 0,30 g
pentru un pachet, 3 pe zi.

Rp. Fosfat de codeină
Novocaină aa 0,10 g
Extract de beladonă 0,05 g
Antipirină 1 g
Apă de mentă
Apă distilată aa 75 g
6 linguriță pe zi.

În formă dureroasă se recomandă novocaină 1% intravenos. Se începe cu 3 cg și se merge progresiv pînă la 8—10 cg timp de 15 zile, după toleranță. Novocaina realizează o neurotomie chimică și are acțiune antihistaminică și antiacetilcolinică. Se mai recomandă sulfat de magneziu 25%, cîte 5—10 cm³ intravenos, timp de 10—15 zile.

2. Alcalinele și pansamentele neutralizează aciditatea gastrică și creează un mediu prielnic vindecării ulcerului, favorizează evacuarea gastrică și calmează durerile. Hiperaciditatea revine la 1—2 ore după administrarea alcalinelor. Ritmul de administrare se face în funcție de apariția durerilor; în ulcerul gastric la 1/2— 1 oră, în ulcerul duodenal la 2—3 ore, după mesele principale. Se pot face cele mai variate combinații. În ulcerul asociat cu constipație, creștem doza de magnezie, în diaree administrăm carbonat de calciu.

Rp. Bicarbonat de sodiu 60 g
Fosfat de sodiu 40 g
Sulfat de sodiu 20 g

Cîte o lingurită după mese, dizolvată în apă

Rp. Extract de beladonă 0,50 g
Magnezia usta 15 g
Carbonat de calciu 15 g
Hidroxid de aluminiu 40 g
Ulei de mentă III picături

Rp. Bismut subnitric
Magnezie calcinată
Calciu carbonic aa 15 g
Caolin 40 g
Ulei de mentă III picături
Fenobarbital 0,5 g

Alcalinele sînt contraindicate la renali şi hipertensivi, neutralizarea acidităţii se face, în aceste cazuri, cu hidroxid de aluminiu şi magnezie usta.

Tratamentul cu alcaline se recomandă timp de 2—3 luni. În formele cronice, pentru prevenirea recidivelor, se prescrie toamna şi primăvara cîte 1—3 luni. Astfel bolnavii au posibilitatea să menţină regim mai larg.

Tratamenul simptomatic a fost asociat cu o serie de metode terapeutice legate de diferitele ipoteze patogenice.

Il i s t i d i n a . Preparatele de histidină sau claciu-histidină se recomandă pentru corectarea carenţei de aminoacizi, în special de histidină. Rezultatele terapeutice sînt inconstante. Dacă după 5 injecţii nu se observă ameliorări, continuarea tratamentului este inutilă. Se pare că tratamentul cu histidină în ulcer nu are o bază ştiinţifică.

Injecţiile de pepsină ar stimula formarea de antipepsină, dar aceasta nu a putut fi niciodată pusă în evidenţă. Preparatele de paratiroidă, hipofiză, foliculină sînt discreditate.

Proteinoterapia nespecifică ameliorează semnele acute, activează funcţia celulară. Proteinoterapia (actoprotină 5 cm^3 asociată cu atropină 1 mg) dă rezultate mai bune (intramuscular, serie de 10 injecţii). Este contraindicată în hemoragii şi tuberculoza pulmonară asociată.

Vaccinoterapia cu microbi atenuaţi este indicată în ulcerele infectate, febrile.

Insulina se prescrie în stări de debilitate.

Extractele de mucoasă gastrică şi duodenală se prescrie cu scopul de a creşte rezistenţa mucoasei gastrice. Preparatele robuden, enterogastron, ar conţine factorul activ protector al mucoasei. Se prescriu în tablete şi injecţii. Teoria cu privire la mecanismul acţiunii acestor preparate este atrăgătoare, însă lipsită de un test biologic.

Terapia tisulară se bazează pe acţiunea elementelor active, a stimulatorilor biogeni, care exercită o putere de regenerare şi de stimulare a proceselor vitale, măresc metabolismul celular şi rezistenţa faţă de factorii patogeni.

Încercările terapeutice nu se rezumă numai la metodele citate. Continuu apar metode noi. Fiecare din ele marchează succese şi insuccese. Nici una însă nu este specifică, pentru că nu se adresează factorului patogenic. Ele pot corecta unele tulburări funcţionale şi pot opri procesul evolutiv, distanţînd perioadele dureroase şi realizînd o vindecare aparentă.

S o m n o t e r a p i a . Concepţia cortico-viscerală în patogenia bolii ulceroase impune o terapie care se adresează sistemului nervos. În tratamentul ulcerului trebuie să se urmărească crearea unor condiţii care să stimuleze mecanismele de apărare a organismului. Inhibiţia de protecţie, provocată de somnul artificial, permite restabilirea unei activităţi corticale normale a scoarţei şi restabilirea unor raporturi normale între centrii superiori şi organele interne. Sedativele cresc pragul de excitabilitate a sistemului nervos şi îndepărtează focarele de excitaţie patologică. Andreev, iniţiatorul somnoterapiei, obţine vindecări în 80% din cazuri, menţinute 6 ani. La noi, somnoterapia a fost experimentată, cu rezultate bune, de C. C. Dimitriu. Somnoterapia se face prin administrarea zilnică de luminal 0,2×3. Bolnavii dorm 17—20 de ore. Durata tratamentului este de 26 de zile.

Somnoterapia trebuie instituită numai în procesele ulceroase incipiente.

Se va ţine seama de toleranţa individului faţă de luminal, amital-sodiu sau cloralhidrat. Bolnavul trebuie plasat într-o cameră liniştită şi supravegheat continuu. Somnoterapia este contraindicată în ulcerele cronice, în suferinţele asociate cu afecţiuni hepato-pancreatico-biliare. Acţiune inhibitoare asupra scoarţei au preparatele de brom şi valeriană.

T r a t a m e n t u l c h i r u r g i c a l . Indicaţiile operatorii pot fi absolute, limitate şi relative.

Indicaţii absolute: 1. Perforaţia. Prognosticul operaţiei este în funcţie de precocitatea intervenţiei. Operaţia trebuie făcută sub protecţia antibioticelor. Tratamentul conservativ, prin aspiraţie, va fi rezervat pentru cazurile grave, care nu rezistă la intervenţia operatorie.

2. Stenoza pilorică și stenoza medio-gastrică. Tratamentul conservativ cu spălături gastrice și roborante nu are nici o justificare. Restabilirea pasajului normal alimentar remontează bolnavul mai bine decît orice tratament tonic.

3. Ulcerele crateriforme suspecte de malignizare, situate pe porțiunea orizontală a curburii mici, pe fața posterioară a stomacului și pe curbura mare trebuie operate fără a supune bolnavul la tratament medical.

4. Ulcerele caloase sau asociate cu polipi gastrici, la bolnavi cu antecedente familiale canceroase, trebuie operate fără nici o rezervă.

Indicații absolute limitate. Se indică intervenție urgentă în următoarele forme:

1. Hemoragie mare profundă, cu scăderea hemoglobinei pînă la 20—30%, survenită la indivizi în vîrstă, la arterioscleroticii cu hipertensiune, la indivizi cu hemoragii repetate, unele dintre ele fiind grave. Intervenția trebuie făcută în primele 48 de ore ale hemoragiei; după 48 de ore, mortalitatea crește. Nu trebuie rezecate toate ulcerele hemoragice. Este preferabil ca intervenția să se facă după oprirea hemoragiei, la 6—8 săptămîni, cînd bolnavii vor avea de suportat numai șocul operator și nu cel hemoragic, care este serios.

2. Ulcerele penetrante cu nișă mare și dureri pronunțate, care duc la incapacitate de muncă.

3. Ulcere mari de pe fața posterioară.

Indicații relative: 1. Ulcere gastrice și duodenale perforate anterior, care nu au răspuns la tratament din cauza proceselor aderențiale persistente.

2. Ulcere cronice refractare la tratament medical rațional, mai ales dacă tratamentul a fost făcut într-un serviciu spitalicesc.

3. Se operează bolnavii ulceroși cronici care sînt diabetici și la care tratamentul medical nu a dat rezultate. Intervenția se va face sub protecția insulinei.

4. Ulcere complicate cu perigastrită, rezistentă la tratament.

5. Se operează bolnavi care din cauza durerii au devenit morfinomani.

6. Ulcere febrile infectate, care nu cedează la antibiotice.

Este contraindicată intervenția în ulcerele necomplicate, în ulcerele survenite la indivizi tineri, la hipertiroidieni cu tulburări nervoase și cu stare de slăbire.

Tratamentul hidro-mineral este indicat în formele cronice ale bolii ulceroase, în faza de liniște. Este contraindicat în faza activă, în hemoragii sau la bolnavii care fac sîngerări repetate, în stenoze pilorice. Rezultatele cele mai bune se obțin cu ape minerale bicarbonatate-clorurate-sodice, sau clorurate-bicarbonatate-sodice: Hebe (Sîngeorz). Terapia hidro-minerală cu izovoarele Slănic 1 bis și 3 dă rezultate inconstante. Acțiunea apelor este complexă: diminuează secreția, mucusul gastric, ameliorează funcția hepatică, pancreatică, intestinală și metabolismul general al organismului. Rezultatele bune sînt determinate nu numai de acțiunea specifică a compoziției chimice a apelor, ci și de o serie de factori cu o importanță deosebită: repausul, clima, regimul alimentar, scoaterea bolnavului din mediul extern nociv. Acești factori restabilesc capacitatea de lucru a sistemului nervos central.

Fizioterapia. Împachetări calde, raze ultrascurte, radioterapia, se indică în forme dureroase, în perigastrite. Fizioterapia este contraindicată în ulcerele care sîngerează.

Boala ulceroasă, prin frecvența, evoluția cronică și prin rolul etiologic al factorilor nocivi din mediul extern, dă un procent însemnat de incapacitate de muncă. Aproape fiecare ulceros cronic este incapabil de muncă în medie 4—6 săptămîni anual; în cazuri complicate, această incompatibilitate se prelungește.

Supravegherea bolnavilor cu boală ulceroasă cade în sarcina spitalelor, a policlinicilor, care trebuie să dispensarizeze pe toți bolnavii ulceroși, să studieze condițiile lor de muncă, de trai, să studieze evoluția bolii și să ia toate măsurile curativo-profilactice necesare vindecării.

Scanned with OKEN Scanner

TUMORILE BENIGNE ALE STOMACULUI

Tumorile benigne ale stomacului sînt boli rare: ele reprezintă 1,3% din totalitatea tumorilor stomacului.

Simptomatologia depinde de mărimea, localizarea intra- sau extragastrică și de modificările anatomopatologice. Tumorile mici evoluează latent și se descoperă accidental la examinările radiologice sau autopsie. Semnele clinice apar dacă tumorile cresc de volum sau se complică. Formele polipoase situate în regiunea antrală au tendință de a prolaba în pilor, dînd stenoze pilorice intermitente. Polipii gastrici evoluează latent, cu fenomene dispeptice de lungă durată: inapetență, arsuri, uneori dureri necaracteristice, ca și în gastrită. Durerile pot avea o durată de cîteva săptămîni, urmată de o fază lungă de acalmie. Starea generală este bună.

Fig. 73. — Polip gastric solitar. Imagine lacunară, rotundă, cu conturul perfect regulat.

Uneori bolnavii prezintă grețuri, inapetență față de carne, sîngerări oculte sau abundente, anemie cu caracter hipocrom, achilie histaminorefractară și acid lactic în sucul gastric, simptome asemănătoare cancerului stomacal. Evoluția lungă, de cîțiva ani, precizează clinic diagnosticul diferențial. La o serie de bolnavi se constată coexistența polipozei gastrice cu anemia megaloblastică.

Hemoragiile sînt frecvente în angioame și lipoame.

Polipii pot să fie asociați cu ulcere sau cancere gastrice. În aceste cazuri, simptomele sînt dominate de aceste boli.

Tumorile mari pot fi descoperite la palpare; ele nu ajung la dimensiunea cancerelor.

Examenul radiologic arată existența unui defect de umbră, ovalar sau cilindric, bine conturat; în jurul imaginii, mucoasa este normală. În formele pediculate, defectul de umbră este deplasabil la presiune. Tumoarea gastrică benignă poate fi solitară sau multiplă. Polipul solitar mare (fig. 73) se confundă cu cancerul gastric sau sarcomul, are contur regulat, fără pereți rigizi. În polipozele multiple se remarcă umbre circulare regulate multiple.

Fig. 74. — Tumoare benignă a stomacului (Schwannom).

Tumorile prolabate în duoden dau un defect de umbră în bulb, cu contur regulat, care este bine vizibil în poziție orizontală și dispare în poziția verticală.

Schwannomul (fig. 74) și lipomul se localizează cu predilecție la nivelul corpului sau tuberozității gastrice.

Gastroscopia. Imaginea endoscopică arată un contur regulat, neted, rotund al tumorilor, cu bază

îngustă, şi cu mucoasa din jur de aspect normal. În tumori asociate cu gastrită atrofică se remarcă aspectul caracteristic al gastritei, peste care se suprapun imaginile de polipi.

Anatomie patologică. Tumorile benigne sînt foarte variate din punct de vedere anatomohistologic.

Adenomul, sau polipul gastric poate fi solitar sau multiplu. Este o tumoare epitelială şi constă dintr-o proliferare de celule glandulare ale mucoasei. Localizarea sa de predilecţie este regiunea pilorică. Are tendinţă la malignizare.

Tumori musculare. În acest grup se cuprind: leiomioame, fibromioame, adenomioame, cu punct de plecare de la stratul muscular al stomacului. Ele se localizează în apropierea pilorului. Se disting fibroame endogastrice, intramurale şi exogastrice.

Tumorile nervoase sau neurinoame se dezvoltă din teaca nervilor. Localizarea predominantă este la nivelul pilorului, pe curbura mică. Ele au o evoluţie înceată. Dimensiunea lor poate să ajungă pînă la mărimea unei portocale implantată, pe mucoasa normală. Uneori suprafaţa tumorii se exulcerează.

Lipomul se dezvoltă în submucoasă avînd forma intra- sau extra gastrică.

Angiomul este o tumoare vasculară. El poate fi izolat sau asociat cu angioame localizate în alte regiuni ale tubului digestiv.

Chistul dermoid gastric este excepţional.

Complicaţii. Cea mai frecventă complicaţie este hemoragia şi invaginaţia în duoden. Transformarea malignă a tumorilor este frecventă în cazurile de adenoame.

Diagnosticul se stabileşte prin examen radioscopic şi gastroscopic. Diagnosticul clinic este dificil. Existenţa unei tumori benigne va fi luată în considerare în cazurile de hemoragii repetate, fără semne caracteristice de suferinţă gastrică.

Tratament. Tumorile benigne trebuie operate, mai ales la indivizii în vîrstă, din cauza tendinţei lor la malignizare. Excizia simplă a tumorii, fără rezecţie gastrică, nu exclude malignizarea. Rezecţia gastrică este indicată şi în cazul tumorilor benigne cu hemoragii.

CANCERUL STOMACULUI

Cancerul stomacului se întîlneşte frecvent. Din totalitatea cancerelor, 40—50% se localizează la stomac.

Cancerul se observă rar sub vîrsta de 30 de ani. Curba morbidităţii creşte între 50 şi 70 de ani. Sînt citate cazuri rare la tineri sub 20 de ani. În general, cancerul stomacului este mai frecvent la bărbaţi.

În evoluţia cancerului se deosebesc două perioade: perioada iniţială şi perioada de stare.

Simptomatologie. *Perioada iniţială*. Cancerul gastric debutează insidios, cu semne clinice neprecise. Nici un simptom nu este specific pentru cancer.

În această perioadă se disting două forme clinice: forma dispeptică şi forma dureroasă.

Forma dispeptică. Bolnavii care se prezintă la consultaţie au anamneza lungă de cîteva luni. Ei se plîng de inapetenţă, mai ales faţă de carne sau pîine, după care au greaţă, şi refuză mîncărurile preferate anterior. Cauza inapetenţei elective nu se cunoaşte. Prezenţa acestui simptom şi la bolnavii cu aciditate mărită dovedeşte că el nu se datoreşte anaclorhidriei.

În general bolnavii sînt indispuşi, au balonări postprandiale, greţuri, se plîng de astenie, oboseală progresivă, apatie, depresiune, tendinţă de izolare, lipsă de energie, scăderea capacităţii de muncă aparent nemotivată.

Dacă inapetenţa se accentuează ei pierd în greutate şi capătă o înfăţişare bolnăvicioasă. Tabloul clinic poate fi uneori monoton, cu simptome reduse.

Scanned with OKEN Scanner

Anorexia nu este obligatorie, pofta de mîncare este păstrată în 40%. Formele cu poftă exagerată sînt excepţionale. Anemia este un simptom mai tardiv, deşi poate apărea uneori şi în stadiul iniţial. Anemia asociată cu o slăbire progresivă sugerează un proces malign.

Uneori primul simptom al cancerului gastric este melena sau hematemeza, cu toate că leziunea tumorală este mică. Sîngele care curge în stomac se digeră, vărsăturile capătă un spect caracteristic de drojdie de cafea. Tulburările intestinale în această fază sînt fără importanţă. Constipaţia spastică este de origine reflexă sau nu are legătură cu tumoarea. Diareele sînt banale, necaracteristice.

Cancerul incipient se recunoaşte mai greu dacă semnele subiective apar la bolnavi cu un trecut de gastrită, de litiază biliară sau la bolnavi în vîrstă, cu insuficienţă cardiacă incipientă. Există cancere latente care capătă un potenţial evolutiv în urma eforturilor mari sau a infecţiilor intercurente. În aceste cazuri, convalescenţa după pneumonii sau alte boli infecţioase se prelungeşte, bolnavii rămînînd cu astenie şi slăbire progresivă neexplicabilă. O anamneză corectă scoate în evidenţă semnele legate de cancerul care se formează.

Un simptom important este rezistenţa la tratament. Starea generală se alterează şi pierderea în greutate este progresivă, chiar dacă bolnavii se alimentează normal. Ameliorările obţinute în spital prin repaus şi terapie activă sînt trecătoare.

Simptomele subiective au în 50% din cazuri o durată de cîteva luni. La unii bolnavi se prelungeşte pînă la 1—2 ani, în funcţie de potenţialitatea evolutivă.

Forma dureroasă. Apare în leziuni ulcerative: ulcer canceros, cancer ulcerat şi ulcer malignizat, contestat de foarte mulţi autori.

Ulcerul canceros malign se localizează cu predilecţie în ordine descrescîndă pe: porţiunea orizontală a curburii mici (60%), cardia, tuberozitatea mare, peretele posterior şi curbura mare.

Tabloul clinic al ulcerului canceros este asemănător ulcerului peptic gastro-duodenal.

Evoluţia este lungă, de 1—2 ani. Durerile au intensitate variată. Perioadele dureroase sînt mai lungi, fazele de acalmie foarte scurte. Hemoragiile oculte sînt persistente la majoritatea bolnavilor . Arsurile sînt secundare proceselor de esofagită prin disfuncţia cardiei. Ca şi în boala ulceroasă, durerile sînt uşurate uneori de alcaline şi regimul de cruţare. Ameliorarea este însă numai clinică; radiologic, imaginea ulcerativă rămîne neschimbată sau se măreşte.

Cancerele exulcerative prezintă dureri persistente, neinfluenţate de alcaline. Evoluţia este rapidă. Simptomele dispeptice preced faza dureroasă. În ulcerele juxtacardiale simptomul caracteristic este disfagia. Ea devine cu timpul dureroasă. Într-o fază mai evoluată apare cardiospsamul de origine reflexă. Stenozarea inflamatorie a cardiei determină regurgitări, greţuri, dureri retrosternale, senzaţie de oprire a alimentelor şi pierderea rapidă în greutate.

Cancerul pilorului stenozează în scurt timp orificiul. Apar regurgitări greu mirositoare, senzaţie de presiune după mese, gură uscată, limbă saburală. Durerile au intensitate redusă, musculatura infiltrată a peretelui determină contracţii atenuate. Vărsăturile sînt zilnice, apar după mesele abundente şi au miros de putrefacţie din cauza proceselor distructive canceroase. Hemoragiile sînt frecvente.

În ulcerul malignizat, semnele clinice sînt caracteristice prin schimbarea ritmului evolutiv al durerilor, care devin permanente, intense, nu mai sînt influenţate de alcaline şi regim alimentar. Pofta de mîncare scade, anemia şi slăbirea progresează, sîngerările oculte se menţin pozitive, viteza de sedimentare creşte şi imaginea radiologică se modifică.

Perioada de stare. În această fază toate fenomenele din perioada întîi se accentuează. Durerile devin mari, permanente. Dacă s-au produs metastaze durerile se extind

pe suprafață mai mare, iradiază în dreapta sau stînga, în raport cu invadarea tumorii în organele vecine. Pofta de mîncare dispare complet. Hematemeza, melena se repetă des, mai ales în cancerele corpului. În cancerul pilorului, vărsăturile devin abundente din cauza insuficienței motorii, cu dilatarea stomacului secundară stazei. Vărsăturile dureroase indică o tulburare mecanică la nivelul orificiilor.

Un simptom caracteristic este prezența tumorii și a metastazelor în regiunea epigastrică. Nu sînt accesibile palpării decît tumorile din treimea inferioară a stomacului. Suprafața lor este neregulată, consistența dură, sensibilitatea redusă. Se pot fixa în inspirație profundă. Tumorile localizate pe curbura mică se pierd sub falsele coaste, în stînga, cele pilorice se simt în dreapta liniei mediane. În caz de infiltrație a ligamentelor hepato-duodenale, rezistența se extinde spre lobul ficatului.

În faza evolutivă bolnavii sînt denutriți, starea fizică și psihică este profund alterată, pielea și părul uscate, tegumentele de culoare galbenă, murdară, fără bilirubină crescută în sînge. Uneori apare pigmentație pe piele din cauza insuficienței suprarenalei. Bolnavii devin distrofici, cu edeme caşectice, din cauza denutriției profunde, cu hipoproteinemie și tensiune osmotică crescută.

În stenoza pilorică, regiunea supraombilicală este proeminentă, cu mișcări peristaltice, vizibile, iar regiunea subombilicală este excavată.

O serie de metode de laborator au fost introduse cu scopul de a stabili diagnosticul precoce al cancerului.

Examenul sucului gastric. Secreția gastrică recoltată dimineața pe nemîncate este normală. Slăbirea musculaturii pereților gastrici favorizează uneori microretenții, mai ales în leziunile antro-pilorice. În stenozele pilorice se constată hipersecreție cu resturi alimentare; lichidul are o culoare închisă din cauza alimentelor vechi. Anaclorhidria histaminorefractară este prezentă în 78%. Funcția secretorie acidă este compromisă, mai ales în leziunile corpului. În cancerele pilorului, secreția acidă persistă timp mai îndelungat. Produsele de dezintegrare a masei canceroase cu conținut albuminos, pot neutraliza aciditatea, în cancerele situate în jumătatea superioară a stomacului. În ulcerele canceroase, aciditatea este normală sau crescută. În aceste cazuri, examinările trebuie repetate. Acidul lactic și bacilii Boas-Oppler sînt prezenți. Prezența lor are semnificație diagnostică numai dacă examinarea se execută dimineața pe nemîncate și funcția de evacuare a stomacului este normală. Lipsa acizilor de fermentație nu exlude diagnosticul de cancer.

În formele ulceroase, hemoragiile oculte sînt persistent pozitive, în sucul gastric și în materiile fecale.

Examenul citologic al sedimentului gastric, după iritația mecanică cu balon sau după aspirație, indică rar prezența celulelor maligne. S-a propus căutarea celulelor canceroase în sucul gastric recoltat și fixat imediat.

Funcția motorie a stomacului este redusă. Tonusul și amplitudinea scăzută a undelor peristaltice se constată în formele infiltrative.

Viteza de sedimentare este accelerată în 30%; în cancerele ulceroase mici ea este normală.

Examenul sanguin. Anemia canceroasă este de tip hipocrom microcitar, sau normocrom. În geneza ei, intervin factori multipli: tulburări de resorbție a fierului în urma aclorhidriei, pierderi de sînge, leziuni toxice de natură canceroasă ale măduvei oaselor și fixarea fierului în sistemul reticulo-histiocitar.

Hemoglobina coboară în medie la 50%, în cazuri evoluate la 20%.

Uneori în cancerul stomacului survin anemii de tip hipercrom.

Leucocitoza sau reacțiile leucemice sînt secundare tumorilor infectate și măduvei iritate prin substanțe toxice canceroase sau prin metastaze. Pe frotiurile din măduva hematopoetică s-a constatat uneori prezența unor celule cu caracter neoplazic.

Scanned with OKEN Scanner

Modificări ale sistemului trombocitar cu trombopenie și diateză hemoragică sînt rare.

Examenul gastroscopic completează examenul radiologic și este indicat în diagnosticul cancerului incipient și în aprecierea extinderii procesului malign. (Planșa III, fig. 3 și 4).

Tumorile polipoase apar izolate în cîmpul endoscopic, sînt neregulate, de culoare cenușie-murdar cu suprafața acoperită de sînge.

Cancerul crateriform este profund, are margini neregulate, rigide, la suprafață țesut necrotic. Peretele din apropiere este infiltrat; uneori în jurul craterului se văd mici formații tumorale. Lacul mucos este sanguinolent.

Cancerul schiros este dificil de explorat, din cauza pereților rigizi care nu se lasă destinși de aerul insuflat. Desenul pliurilor este dispărut și înlocuit cu o suprafață rîpoasă, neregulată, de culoare cenușie-albicioasă.

Tumorile din regiunea antro-pilorică sînt bine vizibile. Excrescențele mucoasei sînt neregulate, leziunile nodulare formează polipi. Mucoasa are culoare albicioasă. Infiltrațiile canceroase sînt vizibile în timpul închiderii și deschiderii pilorului.

Examenul radiologic. Din punct de vedere anatomo-radiologic se disting trei etape în dezvoltarea cancerului: etapa cancerului mucos (stadiul 1); etapa stadiului submucos (stadiul 2); etapa cancerului parietal (stadiul 3).

Etapa cancerului mucos. Se traduce radiologic prin următoarele caractere:

Zonă mică rigidă, liniară sau ondulatorie mai ales pe curbura mică, mai mult sau mai puțin retrasă în opacitatea gastrică. Mișcările peristaltice o pot lăsa imobilă, o pot incurba și pot să-i imprime mișcări pendulare sau ondulatorii. Histologic, leziunea este limitată la mucoasă. Scleroze retractile și reacții conjunctivale puternice, care o îngroașă, explică rigiditatea sau strîmtoarea canalului.

Un plus de umbră în conturul gastric poate da imaginea de nișă banală, nișă încastrată, nișă în platou sau în arc, într-o lacună situată într-o mică depresiune. Imaginea este o falsă nișă, dată de îngustarea mucoasei și de sclerozarea submucoasei, la care se adaugă contractura muscularei mucoasei. Aceste modificări sînt după proba radio-farmacodinamică mai evidente sau apar numai după această probă, ca o dovadă a participării muscularei mucoasei în producerea acestei imagini.

Masa neoplazică se poate exulcera prin digestia peptică și astfel apare nișa. Caracterul suspect de malignitate este dat de permanența nișei, aspectul în platou sau încastrat, rigiditatea încastrată în jurul nișei, nișa în lacună în arc etc. Uneori singurul simptom îl constituie caracterul permanent al nișei, neinfluențat de tratament. Submucoasa este sediul unor leziuni de reacție cu scleroză, congestii, infiltrații leucocitare răspunzătoare de modificările radiologice din jurul nișei. Leziunile de scleroză modifică relieful pliurilor în jurul leziunii. Ele se întrerup brusc și sînt fixate de ulcerații; sînt rigide, deformate și cu aspect monstruos. Se pun în evidență prin compresiune dozată și prin proba farmaco-radiologică cu morfină sau insulină.

Cancerul submucos și parietal determină imagini radiologice și în raport direct cu leziunea canceroasă. Cancerul gastric are 3 forme anatomo-radiologice.

1. Forma infiltrativă caracterizată radiologic prin rigiditate.
2. Forma ulcerată caracterizată prin nișă.
3. Forma vegetantă caracterizată prin lacună.

Deosebirea între cancerul submucos și parietal o face gradul de extindere a leziunii. Modificările reacționale joacă și în aceste cazuri un rol important. Aceste două etape sînt cuprinse în denumirea de cancer în perioada de stare. Cancerul poate determina modificări în modul de umplere a stomacului, în forma, kinetica, volumul, evacuarea, aspectul curburilor, supleţea pliurilor, aspectul reliefului etc. O tumoare localizată în vecinătatea cardiei

Fig. 75. — Cancer gastric infiltrativ al regiunii antrale, interesînd curbura mare.

poate devia scurgerea opacă și chiar cardia; camera de aer se reduce de volum. Spasmul cardiei este deseori primul simptom suspect. Umplerea celor două pungi ale unui stomac în formă de „ceas de nisip" prin cancer se face concomitent și nu succesiv, ca în cazul determinat de o leziune benignă. Forma stomacului poate lua aspectele cele mai bizare în formele vegetante sau infiltrative (stomac bilocular, în formă de ceas de nisip în localizări pe corp; formă de ceainic sau căpățînă de zahăr în localizări pe antru). Formațiunile vegetante deformează silueta gastrică, în raport cu întinderea și localizarea lor. Cancerul infiltrativ schiros reduce volumul stomacului; curburile organului devin liniare și iau formă de corn; poziția devine aproape transversală. Forma vegetantă reduce de asemenea volumul stomacului dacă dimensiunile tumorii sînt mari. Dilatația gastrică este rară și apare numai în localizările pilorice. Evacuarea stomacului este în general mai accelerată. În formele infiltrative ale canalului, evacuarea se face continuu.

Undele peristaltice lipsesc la nivelul leziunii, iar pereții sînt rigizi. Relieful gastric se modifică, pliurile pot apărea îngroșate, neregulate, rigide, lacunare și întrerupte la nivelul leziunii.

Forma infiltrativă, apare radiologic ca o rigiditate rectilinie pe una din curburi (fig. 75). Trecerea la partea sănătoasă se poate face discret sau brusc, prin înfundare în formă de treaptă. Porțiunea infiltrată este adeseori retrasă în silueta gastrică. Localizarea la nivelul antrului produce imaginea de con de zahăr sau de ceainic. La acest nivel relieful poate fi normal, neted și șters, iar în unele cazuri ia aspect granulos. Localizarea la nivelul corpului determină stomacul bilocular în formă de „ceas de nisip" prin apropierea axială, concentrică a curburilor, și nu ca în ulcerul benign, unde canalul este excentric prin apropierea curburii mari. Cînd procesul infiltrativ malign cuprinde întreg stomacul, acesta se micșorează pînă la 75% din volumul normal, dînd un aspect rigid (fig. 76) în formă de corn, cu evacuare continuă, ca în linita plastică.

Forma ulcerată, (cancerul ulceriform) se traduce radiologic prin nișă. De cele mai multe ori aspectul deosebit al nișei o diferențiază de nișa benignă. Uneori deosebirea este greu de făcut; în acest caz numai evoluția radiologică va preciza natura. Aspectul nișei în cancerul ulceriform poate fi diferit.

a) Nișa în platou apare ca o proeminență mică (fig. 77), larg implantată pe mica curbură; fondul este plat, neregulat, ondulat, uneori ușor convex. Ulcerația se întinde mai mult în suprafață decît în profunzime și are marginile marcate printr-o mică depresiune. Undele peristaltice o sar sau îi imprimă mișcări pendulare.

b) Nișa încastrată apare ca o proeminență retrasă în silueta gastrică (fig. 78). Conturul este în general neregulat dar poate fi și în platou. Modificările reliefului descrise la cancerul incipient sînt prezente adeseori.

c) Nișa triunghiulară are o bază largă de implantare (fig. 79), este profundă, cu contur și forme neregulate.

d) Nișa în lacună *(nișă în farfurie, nișă în menisc)* (fig. 80). Apare ca un plus de umbră înconjurată cu o zonă transparentă cînd e văzută de față; cînd este marginală, baza nișei

Fig. 76. — Schir gastric. Se remarcă reducerea considerabilă a cavității gastrice.



Fig. 77. — Nișă în platou la nivelul unghiului.

se separă de opacitatea gastrică printr-o zonă mai transparentă, liniară sau semicirculară. Uneori imaginea este mai bine vizibilă prin compresiune dozată. Aceste forme de nișe, deși au caracter aparent specific, totuși nu sînt patognomonice pentru cancer; numai proba clinică și mai ales cea terapeutică vor lămuri problema, de la caz la caz.

Ulcerul cancerizat. Caracterele radiologice de bănuială a unui ulcer malignizat sînt următoarele:

a) localizarea mai frecventă pe mica curbură a antrului piloric;

b) conturul și suprafața neregulată;

c) creșterea neregularității în decursul examenelor repetate;

d) rigiditatea, încastrarea vecinătății nișei și retracția plată în jurul nișei;

e) prelungirea bazei nișei în umbra gastrică;

f) modificarea reliefului pliurilor cu întrerupere bruscă, aspectul polipoid și noduros, aspectul anfractuos etc;

g) retracția permanentă pe curbura mare în dreptul nișei.

Totuși aceste modificări nu au caracter specific malign. Numai controlul radioclinic și testul terapeutic, prin controlul evoluției nișei, vor putea lămuri problema.

Forma vegetantă. Apare radiologic ca o imagine lacunară, prin lipsa de umplere a suprafeței ocupate de proliferarea tumorală. Pe curbură ea apare ca un defect de umplere, cu contur net sau zdrențuit (fig. 81). Pe fețe se observă, sub compresiune, o imagine lacunară policiclică, cu suprafața mai mult sau mai puțin anfractuoasă sau polilobată (fig. 82, 83, 84). În leziuni extinse, volumul stomacului apare micșorat, iar forma este modificată, luînd uneori aspectul cancerului infiltrativ. Relieful pliurilor gastrice apare schimbat: pliuri neregulate, îngroșate, rigide, anfractuoase și întrerupte brusc. La nivelul leziunii, contracțiile peristaltice lipsesc. Este greu să se pună în evidență o tumoare la nivelul fornixului; ea se poate observa prin transparența aerului. Examenul în poziția Trendelenburg și insuflația cu aer sînt necesare.

Scanned with OKEN Scanner

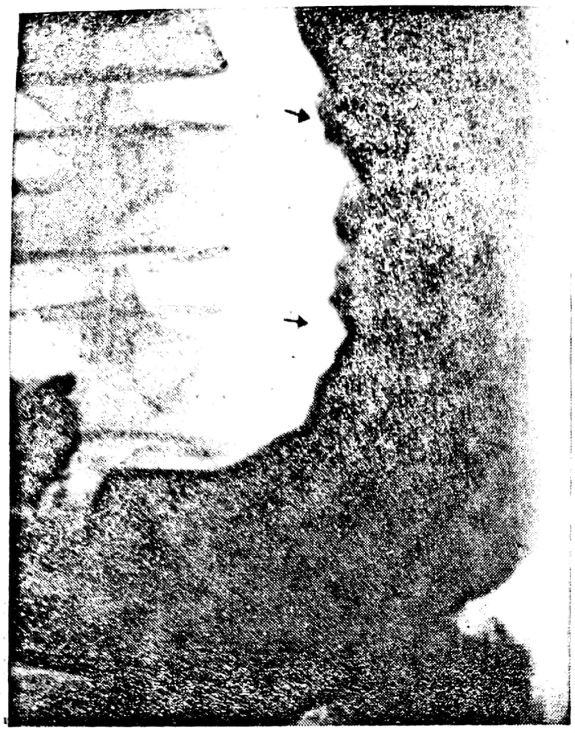

Fig. 78. — Nișă încastrată pe curbura mică, porțiunea verticală.

Fig. 79. — Nișă triunghiulară.

Caracterul esențial al lacunei canceroase este permanența ei; ea nu se modifică la diversele manevre și nici la schimbarea poziției bolnavului.

Forme clinice. Cancerul gastric prezintă tablouri clinice variate, în raport cu structura anatomo-histologică și localizarea pe diferitele regiuni.

Cancerul cardiei. Simptomul inițial este disfagia intermitentă, secundară compresiunii sau propagării tumorii spre esofag. Bolnavii simt că alimentele solide se opresc temporar în regiunea retrosternală. Dacă tumoarea se exulcerează, apar dureri mai mari, colici la deglutiție. Disfagia se accentuează, apar regurgitări și vărsături fără greață, salivație abundentă, foarte supărătoare pentru bolnavi. Pe măsură ce orificiul cardiei se strîmtează, nici lichidele nu mai pot trece ușor. Hematemeza survine în 10% din cazuri; uneori este primul simptom. Pierderea în greutate este precoce și poate să devină manifestă înaintea disfagiei. Evoluția este rapidă. Metastazele în ficat, ganglionii axilari sau supraclaviculari se produc în 60% din cazuri. Prin examenul endoscopic (esofagoscopie sau gastroscopie) se disting localizarea, aspectul tumorii, rigiditatea pereților, în perioada incipientă.

Fig. 80. — Nișă în menisc pe curbura mică, porțiunea verticală.

Cancerul tuberozității mari. Localizarea specială a cancerului la polul superior al stomacului are un interes clinic deosebit, din cauza greutății precizării diagnosticului și a posibilității tratamentului chirurgical. Tuberozitatea mare sau fornixul este zona liniștită a stomacului; de aceea tumoarea nu se

trădează decît în faza de complicaţii. Hematemeze sau melene izolate şi repetate sînt adesea asociate cu simptome dispeptice, slăbire progresivă, anemie. Se bănuieşte cancerul, însă toate examinările sînt negative. Primul simptom care ne atrage atenţia este disfagia intermitentă. În scurtă vreme ea devine persistentă, se asociază cu vărsături şi regurgitări. Urmează faza de dureri imediat sau în timpul mesei. Durerile sînt localizate în epigastru, iradiază în hemitoracele stîng şi imită crizele anginoase. Hemoragiile oculte sînt pozitive. Examenul endoscopic şi radiologic, care se fac cu multă dificultate, precizează diagnosticul.

Fig. 81. — Cancer incipient al regiunii antrale, formă vegetantă.

Cancerul ulceros în formă de farfurie a fost descris ca o formă specială; survine în 10% din cazuri. Evoluează în ritm lent, cu simptome asemănătoare ulcerului benign. Sîngerările oculte sînt pozitive, achilia este prezentă numai în 10%.

Fig. 82. — Cancer gastric vegetant. Lacună întinsă cuprinzînd porţiunea orizontală a curburii mari.

Cancerul curburii mari survine în 3—5%. Evoluează lent, fără dureri, poftă de mîncare păstrată. Hemoragiile repetate determină anemii. Există şi forme dureroase.

Cancerul piloric. În faza iniţială prezintă dureri tardive, senzaţii de tensiune, mai tîrziu vărsături dureroase. Tumoarea are tendinţă de a stenoza orificiul în decurs de 1½ ani, favorizînd tulburări în funcţia de evacuare a stomacului. Tumoarea palpabilă este la început mobilă. Hemoragiile sînt frecvente. La examenul sucului gastric, secreţia este mărită, se constată microretenţie şi într-o fază evoluată resturi alimentare.

Uneori cancerul transformă pilorul într-un tub rigid, care rămîne permanent deschis (fig. 85).

Linita plastică va fi descrisă într-un capitol special.

Cancerul la indivizi tineri este grav, are o evoluţie rapidă, cu tendinţă la metastaze.

Complicaţii. Toate complicaţiile grăbesc evoluţia fatală a cancerului.

Hemoragia. Hematemeza şi melena sînt de scurtă durată şi cantitativ reduse. Sîngerările masive sînt rare (5%), duc la caşexie cu anemie pronunţată. Hemoragiile mari, mortale, survin rar în cancer.

Simptomele clinice ale hemoragiilor au fost descrise la capitolul ulcerului peptic gastro-duodenal.

Scanned with OKEN Scanner

Fig. 83. — Cancer vegetant întins care cuprinde partea verticală și unghiul stomacului.

Fig. 84.— Cancer gastric vegetant cu lacună întinsă care amputează curbura mare a stomacului la nivelul unghiului.

Perforația. Perforația spontană în cavitatea liberă abdominală este rară. Se produce în ulcerele canceroase ale curburii mici. Simptomele sînt identice cu ale ulcerului gastro-duodenal perforat. Prognosticul lor este grav.

Perforația cronică se face în ligamentul gastro-hepatic, în organele vecine. Perforația în colon realizează fistula gastro-colică (vezi cap. „Ulcerul peptic gastro-jejunal").

Stenoza pilorică survine în 50% din cancerele gastrice. Prezintă semnele obișnuite ale obstrucției pilorului. Evoluția este rapidă, cu fenomene de denutriție, cu vărsături abundente, cu miros de putrefacție. La examenul obiectiv ne impresionează starea de denutriție, cu bombarea regiunii superioare a abdomenului și scobirea regiunii subombilicale. Diagnosticul se face după istoricul scurt, starea generală alterată; anemie, viteză de sedimentare accelerată, rezistență la tratament etc. Evoluția stenozei este rapidă, progresivă.

Metastaze. Cancerul stomacului produce numeroase metastaze, locale sau la distanță. Metastazele în ganglionii regionali, retroperitoneali și mezenterici sînt precoce. Cancerul stomacului determină metastaze în ficat (icter, ficat neregulat) în plămîni (cu aspect miliar), în oase (cu fenomene de compresiune sau fracturi spontane) în creier (pareze sau tulburări psihice), în ovar (tumori Kruckenberg), în peritoneu (ascită cu caracter hemoragic, mase tumorale) etc.

Anatomie patologică. După aspectul morfologic se disting următoarele forme:

1. cancer polipos-vegetant;
2. cancer gelatinos sau coloidal;
3. cancer schiros, infiltrativ.

Caracteristicile esențiale ale leziunilor canceroase sînt tendința la distrucții, care favorizează hemoragii și tendința la penetrare în profunzime, în submucoasă, în căile limfatice, favorizînd metastaze.

Localizarea predilectă a cancerului este regiunea antrală şi curbura mică, porţiunea orizontală. După statistica recentă a lui Bienengruber, repartizarea cancerului este următoarea: pilor 60%; curbura mică 11%; cardia 8%; peretele posterior 8%; cancerul difuz 5%; curbura mare 3%; alte localizări 7%.

Localizarea cancerului pe duoden este cu totul excepţională, spre deosebire de ulcer.

Etio-patogenie. Etiologia cancerului gastric nu se cunoaşte. Teoria ereditară constituţională se bazează pe frecvenţa cazurilor de cancer în unele familii.

S-a constatat o frecvenţă mai mare a cancerului la nivelul anumitor organe.

Teoria precanceroasă susţine că procese inflamatorii de gastrită, de ulcer gastric, polipi şi anemie pernicioasă, independente de aspectul lor microscopic, sînt capabile să formeze cancere într-un procent mare, fără ca aceasta să fie regulă.

Fig. 85. — Cancer gastric infiltrativ al regiunii antrale care dă stomacului forma de ceainic.

După Mayo, cancerul gastric nu se dezvoltă pe o mucoasă sănătoasă.

Gastrita şi cancerul. După Konjetzny, cancerul se dezvoltă pe teren de gastrită. La toţi bolnavii operaţi autorul a constatat prezenţa leziunilor de gastrită. Aceasta încă nu dovedeşte patogenia gastritică a cancerului, pentru că procesul tumoral poate să preceadă sau să urmeze gastrita. Dacă teoria lui Konjetzny ar fi justă, se pune întrebarea de ce numărul cancerelor este redus faţă de frecvenţa mare a gastritelor şi de ce nu se cancerizează şi gastrita după rezecţii stomacale? Nu există nici o dovadă sigură clinică, radiologică sau gastroscopică asupra transformării maligne a gastritei. Gastrita şi cancerul trebuie considerate ca două boli distincte; fiecare din ele poate să preceadă pe cealaltă. De aceea, toţi bolnavii de gastrită cu simptome dispeptice, caracteristice perioadei iniţiale a cancerului, trebuie ţinuţi în observaţie şi examinaţi cu atenţie deosebită.

Ulcerul şi cancerul. Trasformarea malignă a ulcerului a fost discutată în cap. „Boala ulceroasă".

Polipoza şi cancerul. Asocierea polipilor gastrici cu cancerul este rară (4%). În transformarea malignă, un rol deosebit revine modificărilor hiperplastice, polipoidale ale unei mucoase inflamate, şi nu polipilor; deci polipii nu pot fi consideraţi ca factori predispozanţi. Totuşi supravegherea bolnavilor cu polipoză gastrică se impune.

Anemia megaloblastică şi cancerul. Se presupune că la indivizi cu anemie pernicioasă ar exista o predispoziţie ereditară pentru gastrita atrofică, pe terenul căreia se dezvoltă cancerul. Numărul cazurilor de anemii pernicioase care s-au îmbolnăvit mai tîrziu de cancer este foarte mic.

În concluzie, se poate spune că tumoarea canceroasă nu se dezvoltă direct din leziunile inflamate cronice ale stomacului; ea este o boală independentă, dar poate fi precedată de fenomene inflamatorii.

Diagnosticul precoce. Recunoaşterea cancerului în stadiul incipient, care permite extirparea lui printr-o operaţie timpurie, are o importanţă vitală pentru bolnav şi impune o răspundere mare pentru medic.

Scanned with OKEN Scanner

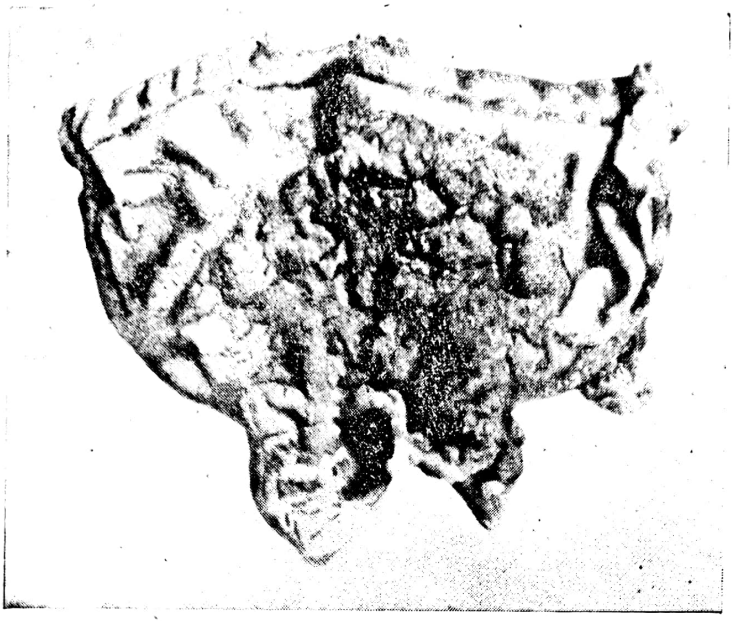

Fig. 86. — Adenocarcinom gastric ulcerat (Bockus).

Diagnosticul în faza evoluată este ușor, valoarea lui însă este aceea a unui „diagnostic de cadavru". Diagnosticul precoce nu se poate face ușor, pentrucă 60% din bolnavi se prezintă tîrziu la consultațiile medicale, fie din cauza indolenței, fie din cauza semnelor clinice latente, cărora nu li se dă importanță. Statisticile sînt dezolante; 75% din bolnavii care ajung la intervenție sînt inoperabili.

Diagnosticul precoce al cancerului este greu de stabilit pentru că boala nu are nici un simptom sigur. Anamneza trebuie luată conștiincios și cu răbdare. Se suspectează diagnosticul de cancer al stomacului la persoanele după 40 de ani care se plîng de tulburări dispeptice, în special inapetență cu slăbire progresivă, anemie, iar la examenele da laborator se constată secreții gastrice cu aclorhidrii histamino-refractare, acid lactic pozitiv, hemoragii oculte persistent pozitive, viteză de sedimentare accelerată. Nu se va renunța la diagnostic, dacă examenul radiologic este negativ și anamneza bolnavului este lungă de cîțiva ani. Istoricul cancerului gastric este uneori de 3—5 ani; 33% din leziunile canceroase se manifestă cu simptome de ulcer gastro-duodenal. În lipsa semnelor evidente, nu se va face diagnosticul de nevroză astenică sau dispepsie, cum se întîmplă frecvent. Bolnavii cu dispepsie dureroasă trebuie urmăriți cu atenție, pentru că durerea apare în faza cînd tumoarea este formată. Cancerul stomacal poate simula orice tulburare dispeptică, de gastrită, de ulcer și uneori răspunde favorabil la tratamentul cu sedative. Toate gastritele cu modificări ale reliefului mucoasei, cu îngroșări de pliuri și leziuni superficiale limitate trebuie suspectate de cancer. În astfel de cazuri se impune un control riguros la intervale scurte. Disfagia

Fig. 87. — Adenocarcinom gastric intramural simulînd aspectul morfologic și radiologic de leiomiom sau leiomiosarcom. De notat craterele din centrul tumorii (Bockus).

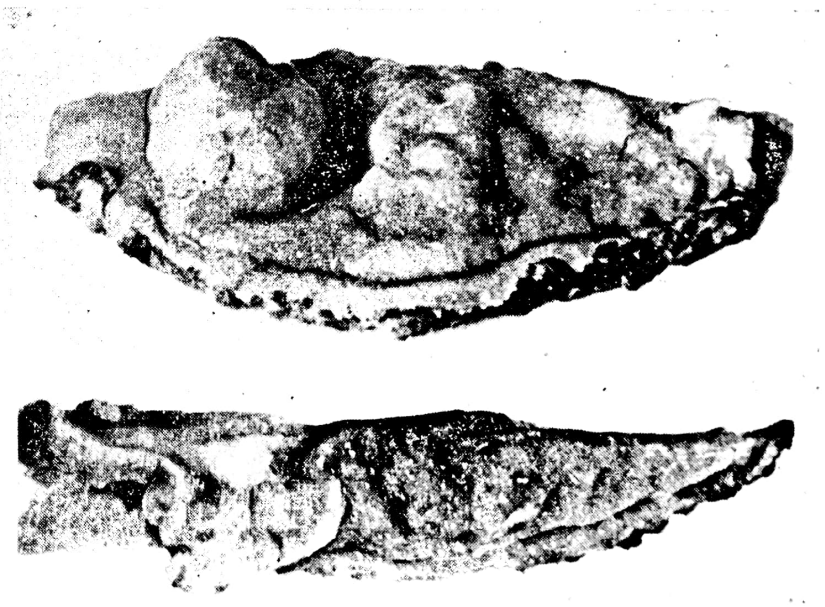

fără cauză decelabilă şi cu fenomene dispeptice este suspectă de o localizare ascunsă a cancerului în treimea superioară a stomacului.

Un singur simptom clinic sau de laborator nu poate fi orientator. Viteza de sedimentare accelerată ca şi viteza normală pot induce în eroare. Aclorhidria histaminorefractară este prezentă în toate procesele inflamatorii cronice. Nici una din examinările de laborator nu poate să revendice supremaţie în diagnostic. Datele de laborator completează tabloul clinic. Nici radioscopia nu este o metodă de diagnostic sigur, ea colaborează şi controlează clinica. Nu se poate descoperi la ecran începutul cancerului. Fără îndoială că examenul radiologic este esenţial.

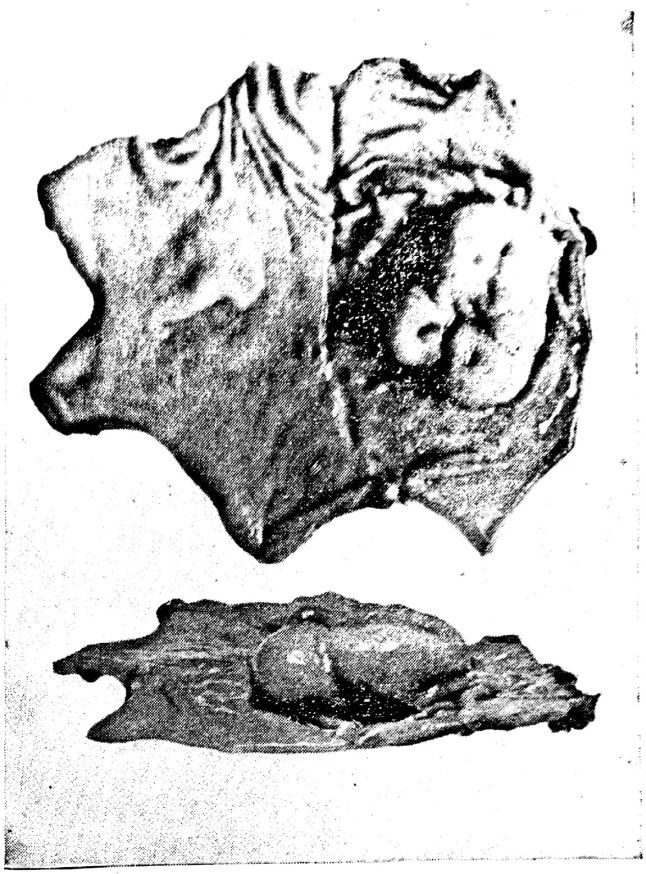

Fig. 88. — Adenocarcinom intramural circumscris. *Jos*: se vede fixarea tumorii pe suprafaţa de secţiune (Bockus).

Diagnosticul radiologic între o leziune benignă ulceroasă şi un ulcer canceros este uneori greu de stabilit; există semne comune, iar unele imagini inspiră neîncredere. Nu trebuie să se piardă din vedere că ulcerul canceros evoluează în faza de debut extrem de încet, cîteva luni sau 1 — 2 ani, cu funcţie secretorie acidă normală sau exagerată. În aceste cazuri, se instituie o terapeutică activă şi control radiologic la intervale scurte, după care se hotărăşte intervenţia. Chiar dacă la intervenţie nu s-a confirmat diagnosticul de malignitate, nu s-a făcut o greşeală, întrucît s-a operat un ulcer care nu avea tendinţă de vindecare.

Ulcerele multiple sînt benigne. Ulcerele localizate prepiloric pe regiunea orizontală a curburii mici, pe faţa posterioară şi pe curbura mare sînt suspecte de cancer. Ulcerul gastric asociat cu ulcer duodenal este benign. Ulcerele penetrante în pancreas, cu perigastrită, pledează mai mult în favoarea unei ulceraţii maligne.

În cazuri dubioase, diagnosticul va fi precizat prin testul terapeutic. Dispariţia semnelor clinice şi radiologice după tratament pledează în favoarea unei leziuni benigne. Dispariţia semnelor clinice şi diminuarea semnelor radiologice indică continuarea tratamentului şi un control periodic la intervale mici; în acest caz diagnosticul de probabilitate este de ulcer benign. Persistenţa semnelor clinice şi radiologice impune terapia chirurgicală. Dispariţia semnelor clinice şi persistenţa sau evoluţia semnelor radiologice pledează pentru diagnosticul de cancer. Evoluţia ondulatorie a semnelor clinice cu accentuarea celor radiologice pledează pentru diagnosticul de cancer.

Diagnosticul precoce al cancerului trebuie să fie o preocupare permanentă a medicului practician în faţa bolnavilor cu tulburări dispeptice.

Diagnosticul diferenţial. Diagnosticul diferenţial între ulcer şi cancer a fost discutat la cap. „Boala ulceroasă".

Diagnosticul diferenţial cu gastrită cronică: radiografiile în serie ale mucoasei, gastroscopia şi mai ales semnele clinice pot face distincţia între cele două tablouri clinice cu

semne comune. Agravarea clinică paralelă cu modificare radiologică pledează pentru cancer.

Tumorile benigne. Conturul regulat, ovalar, bine delimitat, situat în interiorul mucoasei, sînt caractere de benignitate. Imagini identice pot apărea în adeno-cancer cu semne clinice corespunzătoare.

Limfosarcomul se diferențiază greu; evoluția este prelungită, pierderile în greutate sînt lente, aciditatea gastrică este păstrată în 65%.

Anemia pernicioasă. Hiperbilirubinemia, tulburările nervoase, simptome caracteristice pentru anemia pernicioasă, lipsesc în cancer. Tratamentul cu vitamina B_{12} nu corectează anemia canceroasă.

Evoluția. Leziunea tumorală se dezvoltă încet, progresiv, astfel încît nu se poate stabili nici vîrsta cancerului, nici în ce stadiu de evoluție anatomică se găsește leziunea canceroasă cînd apare primul simptom. Se știe că de la depistarea cancerului evoluția lui, în majoritatea cazurilor, este rapidă. Se bănuiește că primele semne apar înainte cu 6—12 luni sau mai mult de la formarea leziunii.

Evoluția este în funcție de potențialitatea malignă, de sediul și tendința la metastaze. La tineri, evoluția este rapidă. Cancerele ulceroase au evoluție mai lentă. Cancerele corpului și tuberozității mari nu dau tulburări mecanice funcționale; ele evoluează multă vreme latent; o dată apărute simptomele, evoluția este rapidă. Hemoragiile mari, metastazele agravează prognosticul.

Tratament. Profilaxia constă în măsuri de educație sanitară care să convingă populația să se prezinte la examenul medical ori de cîte ori apar tulburări dispeptice rezistente la tratamentul obișnuit. Lupta împotriva cancerului se face prin stabilirea diagnosticului precoce, pentru a putea face intervenția chirurgicală într-o perioadă care asigură vindecarea cancerului. Leziunile suspecte trebuie operate, ca și polipii gastrici, după vîrsta de 40 de ani.

Singurul tratament eficace este intervenția precoce. Din statisticile recente reiese că 25% din cancerele gastrice pot fi rezecate; din acestea, 10% mor în spital; din cei rămași, 4% supraviețuiesc. Prognosticul operator este favorabil în cancerul incipient. Corectarea statisticii poate să fie realizată printr-un efort de stabilire a diagnosticului precoce.

Rezecția trebuie încercată la toți bolnavii, cu excepția cazurilor cu metastaze, cu aderențe de vecinătate, la indivizi caşectici, la cardiacii gravi. Vîrsta înaintată nu este o contraindicație operatorie. Gastrectomia a lărgit indicațiile chirurgicale și în cancerele mai extinse, infiltrative și în tumorile polului superior al stomacului.

Gastro-enteroanastomoza este indicată în stenozele maligne cu metastaze; ea poate să prelungească viața bolnavilor. Radioterapia se aplică profilactic la bolnavii operați.

Tratamentul medical se recomandă în cancerele inoperabile. Restricțiile alimentare severe trebuie evitate. Se recomandă corectarea deficiențelor funcționale: aclorhidrie, anemie, carențe vitaminice, de minerale, pierderi de lichide. Se prescriu tonice și tincturi amare combinate cu acid clorhidric.

În cancerele rezecate, regimul este identic ca în ulcerul operat.

SARCOMUL GASTRIC

Sarcomul gastric este o boală rară, care apare între 40 și 60 de ani. Aproximativ 1—2% din tumorile gastrice sînt sarcoame.

Sarcomul poate fi difuz intramural, endogastric sau exogastric.

Simptomatologie. Tabloul clinic cuprinde simptomele obligatorii ale tumorilor maligne. În faza incipientă, în absența leziunilor erozive sau ulcerative, bolnavii nu au tulburări; de aceea nu se poate face diagnosticul precoce. Cu timpul, apar dureri vagi, care nu au

Fig. 89. — Sarcom gastric. Lacună întinsă ce se pierde în semiton, neomogen. Diagnostic verificat operator.

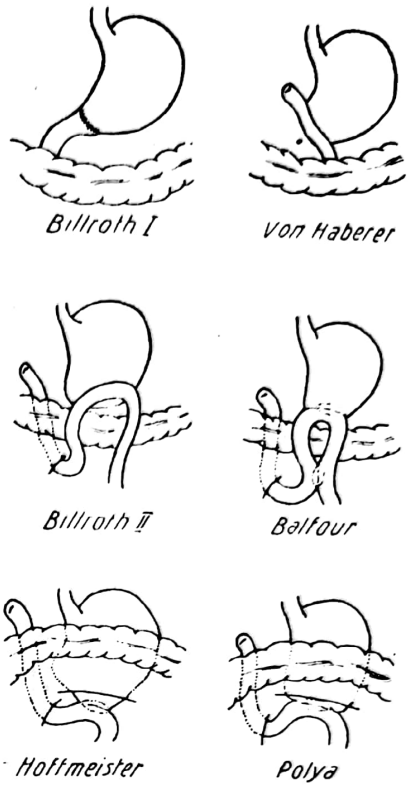

Fig. 90. — Schema principalelor tehnici de rezecţie gastrică.

legătură cu alimentaţia; mai tîrziu ele cresc în intensitate, se localizează în hipocondrul stîng şi iradiază în spate.

Este impresionant contrastul dintre starea generală bună şi prezenţa tumorii. Anemia cu caracter hipocrom este un semn precoce. În formele intramurale, examenul local este negativ. Dacă tumoarea se dezvoltă extragastric, ea se diferenţiază greu de tumorile organelor vecine: colon, pancreas, rinichi. În limfosarcomul gastric, splenomegalia şi adenopatiile localizate sau difuze sînt simptome patognomonice pentru diagnosticul diferenţial cu cancerul stomacal. Febra şi leucocitoza se observă în formele exulcerate. Secreţia gastrică este păstrată sau diminuată, mucoasa fiind intactă pe o suprafaţă întinsă. Nu găsim achilie, ca în cancer. Sarcomul sîngerează rar.

Examen radiologic. Aspectul radiologic variază după forma şi mărimea tumorii (fig. 89). Sarcomul intramural prezintă pliuri foarte largi, infiltrate, ondulate, cu structura mucoasei păstrată. Elasticitatea peretelui lipseşte, iar peristaltismul — în contrast cu imaginea cancerului — este relativ menţinut. Sarcomul endogastric prezintă defect de umbră, de formă rotundă, bine delimitată. Suprafaţa este lipsită de structură, peretele nu este rigid. În formele incipiente imaginea apare numai prin compresiune. Sarcomul extragastric evoluat modifică forma stomacului, dînd imagini în formă de pîlnie, de cascadă sau stomac strîmtat. Structura pereţilor este intactă, cu excepţia regiunilor de la baza tumorilor.

Examenul endoscopic precizează mărimea, extinderea, forma şi suprafaţa tumorii care poate fi netedă, exulcerată, sau presărată cu noduli.

Complicaţii principale sînt: perforaţia, hemoragiile şi stenoza pilorică; ele survin mai rar decît în cancer.

Anatomie patologică. Din punct de vedere anatomopatologic se disting următoarele grupe: sarcomul spino-celular, limfosarcom, sarcomul cu celule rotunde.

Punctul de plecare al sarcomului este sub muscularis mucosae și sub seroasă. Metastazele cele mai frecvente se produc în splină, ganglioni, ficat.

Evoluția este mai prelungită decît în cancer. S-au descris și forme cu evoluție fulgerătoare.

Diagnostic. Diagnosticul se face prin coroborarea semnelor radiologice și endoscopice cu cele clinice. În general, majoritatea sarcoamelor au fost etichetate, la început, drept cancer. Criteriile care orientează în precizarea diagnosticului sînt: vîrsta, istoricul mai prelungit decît în cancer, leziune lacunară circumscrisă, fără caracter invadant, contrastul între semnele clinice puțin grave și semnele locale, splenomegalia și adenopatia, la un bolnav suspect de cancer.

Limfosarcomul difuz se confundă cu gastrita hipertrofică, care prezintă imagini endoscopice și radiologice caracteristice, cu pliuri mai puțin ondulate, neinfiltrate.

Diagnosticul diferențial cu tumorile benigne, în special cu polipii gastrici, se face cu ajutorul semnelor radiologice și endoscopice.

Prognostic. Prognosticul este grav; durata de evoluție este mai lungă decît în cancer.

Tratament. În formele localizate se recomandă rezecția gastrică, deoarece metastazele survin mai tardiv decît în cancer. În cazuri neoperabile trebuie încercată terapia profundă cu raze X. Limfosarcomul este sensibil la această terapie.

SUFERINȚELE STOMACULUI OPERAT

Etio-patogenie. În ultimii 30 de ani, chirurgia a fost continuu preocupată de căutarea celor mai bune metode pentru evitarea suferințelor după operațiile de stomac.

Gastroenteroanastomoza a fost înlocuită cu gastro-pilorectomia, rezecția Billroth I, Billroth II cu diferitele variante, gastrectomia parțială, subtotală, totală și vagotomia (fig. 90). Terapia chirurgicală modernă dă rezultate mulțumitoare. Rezecțiile practicate astăzi au redus frecvența ulcerului peptic postoperator. La o serie de bolnavi ele au favorizat însă apariția altor complicații înrudite cu patologia ulceroasă originală, secundare procedeelor chirurgicale. Un procent însemnat de bolnavi continuă să sufere, deoarece toate intervențiile chirurgicale creează condiții nefiziologice și favorizează tulburări morfo-funcționale de intensități diferite. Rezecția unui segment al stomacului cu funcții importante și legăturile nefiziologice care se stabilesc între stomac și jejun explică suferințele variate postoperatorii. În geneza lor intervin factori multipli. De cele mai multe ori ele sînt secundare tehnicilor chirurgicale defectuoase, leziunilor preoperatorii ale stomacului sau ale altor organe, regimului alimentar neadecvat, incapacității de reactivitate și de adaptare a organismului la noile condiții anatomice.

Rezecția unui segment a stomacului îi modifică forma, capacitatea și îi tulbură profund funcțiile cardinale. Acestor tulburări li se adaugă traumatismul operator, care inițiază uneori procese inflamatorii locale sau le exagerează pe cele existente. Cu toată secționarea numeroaselor fibre nervoase, bontul gastric își menține structura anatomo-funcțională și legăturile nervoase cu centrii superiori. Funcția motorie a stomacului rezecat se păstrează. Activitatea periodică dispare numai în procesele inflamatorii. Inhibiția gastrică în timpul somnului dispare în aceste cazuri (fig. 92).

Stomacul rezecat se evacuează rapid în lipsa pilorului. Funcția de neo-pilor este preluată de inelul anastomotic. Închiderea și deschiderea orificiului este determinată în parte de poziția ansei jejunale. Contracțiile peristaltice și antiperistaltice micșorează orificiul, iar atonia ansei întreține orificiul deschis.

Funcția de rezervor și de cruțare a stomacului este compromisă, prin capacitatea redusă a bontului sau prin evacuarea rapidă secundară disfuncției gurii de anastomoză.

Scanned with OKEN Scanner

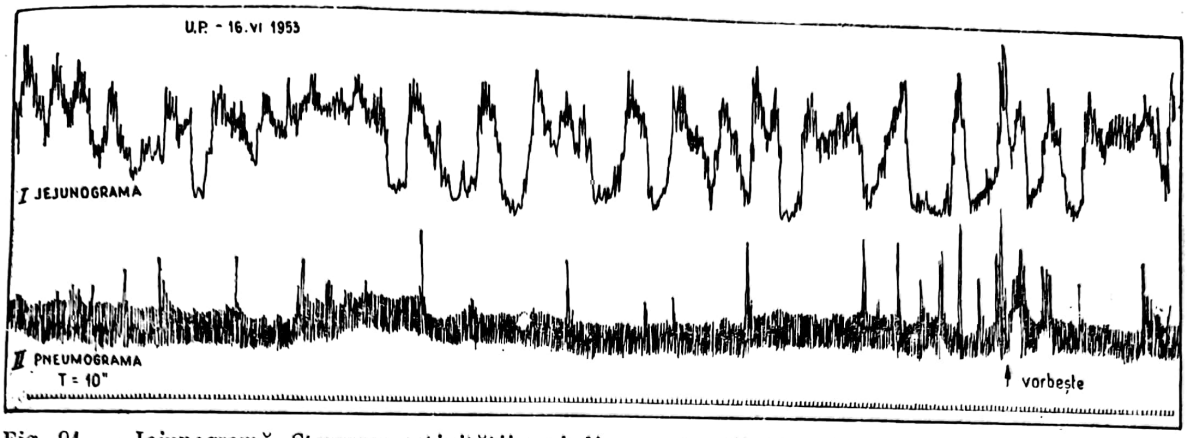

Fig. 91. — Jejunogramă. Ştergerea activităţii periodice, contracţii jejunale permanente.

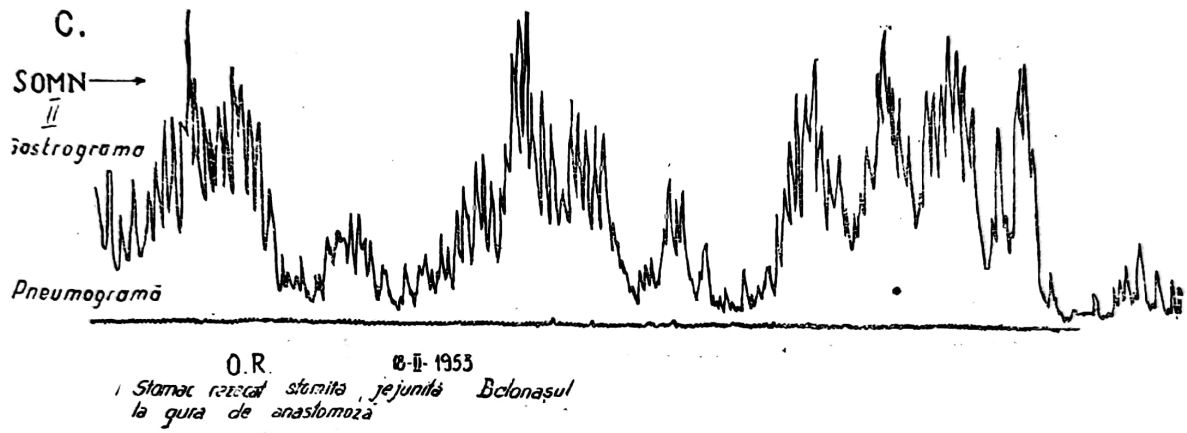

Fig. 92. — Jejunită. Lipsa de inhibiţie a dinamicii gastrice în timpul somnului profund.

Bontul gastric devine o pîlnie care se goleşte fără nici un control. Prin rezecţia gastrică se suprimă unele mecanisme fiziologice umorale de evacuare. Chimifierea alimentelor cu enzime digestive este de scurtă durată şi incompletă din cauza evacuării rapide a bontului gastric. Alimentele pătrund nepregătite în intestin, favorizînd inflamaţia mucoasei jejunale şi a gurii anastomotice.

Gastrectomia tulbură funcţia secretorie a stomacului realizînd o anaclorhidrie histamino-refractară. Gastroenteroanastomoza măreşte aciditatea gastrică. În Billroth I, secreţia este păstrată într-o proporţie mai redusă. Eliminarea zonei antropilorice elimină sursa de gastrină, faza chimică a secreţiei, iar suprimarea corpului stomacal suprimă glandele care fabrică acid clorhidric.

Păstrarea funcţiei secretorii la rezecaţi depinde de extinderea amputării stomacului şi de prezenţa unor glande secretorii în bontul gastric. În acest caz, în mecanismul de secreţie intervine numai faza psihică şi intestinală.

Oprirea secreţiei acide suprimă o serie de mecanisme umorale, efectul sterilizant asupra bacteriilor şi favorizează tulburări digestive şi de resorbţie în intestin.

Pătrunderea precipitată a conţinutului gastric nechimifiat în jejun tulbură procesul de digestie intestinală, favorizînd tulburări în resorbţia albuminoidelor, grăsimilor, sărurilor minerale şi vitaminelor. Utilizarea alimentelor este mai dificilă, mai ales în Billroth II.

Inflamaţia jejunului măreşte excitabilitatea interoceptorilor şi declanşează reflexe conjugate digestivo-vasculare şi digestivo-respiratoare.

Fig. 93. — Bont gastric mic.

La o serie de bolnavi gastrectomizați se produc inflamații ale căilor biliare, diskinezii, disfuncții pancreatice.

Orientarea defectuoasă a gurii anastomotice favorizează disfuncția ansei aferente. Inflamația ansei anastomotice în segmentul terminal al ileonului scoate din funcțiune intestinul subțire și duce la o denutriție gravă, mortală.

Vagotomia practicată de unele centre chirurgicale creează tulburări funcționale, intestinale, tulburări digestive, cardio-vasculare și respiratorii. Teoretic ar trebui să sufere toți bolnavii operați de stomac. La un mare număr de cazuri tulburările amintite sînt însă discrete.

Complexul de tulburări secundar intervenției operatorii nu se limitează totdeauna la organele afectate; el constituie sursa unor impulsuri patologice care se transmit la centrele superioare.

Terapia rațională trebuie să corecteze modificările morfo-funcționale locale.

Frecvența suferințelor postoperatorii este evaluată de Flekel și o serie de alți autori pînă la 40 — 45% la bolnavii cu gastroenteroanastomoză și pînă la 20% la bolnavii cu rezecții.

Sindrome clinice. Suferințele postoperatorii sînt precoce și tardive.

Suferințele precoce sînt condiționate în parte de pregătirea insuficientă preoperatorie a bolnavului, de lipsa unui tratament postoperator și de tehnica chirurgicală greșită.

În această categorie se încadrează hemoragia, atonia gastrică, stenoza parțială inflamatorie a gurii anastomotice și peritonita acută. Ele se întîlnesc rar, grație tehnicii operatorii evoluate, și interesează pe chirurg.

Suferințele tardive interesează, atît pe medicul internist, cît și pe chirurg. Ele pot fi grupate în capitole deosebite, în funcție de modificările fiziopatologice secundare intervenției operatorii.

STOMACUL MIC

Simptomele stomacului mic apar la indivizi rezecați, care nu respectă igiena alimentară din punct de vedere calitativ și cantitativ.

Semne clinice. Bolnavii se plîng de greutate, senzație de tensiune și dureri în epigastru cu iradiere în stînga, uneori greață și senzație de vărsături după o alimentație bogată și consistentă. Fenomenele nu sînt influențate de bicarbonat de sodiu.

După mese copioase apar semne reflexe caracterizate prin transpirație, paloare, senzație de oboseală. În poziția orizontală fenomenele cedează. În mod obișnuit simptomele se atenuează la 1/2 oră după mese.

Examen radiologic. Bontul apare de dimensiuni reduse, hipoton, lipsit de cameră de aer. Prin umplere, bontul se destinde, gura se deschide larg și se evacuează continuu. Refluxul esofagian se observă frecvent (fig. 93).

Examen gastroscopic. Imaginea gastroscopică indică un proces inflamator cu mucoasa edematiată, congestionată, suculentă, de culoare roșie-aprins, cu pliuri turgescente. Gura anastomotică este deformată din cauza edemului local.

Scanned with OKEN Scanner

Patogenie. Bontul gastric cu capacitate mică, cu pereţii lipsiţi de elasticitate nu suportă o alimentaţie bogată şi nu se destinde. Inflamaţia mucoasei gastrice măreşte excitabilitatea interoceptorilor mucoasei care, în urma destinderii pereţilor stomacali, provoacă simptome dureroase şi fenomene reflexe.

Evoluţie. Data acestei complicaţii este în medie de 2—6 luni. În urma tratamentului dietetic, medicamentos, cu mese mici frecvente, simptomele legate de procesul inflamator cedează, fenomenele se atenuează şi stomacul mic se adaptează noilor condiţii.

SINDROMUL POSTPRANDIAL PRECOCE

Sindromul postprandial precoce apare după rezecţia stomacului şi este relativ frecvent. La 600 de operaţii a fost observat de noi în 12% din cazuri.

Boala apare de la cîteva săptămîni pînă la cîţiva ani după operaţie.

Semne clinice. Sindromul începe cu semne dispeptice, senzaţie de presiune, de plenitudine, sau jenă discretă localizată în epigastru, uneori greţuri, gust amar. Toate aceste fenomene apar la 5 — 10 minute după o alimentaţie copioasă. De obicei un surplus de lichid fierbinte sau dulciurile declanşează apariţia fenomenelor. Bolnavii îşi dau seama că o alimentaţie moderată, fracţionată în doze mici, previne suferinţa, iar dacă se culcă imediat după mese criza nu apare sau este mai puţin intensă, probabil în urma evacuării lente a bontului gastric în poziţie orizontală.

Fenomenele dispeptice precoce sînt urmate la cîteva minute de-al doilea grup de semne care constituie nota dominantă a sindromului. Bolnavul prezintă tulburări vasomotorii înregistrate prin pletismografie, senzaţii de căldură, transpiraţie accentuată pe faţă sau tot corpul, paloarea extremităţilor, palpitaţii, greţuri, tahicardie, uşoare migrene, ameţeli, amorţeala mîinilor, răcirea extremităţilor, senzaţie de frig, uşoară hipotensiune arterială; în forme mai grave, leşin. La început aceste fenomene au o intensitate redusă, sînt suportabile. Pe măsură ce boala evoluează, ele devin supărătoare. Simptomul cel mai important este oboseala, astenia, căreia şcoala sovietică îi acordă o importanţă deosebită, numind sindromul „astenia gastrectomizaţilor".

Bolnavii sînt incapabili de a face un efort, sînt siliţi să-şi întrerupă munca şi să se culce. Durata accesului este de 30—40 de minute după care bolnavii se simt bine, îşi reiau activitatea. Dacă bolnavul se culcă imediat după apariţia primelor semne, durata crizei se scurtează în urma evacuării încete a bontului. Uneori, tabloul clinic este completat cu simptome de enterită sau entero-colită, în funcţie de extinderea leziunilor jejunale.

În forme severe bolnavii devin infirmi gastrici şi sînt incapabili de a face efort pentru o perioadă de timp. În general în acest sindrom durerea lipseşte. Prezenţa ei arată coexistenţa unei gastrite sau a unui ulcer peptic postoperator.

Studiul jejunogramei arată o dinamică vie cu dispariţia activităţii periodice (fig. 91).

Examen radioscopic. Sindromul postprandial preococe nu trebuie confundat cu evacuarea precipitată, care este un fenomen obişnuit la bolnavii rezecaţi. Sindromul postprandial precoce se caracterizează printr-o evacuare precipitată, însoţită de o diskinezie şi accelerarea tranzitului prin intestinul subţire.

Ansa eferentă este în general dilatată, cu valvulele îngroşate, cu contur inegal dinţat.

Ansele jejunale prezintă o distonie marcată, care se traduce prin alternanţa de anse hiper- şi hipokinetice.

În prima fază predomină hiperkinezia, care determină tranzitul rapid, apoi hipokinezia care face ca bariul să stagneze timp îndelungat în jejun.

Aceste tulburări pot fi segmentare sau pot să intereseze jejunul în totalitate.

În acest sindrom se observă alteraţii segmentare ale pereţilor jejunali cu valvulele îngroşate, contur neregulat dinţat, alteori şters.

Scanned with OKEN Scanner

Leziunile pereților sînt reversibile. După tratament imaginile patologice dispar.

Etio-patogenie. Fenomenele dispeptice sînt atribuite factorilor mecanici care destind stomacul mic și jejunul în urma evacuărilor precipitate.

Fenomenele reflexe sînt secundare excitării receptorilor mecanici, termici și chimici de la suprafața jejunului. Astfel se explică de ce sindromul este provocat de o alimentație bogată, de băuturile calde și de soluțiile zaharate (fig. 94). În geneza sindromului mai intervine un factor important: jejunita.

Acest proces inflamator de jejunită, verificat și radioscopic, determină creșterea excitabilității interoceptorilor intestinali, excitarea acestor receptori prin stimuli alimentari, declanșează o serie de reflexe. Modificările vasomotorii înregistrate prin pletismogramă (fig. 95, 96), modificările respiratorii înregistrate prin pneumogramă, modificările tensiunii arteriale, ale ritmului cardiac și apariția altor fenomene subiective, sînt reflexe conjugate.

Ținînd seama de procesul de jejunită ne putem întreba de ce nu toți bolnavii cu evacuarea precipitată și excitație mecanică, chimică sau termică fac sindromul caracteristic. Evoluția în etape a acestui sindrom este legată de factorul de jejunită. În etapa de liniște, procesul inflamator verificat radiologic este dispărut. Stimulii alimentari, mecanici, chimici, termici nu determină excitarea exagerată patologică a interoceptorilor jejunali. Nici poziția ortostatică sau efortul făcut în ortostatism după mîncare nu mai declanșează criza. În această fază bolnavii se alimentează normal și au stare generală foarte bună. În favoarea cauzei jejunale pledează apariția simptomelor identice la bolnavi neoperați suferind de jejunită.

În mecanismul fiziopatologic al fenomenelor reflexe s-ar putea emite ipoteza că alimentația bogată favorizează un aflux important de sînge în cavitatea abdominală, fenomen cunoscut în fiziologia digestivă. Acest aflux produce la nivelul intestinului o transsudație osmotică sanguină abundentă, așa cum susține Machella.

Prognostic. Sindromul postprandial precoce este în funcție de reactivitatea sistemului nervos, de precocitatea tratamentului și de evoluția procesului inflamator al jejunului. Diagnosticul diferențial se stabilește cu sindromul hipoglicemic, care are o simptomatologie asemănătoare, însă apare tardiv, la 3—4 ore după mese (simptom postprandial tardiv). Foamea dureroasă caracteristică acestei suferințe lipsește în sindromul postprandial precoce. în perioada crizei glicemia este normală în sindromul postprandial precoce și coborîtă în sindromul postprandial tardiv. Ingerarea de dulciuri oprește criza în sindromul postprandial tardiv și o exagerează pe cea din sindromul postprandial precoce (fig. 97). Confuzia se face uneori dacă ambele sindrome survin la același bolnav, primul la 15 minute, al doilea la 3—4 ore după mese.

Tratament. În faza de criză se recomandă alimentație frecventă, redusă cantitativ, cu eliminarea soluțiilor zaharate și calde, excitanți ai receptorilor jejunali.

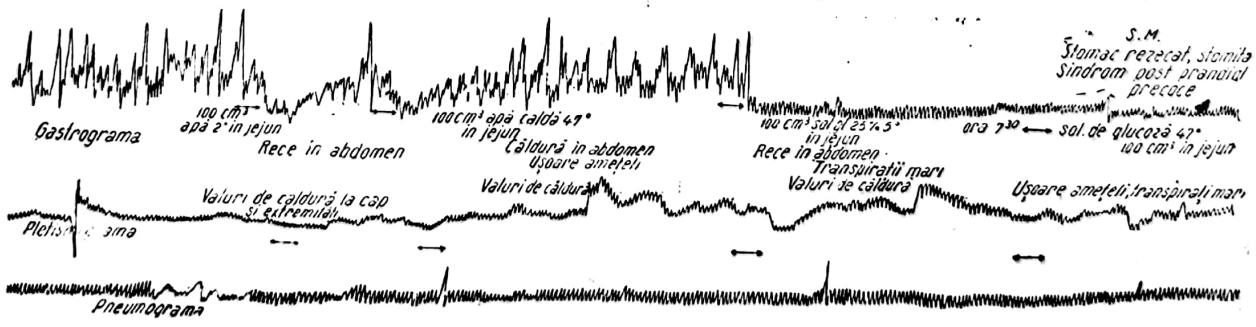

Fig. 94. — Stomac rezecat, pentru boală ulceroasă, stomită, sindrom post prandial precoce. *Sus*: gastrograma; *mijloc*: pletismograma; *jos*: pneumograma. Se injectează succesiv în jejun: apa rece, apa caldă, soluție glucoză hipertonică rece apoi apă caldă.

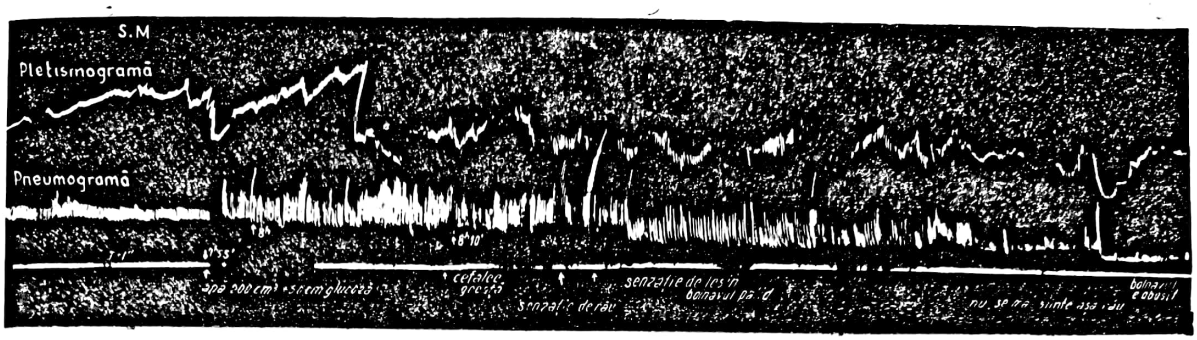

Fig. 95. — Modificările pletismogramei și pneumogramei după injectarea soluției hipertonice de glucoză în jeun. Apariția tipică a S.P.P. (amețeala, transpirații, cefalee, greața) concomitent cu reflexele digestivo-respiratorii și digestivo-vasculare.

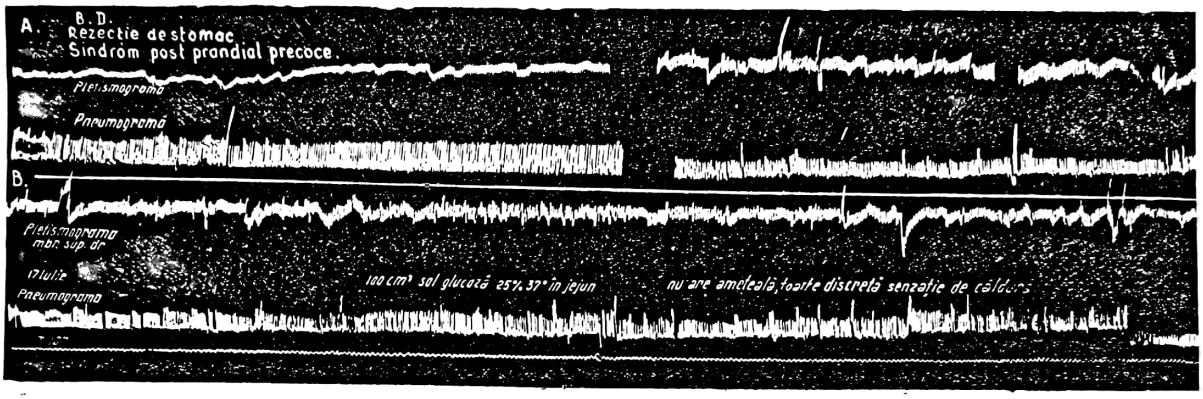

Fig. 96. — Rezecție gastrică cu gastroenteroanastomoza pentru boală ulceroasă, sindrom postprandial precoce în perioadă de liniște. *Sus*: pletismograma; *jos*: pneumograma. Fondul pletismogramei de bază cu „oscilații spontane" aproape nule care nu se modifică la injectarea soluției hipertonice de glucoză în jeun. Simptomele subiective amendate.

Regimul trebuie să fie bogat în protide și lipide, fără acrituri și celuloză. Se va evita ingerarea de lichide la începutul și în timpul mesei. După mese, bolnavii trebuie să se culce pentru a împiedica evacuarea grăbită a stomacului.

Înainte de mesele principale se administrează cîte 10—15 picături tinctură de beladonă sau hiosciam sau novocaină, pentru a împiedica declanșarea reflexelor. Preparatele de novocaină și atropină au acțiune frenatoare asupra acetilcolinei și histaminei, care sînt stimulatori ai interoceptorilor intestinali. Rezultate mulțumitoare se obțin cu efedrină 0,05 g (1—2 ori pe zi).

Tratarea jejunitei se face cu carbonat sau subnitrat de bismut singur (2—3 g) sau asociat cu carbonat de calciu (2—3 g). Preparatele de pancreas corectează digestia. Unii autori recomandă un tratament cu fier, pentru a corecta carența de fier secundară tulburărilor de resorbție de la nivelul jejunului.

SINDROMUL POSTPRANDIAL TARDIV (sindromul hipoglicemic)

Sindromul postprandial tardiv survine în 3—12% din cazurile de rezecție gastrică. În majoritatea cazurilor, primele manifestări apar la 1—12 luni după operație.

Simptomatologie. Simptomele incipiente sînt vagi, nesigure. Bolnavii se plîng de cefalee, oboseală, astenie neuro-musculară, care apare la 2—4 ore după mese bogate în glucide. Administrarea de dulciuri pentru corectarea asteniei exagerează suferința. În

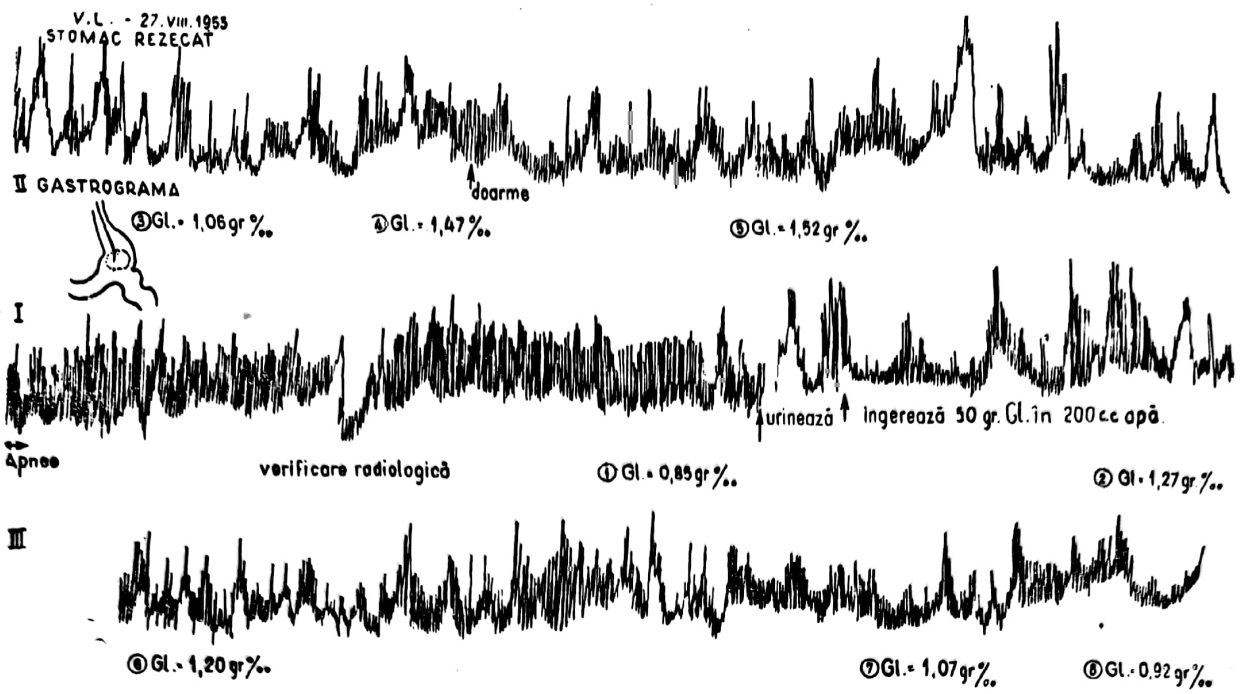

Fig. 97. — Boală ulceroasă, rezecție gastrică, sindrom post prandial precoce. Aspectul gastrogramei în cadrul probei de hiperglicemie provocată. Aspectul gastrogramei inițial și tardiv rămîne același. (Aspectul este deosebit de cel din sindromul post prandial tardiv, adică în tulburările glicoregulatorii după gastrectomie).

perioada de stare, fenomenele se accentuează și sînt însoțite de transpirații, tremurături, senzație de foame, tahicardie, palpitații, paloarea tegumentelor, răcirea extremităților, hipotensiune discretă; uneori stare de neliniște, emotivitate, fenomene nervoase. În forme grave, leșin, comă.

Crizele survin zilnic în funcție de alimentația bolnavului. Evoluția bolii este variabilă, de la cîteva săptămîni la cîțiva ani, avînd și perioade de liniște de cîteva luni.

Jejunograma și examenul radioscopic indică modificări de jejunită ca și în sindromul postprandial precoce.

În faza de crize glicemia este coborîtă, în raport cu intensitatea fenomenelor clinice.

Proba hiperglicemiei provocate trasează de cele mai multe ori o curbă cu aspect bifazic.

Ramura ascendentă este atipică, ea urcă brusc peste 1,8 g la mie. Ramura descendentă coboară după 2—3 ore și ajunge la un nivel glicemic sub 0,6 g$^0/_{00}$. Hiperglicemia este mai prelungită decît în fazele normale. Aceasta constituie un caracter esențial al bolii.

Hipoglicemia după insulină apare la 30 de minute după injecția de 12 u. și este mult coborîtă, putînd ajunge pînă la 0,3$^0/_{00}$.

Glicemia revine la normal după 2 ore, fapt care sugerează o inerție în mecanismul reglator al glicemiei.

Sensibilitatea bolnavilor cu sindrom hipoglicemic față de insulină impune o atenție deosebită în timpul examinării, pentru a interveni urgent în stări precomatoase.

Patogenie. În geneza sindromului hipoglicemic au fost invocați factori multipli.

Evacuarea rapidă a fluidelor din stomac în jejun și resorbția lor activă, datorită hiperemiei mucoasei din procesul de jejunită, explică hipoglicemia. Rezorbția activă constituie un stimul pentru aparatul insular, solicitînd o secreție mai mare de insulină. Cu timpul, hipoglicemia alimentară repetată devine tot mai accentuată, pînă ce provoacă accidente hipoglicemice cu simptome caracteristice: foame, tremurături

și o serie de manifestări de ordin reflex. Factorul responsabil de tulburările glicoreglatoare ale bolnavilor cu rezecție gastrică este deci jejunita. La normali, insulinemia este corectată în permanență de resorbția glucidelor care se face într-un ritm lent.

În geneza tulburărilor glicoreglatoare trebuie să se țină seama și de mecanismul neuro-umoral, de insuficiența corticosuprarenală, de dezechilibrul cortico-subcortical. Se știe că principala sursă de energie a creierului este glucoza. Dintre toate organele, creierul consumă cea mai mare parte din glucide.

În cursul hipoglicemiei, consumul de oxigen și glucoză este mult scăzut.

Carența de glicogen și procesele de oxidare scăzute pot fi responsabile de apariția fenomenelor vasomotorii și manifestările reflexe din cadrul sindromului postprandial, tardiv. S-a pus problema de ce acest sindrom nu survine și la gastrectomizații de cancer gastric care supraviețuiesc cîțiva ani. Unii autori au legat sindromul acesta de boala ulceroasă.

La o serie de ulceroși se remarcă semne discrete asemănătoare celor din sindromul hipoglicemic: foame dureroasă, transpirație, cefalee, iar proba hiperglicemiei provocată trasează curbe asemănătoare celor din hipoglicemia sindromului postprandial tardiv.

Rezecția gastrică la acești ulceroși a favorizat apariția sindromului postprandial tardiv; de aceea la bolnavii ulceroși cu tulburări glicoreglatoare operația va fi făcută numai în cazurile cu indicație absolută.

Din datele enumerate se desprinde că în mecanismul patogenic al sindromului hipoglicemic intervin factori multipli. Acești factori nu au o valoare egală și acționează în diferitele etape ale metabolismului glucidic. Fără îndoială că factorul intestinal — jejunita — deține un rol principal. Acești factori nu trebuie considerați izolați. Ei exercită o influență asupra sistemului nervos și declanșează modificări funcționale la anumiți indivizi.

Procesul de jejunită nu trebuie identificat cu sindromul hipoglicemic. Nu în toate jejunitele există tulburări de resorbție. Se pune problema dacă în mecanismul de resorbție nu intervine și o componentă neuro-endocrină.

Evoluție. Stările de hipoglicemie au tendință naturală de vindecare spontană în cele mai multe cazuri.

Diagnosticul se face după semnele clinice și de laborator.

Prognosticul este favorabil, cu excepția formelor grave.

Tratament. Se recomandă o disciplină dietetică cu alimentație fracționată frecventă, bogată în proteine, lipide și hidrați de carbon și redusă în celuloză.

Cantitatea de glucide nu trebuie să depășească 150 g zilnic. După mîncare se indică repaus în pat pentru a împiedica golirea rapidă a bontului gastric.

Jejunita se tratează cu carbonat de calciu sau bismut, preparate de pancreas. Excitabilitatea scoarței se calmează cu sedative (luminal, valeriană, pasiflora).

În crize se administrează glucide în cantitate nu prea mare.

SINDROMUL DE ANSĂ AFERENTĂ

Este o complicație care apare în primele luni după rezecția gastrică. El este secundar unui proces inflamator și tulburărilor dinamice ale ansei aferente.

Cele mai frecvente cauze care favorizează refluxul în ansa aferentă sînt:

1. Anastomoza anizoperistaltică, care se observă în primele luni după intervenție.
2. Gura anastomotică largă, orizontalizată.
3. Poziția distală a ansei anastomotice.
4. Ansa anastomotică lungă.

Scanned with OKEN Scanner

Fig. 98. — Sindrom de ansă aferentă. Ansă lungă, injectată, sensibilă la palpare sub control radioscopic.

5. Procese inflamatorii care, prin edem și hipertrofia mucoasei, reduc calibrul din apropierea gurii.

Simptome clinice. Simptomele clinice apar de obicei în primele luni după operație și sînt caracterizate prin tulburări dispeptice și generale. Tulburările dispeptice se manifestă prin balonări, senzații de tensiune și dureri sub formă de crize, localizate în epigastru sau în hipocondrul drept, survenind la o jumătate pînă la o oră după mese abundente. Uneori crizele au caracter paroxistic, imitînd ocluzia intestinală.

Durerile sînt însoțite de grețuri, vărsături bilioase sau alimentare abundente, care apar la 1—3 ore de la începutul crizei. După vărsături, criza cedează.

Cu timpul crizele pot fi însoțite de intoleranța la grăsimi și ouă, subiecter, urobilinurie, creșterea bilirubinemiei, Mourphy pozitiv. Aceste manifestări clinice se încadrează în tabloul crizelor veziculare, iar colecistografia volumetrică seriată confirmă, prin anomaliile funcționale și morfologice existența, suferințelor biliare. Crizele repetate slăbesc pe bolnavi din cauza vărsăturilor și a restricțiilor alimentare. Studiul motilității ansei aferente nu se poate face în fazele de criză.

Examen radioscopic. În faza activă ansa aferentă se injectează pe un traiect lung și uneori este sensibilă la palpare. În unele cazuri se observă modificări inflamatorii cu caracter de jejunită: valvule îngroșate, neregulate, cu porțiuni lacunare produse de edem sau de hipertrofia polipoidală a mucoasei. Aspectul penat este înlocuit cu un contur liniar policiclic (fig. 98).

Patogenie. Staza în ansa aferentă nu este un fenomen fiziologic. Ea indică existența unor tulburări de motilitate în dinamica jejunului, o atonie cu reflux prelungit de conținut gastric și bilio-pancreatic. Tulburările de dinamică pot cuprinde duodenul și căile biliare.

S-a presupus că staza în aferentă este secundară unui proces inflamator al bontului, al jejunului, secționarea fibrelor nervoase vagale jucînd de asemenea un rol.

Este greu de presupus că atonia ansei ar fi vinovată de sindromul dureros. Pare mai plauzibil că acumularea și stagnarea prelungită de conținut în ansa aferentă pe lîngă alți factori ar putea deranja funcția căilor biliare printr-un mecanism reflex, realizînd diskinezii funcționale și mai tîrziu tulburări organice permanente ale căilor biliare. Staza în ansa aferentă poate întreține sau exagera și leziunile hepato-biliare existente anterior intervenției. În concepția noastră sindromul dureros din ansa aferentă ar putea fi interpretat ca o criză hepatică. În acest sens pledează evoluția sindromului cu apariția crizelor biliare și anomaliile în timpi diferiți ai sondajului minutat colecistografic, seriat, volumetric. Injectarea ansei radiologic denotă o diskinezie a ansei aferente, fără a fi responsabilă de accesul dureros.

Evoluție. În formele cu suferințe manifeste ale căilor biliare evoluția este prelungită.

Tratament. Regim alimentar, fără condimente și sărac în colesterol.

Se prescriu preparate de beladonă, luminal, brom, cură balneară.

GASTRITA

Fig. 99. — Gastrita bontului. Pliuri neregulate, îngroşate, rigide.

Gastrita este cea mai frecventă complicaţie după operaţiile pe stomac. Apare precoce sau tardiv după operaţie. La o serie de bolnavi ea există şi înaintea intervenţiei chirurgicale.

Simptome. Simptomele imită tabloul clinic al gastritei hipertrofice sau atrofice.

A. *Forma hipertrofică* este caracterizată prin jenă, senzaţie de plenitudine sau dureri cu caracter continuu, localizate în epigastru şi accentuate după mişcări sau după alimentaţie iritantă sau bogată, care destinde stomacul. În gastrita antrală după gastroenteroanastomoză bolnavii au cefalee, greţuri şi mai ales vărsături matinale cu conţinut mucos, bilă, uneori miros neplăcut în gură din cauza proceselor de putrefacţie intestinală şi a gurii anastomotice deschise.

B. În *gastrita atrofică* domină simptomele de anemie, de sensibilizare şi uneori diareele.

În formele cronice evolutive, bolnavii se simt obosiţi, incapabili de a face eforturi mari. Uneori, primul simptom de gastrită erozivă este hemoragia. Gastrita poate să apară precoce, în primele săptămîni după intervenţie.

Examenul obiectiv indică sensibilitatea difuză la presiune, limbă saburală; în gastrita erozivă, hemoragiile oculte sînt pozitive.

Examen radiologic. La o serie de bolnavi fără semne clinice se descoperă radiologic existenţa unor imagini de leziuni discrete.

În gastritele evoluate, imaginea radiologică la nivelul corpului şi fornixului se aseamănă cu gastrita cronică hipertrofică a stomacului neoperat (fig. 99).

În gastritele după rezecţie mucoasa poate avea la nivelul gurii de anastomoză aspect polipoid (fig. 100), cu imagini lacunare, rotunde, ovale sau conice, bine delimitate şi cu contur regulat. În gastroenteroanastomoză pliurile sînt mult îngroşate, sinusoidale, rigide şi converg spre gura de anastomoză. Pliurile îngroşate pot să reducă orificiul şi să împiedice evacuarea printr-o jenă în tranzitul ansei eferente. Gastrita atrofică prezintă aceleaşi modificări ca şi în stomacul neoperat.

Fig. 100. — Gastrita bontului. Aspect pseudopolipoidal al mucoasei gastrice.

Gastroscopia. În gastrita acută mucoasa este roşie-aprins, lucioasă edematiată pe întreaga suprafaţă. Pliurile de pe faţa posterioară sînt îngroşate; inelul gurii anastomotice strîmtat din cauza edemului, are aspect de rozetă. În gastrita cronică hipertrofică — forma cea mai frecventă —

Scanned with OKEN Scanner

pliurile de pe fața posterioară sînt rigide, îngroșate, neregulate, cu aspect anarhic, cu mucus între șanțuri. Uneori, pe suprafața mucoasei se observă neregularități verucoase, eroziuni superficiale sau formațiuni polipoide difuze.

În gastrita hipertrofică antrală polipoidă se remarcă la nivelul gurii de anastomoză formațiuni polipoide în formă de mărgele, de culoare roșiatică, care prolabează în orificiu.

În gastrita antrală gura este strîmtată, are o formă ovală, rotundă sau stelată din cauza pliurilor care converg spre orificiu. În cursul examinării se observă jocul de deschidere și închidere al gurii anastomotice asemănător funcției pilorice. Înapoia inelului gurii apare jejunul de culoare mai închisă, cenușie-cafenie fără luciu. Pliurile jejunale sînt subțiri, elastice. În gastrita atrofică, mucoasa este transparentă, palidă și prin grosimea ei se distinge desenul vascular.

Etio-patogenie. Traumatismul operator creează dezordini circulatorii și agravează gastrita preexistentă. O serie de factori postoperatori determină perturbări în funcția stomacului operat și contribuie la apariția procesului inflamator al bontului gastric;

a) gura largă permite evacuarea precipitată a alimentelor incomplet chimizate, favorizînd după un timp stomita;

b) gura prea mică sau situată prea sus face dificilă evacuarea bontului; bolnavii fac eforturi pentru golire, au vărsături; mucoasa iritată se edematiază, se inflamează;

c) gura devine mică la cîteva luni după intervenția chirurgicală; aceasta se produce la operații făcute pe stomacul dilatat; în convalescență, stomacul rămas își reia forma normală, gura devenind insuficientă pentru golire;

d) gura situată jos, în apropiere de pilor, regiune în care mișcările peristaltice sînt foarte active creează aceleași condiții nefiziologice;

e) gura aferentă creează un cerc vicios; sucul duodenal, pancreatic și bila, care regurgitează în stomac, au acțiune iritantă;

f) ansa jejunală prea scurtă în anastomoza retrocolică poate provoca o torsiune și o inflamație în apropierea gurii, o obstrucție incompletă și o jejunită.

Diagnosticul diferențial se face cu toate sindromele dureroase postoperatorii, în special cu ulcerul peptic gastro-jejunal, care prezintă dureri intense, cu evoluție periodică, sensibilitate localizată mai precis paraombilical stîng, absența vărsăturilor caracteristice matinale și o stare generală mai alterată.

Evoluție și prognostic. Gastrita este o suferință cronică, uneori rebelă la tratament dacă persistă factorul cauzal.

Tratament. *Tratament profilactic*: regim preoperator pentru reducerea gastritei.

Tratament curativ. Este identic ca în gastrita din stomacul neoperat: alimentare frecventă și fracționată. Soluție de colargol 2% dimineața pe nemîncate, cîte o linguriță într-un pahar cu apă. Alcaline sau preparate de acid clorhidric cu pepsină, în funcție de tulburările secretorii. Fizioterapia cu raze ultrascurte și balneoterapia dau rezultate mulțumitoare. În unele cazuri se indică intervenția operatorie pentru corectarea defectelor anatomice care agravează evoluția gastritelor.

ULCERUL GASTRO-JEJUNAL

Ulcerul gastro-jejunal sau ulcerul peptic postoperator este o complicație serioasă care apare în primii doi ani de la operație. Localizarea principală este în apropierea liniei de sutură pe ambele versante, mai frecvent pe versantul jejunal. Primul ulcer gastro-jejunal a fost descris în 1897 de Berg, la 18 ani după operația de gastroenteroanastomoză. Ulcerul gastro-jejunal se observă după orice operație cu anastomoză gastro-jejunală. Frecvența

Scanned with OKEN Scanner

cea mai mare se întîlneşte după gastroenteroanastomoză, în 3 — 34% din cazuri. Rezultatele discordante se explică prin dificultatea stabilirii diagnosticului şi întocmirii statisticilor. O serie de autori îşi bazează diagnosticul pe examenul radioscopic, care de multe ori este negativ. Procentul ridicat este semnalat după procedeul Eiselsberg. Rezecţia gastrică a modificat profund frecvenţa, reducînd procentul la 0,5—3%.

Ulcerul gastro-jejunal este frecvent după rezecţia cu anastomoză în Y sau după intervenţiile complementare de jejuno-jejunostomie.

Simptomatologie. Semnele clinice prezintă unele particularităţi care îl deosebesc de ulcerul preoperator. Caracterul periodic al durerilor este inconstant. Ele apar spontan sau postalimentar. Durerea are intensitate mare, este localizată mai des în stînga ombilicului, iradiază spre hipocondrul drept sau în jos. În ulcerul asociat cu gastrită, sensibilitatea este mai difuză. Foamea dureroasă apare mai devreme, liniştea după mese este mai scurtă. Alcalinele şi pansamentele influenţează prea puţin ritmul dureros. Fazele dureroase sînt mult mai lungi. Cu timpul, durerile devin permanente şi se exagerează după mese.

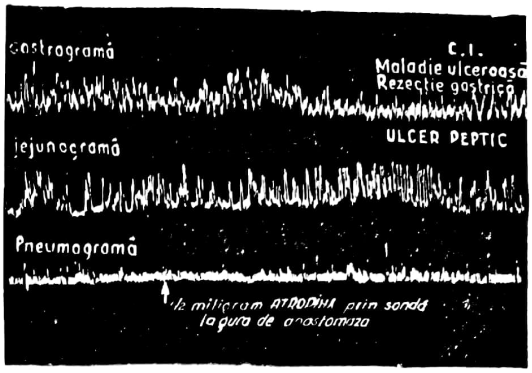

Fig. 101. — Boală ulceroasă. Rezecţie gastrică. Ulcer peptic. Gastrogramă cuplată cu jejunogramă şi pneumogramă. Ştergerea activităţii periodice cu contracţii gastrice şi jejunale continue.

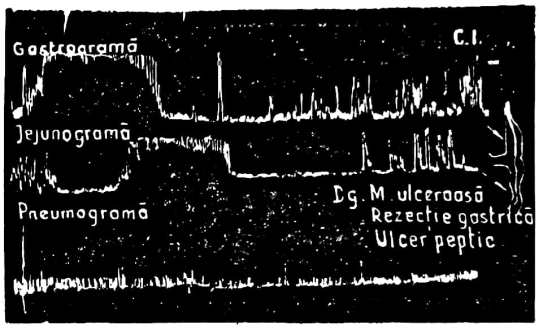

Fig. 102. — Ulcer peptic după rezecţie gastrică. În timpul somnului nu se remarcă inhibiţia dinamicii digestive.

Ulcerul are tendinţă de a pătrunde în profunzime şi de a prinde ţesuturile vecine şi seroasa. Astfel se explică durerile provocate prin schimbarea de poziţie. Hemoragiile oculte pozitive sînt mai frecvente ca înainte de operaţie. Sîngerările permanente anemiază bolnavii. Constipaţia este rară, ulcerul este asociat mai mult cu diaree. Un simptom important al ulcerului gastro-jejunal este alterarea stării generale. Tulburările digestive, de metabolism şi restricţia alimentară provoacă pierderi rapide în greutate şi în forţă fizică.

Fig. 103. — Ulcer peptic triplu pe ansa eferentă.

Formele latente sînt rare. Bolnavii slăbesc, au hiperaciditate şi hemoragii oculte pozitive în mod periodic.

Funcţia secretorie. În gastroenteroanastomoză aciditatea este crescută. În rezecţiile gastrice valorile de aciditate sînt în funcţie de mărimea bontului. La bolnavi cu disfuncţia gurii anastomotice, cu dilatarea ansei aferente şi cu perijejunită complicată cu stenoză incipientă a ansei eferente, secreţia este abundentă şi are caracter bilios.

Gastrograma şi jejunograma arată contracţii gastrice ample, unde de amplitudine mare şi ştergerea activităţii periodice. În faza de linişte contracţiile gastrice sînt abia schiţate (fig. 101, 102).

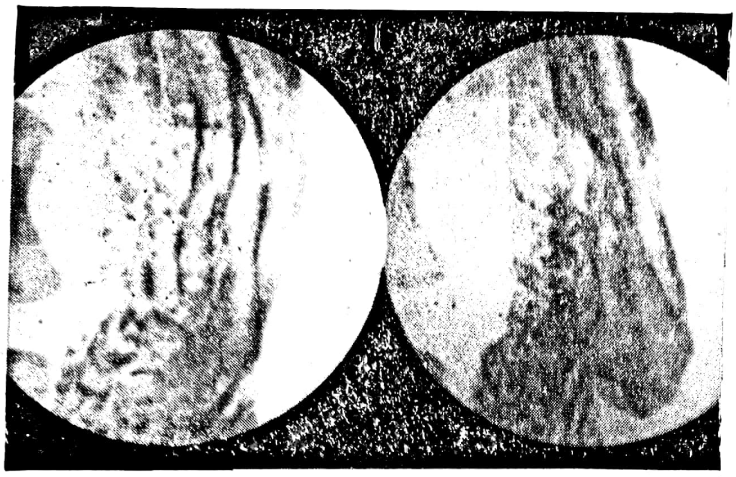

Fig. 104. — Ulcer peptic pe versantul gastric al gurii de anastomoză. Ulcerul vizibil numai la o compresiune dozată potrivită.

Examen radioscopic. Ulcerul gastro-jejunal se localizează mai frecvent la nivelul gurii de anastomoză, (fig. 104, 105, 106) apoi, în ordine descrescîndă, pe ansa eferentă (fig. 103) bontul gastric și foarte rar pe ansa aferentă. Se pot întîlni ulcere duble sau multiple. Nișa este identică cu a ulcerului obișnuit. Nișa de față apare ca o pată suspendată de dimensiuni variate. Ea este înconjurată de o zonă transparentă (edem) sau de pliuri convergente dacă ulcerul este mai cronic (fig. 107). Nișa marginală apare ca un pinten, o proeminență mamelonată (fig. 108) sau de formă triunghiulară. Semnele indirecte ale ulcerului sînt gastrita bontului, tulburările de evacuare, spasmul sau retracția cicatricelor care pot determina stenozări diverticulare excentrice, mai ales în ulcerele localizate pe ansa eferentă.

Examen gastroscopic. Ulcerul are dimensiuni mici, contur puțin regulat, fundul de culoare brună, margini inflamate; în regiunea antrală apare un aspect de gastrită cu pliuri neregulate, ușoară edematiere roșiatică. Ulcerul jejunal apare în cîmpul vizual dacă gura anastomotică este largă (Pl. III, fig. 5 și 6). El este plasat pe fondul închis al mucoasei jejunale edematoase și cu pliuri tumefiate.

Pliuri neregulate, edematoase pot uneori simula imagini pseudoulceroase.

Patogenie. Abuzul de alcool și tutun, nerespectarea regimului alimentar după operație, predispoziții familiale, sînt considerați ca factori favorizanți.

În geneza ulcerului gastro-jejunal s-au enunțat o serie de teorii ca și în patogenia ulcerului gastro-duodenal. S-a acordat un rol deosebit factorului mecanic reprezentat de greșeli de tehnică chirurgicală: gură anastomotică plasată prea sus, includerea mucoasei inflamate în gura anastomotică, invaginarea jejunului în stomac, formarea de hematom postoperator și lipsa de resorbție a fibrelor de sutură. S-a remarcat însă că ulcerul gastro-jejunal poate să apară și după operațiile făcute de specialiști în cele mai bune condiții. Unii autori acordă gastritelor o importanță deosebită. Frecvența mare a gastritelor postoperatorii în raport cu numărul redus al ulcerelor exclude această ipoteză.

Importanța factorului acid în apariția ulcerului gastro-jejunal este recunoscută în medicina experimentală și în clinică. Agre

Fig. 105. — Gastroenteroanastomoză cu ulcer peptic.

siunea chimului peptic acid reduce rezistența mucoasei jejunale și favorizează inflamația necrotică caracteristică ulcerului peptic.

Frecvența mare de ulcere după gastroenteroanastomoză și scăderea procentului după rezecția largă pledează în favoarea factorului acid. Pericolul formării ulcerului la rezecați este în funcție de păstrarea zonei peptice în bontul gastric.

Apariția ulcerului într-un procent redus după rezecții largi pune în discuție extinderea topografică a zonelor de secreție acidă. Fără îndoială că factorul acid este cel mai important, dar nu este singurul generator de ulcer peptic.

După Bîkov, ulcerul peptic se încadrează în patogenia cortico-viscerală. Suprimarea ulcerului nu înseamnă dispariția obligatorie a dereglării funcționale preexistente a sistemului nervos cu repercusiune asupra organelor interne.

Modificările anatomo-histologice sînt identice cu ale ulcerului înainte de operație.

Complicații. *Hemoragia* este o complicație frecventă. Sîngerările pot fi ușoare sau serioase, nu însă mortale, ca în ulcerul duodenal. Ele se repetă frecvent.

Perforația se întîlnește în 5—20%, cu o mortalitate mai ridicată decît în ulcerul inițial. Perforația localizată este rară.

Penetrarea este cea mai caracteristică complicație. Penetrarea anterioară se întîlnește după gastroenteroanastomoza anterioară. Simptomele dureroase sînt continue, cu iradieri în spate și umărul stîng. La palpare se simte un plastron periombilical. Penetrarea ulcerului în colon realizează *fistula gastro-jejuno-colică*. Debutul este lent, cu diaree cronice, cu scaune păstoase sau lichide, mai tîrziu cu resturi alimentare nedigerate. Diareele sînt rezistente la tratament. Din cauza trecerii gazelor sau a conținutului intestinal în stomac, bolnavii au un miros fecaloid în gură, exagerat în timpul defecării, în urma presiunii

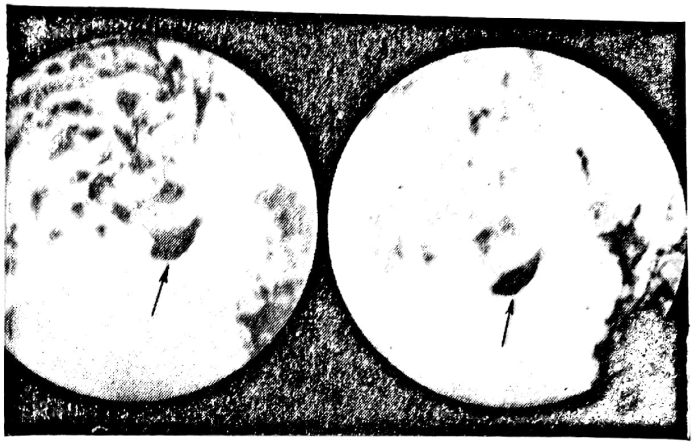

Fig. 106.—Același caz ca în fig. 105. Examen sub compresiune.

Fig. 107. — Ulcer peptic la nivelul gurii de anastomoză. Se remarcă convergența cutelor mucoasei.

Fig. 108. — Ulcer peptic jejunal.

abdominale. Bolnavii cu fistulă gastro-colică nu au dureri intense; ele se accentuează în timpul defecării. Pofta de mîncare este păstrată, bolnavii însă slăbesc progresiv. Se produc deshidratări, deficienţe nutritive, tulburări în metabolismul vitaminic şi al sărurilor minerale, cu hipocalcemie şi anemie cu caracter macrocitar, realizînd sindromul sprue.

În fistula cu ventil, comunicarea este intermitentă, scaune diareice alternează cu scaune formate.

Diagnosticul pozitiv se face după examenele de laborator. Mirosul fecaloid al sucului gastric permite să se facă diagnosticul în formele fruste, fără nici o bănuială de fistulă. Trecerea conţinutului stomacal prin circuit scurt se verifică prin administrarea orală de cărbune, care apare în scaun la 1—2 ore.

În cursul unei clisme cu substanţă colorată se extrage sucul gastric colorat.

Insuflarea cu aer a intestinului produce miros fecaloid exagerat în gură.

Examenul radioscopic obişnuit sau clisma baritată stabilesc uşor comunicarea dintre colon şi gura anastomotică.

Evoluţia. Toate cazurile neoperate ajung la stări caşectice. Hemoragiile agravează evoluţia.

Procesul inflamator local poate avea uneori caracter stenozant, cu obstrucţia colonului.

Prognosticul ulcerului peptic este în funcţie de precocitatea diagnosticului, de tratament şi de tipul de sistem nervos al bolnavului.

Tratamentul este identic cu al ulcerului anterior operaţiei. Dacă tratamentul conservativ nu dă rezultate, nu se temporizează prea mult. Intervenţia chirurgicală este mai serioasă, dă mortalitate mai mare.

Rezecţia trebuie făcută larg, pentru a preveni al treilea ulcer. Dacă ulcerul apare şi după a doua intervenţie, se recomandă vagotomia bilaterală.

ULCERUL GASTRO-DUODENAL RESTANT DUPĂ OPERAŢIE

Ulcerul restant nerezecat, observat după gastroenteroanastomoză, înfundare, rezecţie parţială sau după Billroth II, poate să se manifeste prin tulburări imediate sau tardive după operaţie. Ulcerul restant poate fi localizat pe duoden, pe curbura mică în apropierea cardiei sau pe oricare segment al stomacului, dacă la intervenţia operatorie s-a făcut o gastroenteroanastomoză sau înfundare în urma perforaţiei.

Gastroenteroanastomoza, rezecţia parţială sau înfundarea nu vindecă totdeauna ulcerele gastro-duodenale. Ulcerele caloase, la pacienţii în etate, nu sînt influenţate de actul operator; ele pot să devină active.

Tulburările secretorii şi motorii, exagerate după operaţie, împiedică cicatrizarea ulcerului.

Semnele clinice ale ulcerului restant şi complicaţiile sînt identice cu cele dinainte de operaţie, starea generală este bună, ceea ce permite să se facă diagnosticul diferenţial cu ulcerele peptice postoperatorii.

Tratamentul este conservativ. În insuccese se indică rezecţia gastrică, mai ales la bolnavii care au prezentat anterior perforaţii şi hemoragii.

JEJUNITA

Evacuarea precipitată a alimentelor nedigerate din stomac favorizează la o serie de bolnavi procese inflamatorii ale jejunului. Flora microbiană care pătrunde în acest segment, în absenţa acidului clorhidric, are de asemenea un rol important.

Scanned with OKEN Scanner

Jejunita este asociată frecvent cu gastrita bontului şi survine la operaţi cu gură anastomotică largă, care permite o evacuare rapidă a stomacului.

Semnele clinice sînt caracterizate prin balonare, jenă abdominală difuză discretă, dureri periombilicale şi flancul stîng, fenomene reflexe vasomotorii, transpiraţii, palpitaţii, tremurături după alimentaţie. Scaunele sînt normale, păstoase, sau lichide dacă procesul de jejunită este asociat cu o inflamaţie a colonului; în acest caz, scaunele pot fi de putrefacţie sau fermentaţie. Simptomul important de suferinţă a intestinului subţire este prezenţa acizilor graşi la examenul microscopic al materiilor fecale. În colite asociate, examenul microscopic arată modificările corespunzătoare unei colite cu putrefacţie sau fermentaţie.

Fig. 109. — Jejunită. Relief valvular îngroşat, şters pe alocuri prin edem.

Examenul radiologic pune în evidenţă o motilitate intestinală exagerată şi o mucoasă cu calibrul valvelor mărit şi pliurile transversale lărgite (fig. 109, 110, 111). Desenul mucoasei pierde forma penată de ferigă şi devine neregulat. Tonicitatea pereţilor este modificată. De cele mai multe ori pereţii sînt hipotonici; atunci ansele apar dilatate; alteori ansele sînt hipertonice, de calibru strîmtat. Cînd cantitatea de mucus este mare, bariul aderă de pereţi sau cade în formă de fulgi de zăpadă. Conturul anselor poate fi neregulat; bariul rămîne în acest caz suspendat în fundul unor pliuri, dînd un aspect pătat.

Tratament. Se recomandă un regim alimentar bogat în proteine (carne, ouă, brînză de vaci), făinoase, orez, unt în cantitate redusă. Dacă scaunele devin normale şi digestia este bună, se trece progresiv la un regim mai bogat cu făinoase, compoturi, zarzavaturi trecute prin sită, prăjituri uscate. Ca tratament medicamentos, se recomandă preparate de pancreas, beladonă, carbonat de calciu şi de bismut.

TULBURĂRI DE NUTRIŢIE DUPĂ REZECŢII GASTRICE

Carenţa în principii alimentare, proteine, glucide, grăsimi, săruri minerale, vitamine şi apă, secundară tulburărilor de resorbţie şi de metabolism determină sindrome clinice complexe.

Hipoproteinemia survine rar. Ea este caracterizată clinic prin diaree, slăbire, edeme; biologic ea se explică prin dezechilibrul proteic. Apare de obicei la 3—12 luni după rezecţia gastrică.

Debutul este lent, cu fenomene dispeptice banale, anorexie, gastrită, anemie, scaune diareice grăsoase.

Bolnavii se simt obosiţi, pierd în greutate. După cîteva săptămîni apar edeme progresive, persistente la punerea în repaus, regim şi diuretice. Se formează transsudat pleural şi peritoneal.

Simptomele biologice sînt caracterizate prin scăderea proteinelor sanguine totale şi inversarea raportului serine-globuline, cu scăderea serinelor, care determină o reducere a tensiunii oncotice a plasmei, creşterea lichidului interstiţial şi apariţia edemelor.

Probele de disproteinemie sînt pozitive.

Scanned with OKEN Scanner

Fig. 110. — Jejunită. Relief valvular mult modificat. Valvule orientate vertical, îngroșate și neregulate.

Fig. 111. — Jejunită. Valvulele îngroșate la nivelul ansei aferente. Valvulele șterse la nivelul ansei eferente. Bariul reținut în funduri valvulare în formă de cuiburi de rîndunică.

În hipoproteinemia asociată cu carențe multiple se constată lipemii coborîte, hipotensiune, hipocalcemie, anemie hipocromă și hipovitaminoză.

Alterări ușoare ale bilanțului nutritiv. Sînt caracterizate prin o stare de astenie, oboseală, inapetență, lipsa de forță și în special pierderea în greutate. Cu toate eforturile făcute, bolnavii nu reușesc să revină la greutatea lor preoperatorie. Bilanțul nutritiv indică o alterare în balanța azotului și grăsimilor. Excreția de azot și acizi grași este mărită. Se remarcă în special la bolnavii cu un deficit de greutate preoperator, la indivizi de peste 50 ani, cu rezerve energetice scăzute, la indivizi excitabili, cu instabilitate și dezechilibru umoral.

Patogenie. Factorul esențial îl constituie carența de proteine, secundară nu atît tulburărilor de resorbție cît mai ales asimilării defectuoase a unor proteine esențiale ale organismului.

Factori predispozanți sînt:

a) regimul carențat hipoproteic înainte de operație;

b) excreții bogate de azot secundare procesului catabolic.

Evoluția este cronică; prognosticul este în funcție de precocitatea tratamentului.

Tratament. Prevenirea dezordinilor trebuie începută în faza preoperatorie, urmărită în timpul și după operație pe o perioadă lungă. Alimentația bolnavilor operați trebuie supravegheată cu multă atenție. Se va asigura un aport de proteine asimilabile. Se recomandă reproteinizare prin regim rațional, transfuzii, perfuzii cu plasmă. Se corectează deficiențele digestive prin preparate de acid clorhidric și pepsină, preparate de pancreas, vitamina B_1, C și PP. Se prescrie metionină.

ANEMII

Legăturile între funcția stomacului și modificările hematopoetice sînt cunoscute din cercetările experimentale și clinice.

Rezecția gastrică este uneori urmată de anemie cu caracter hipercrom sau hipocrom. Acestea survin la cîțiva ani după rezecție.

Anemia hipercromă se întîlnește foarte rar chiar și după gastrectomiile totale. Finsterer citează un caz la 2 500 de rezecții. Aceasta se datorește faptului că zonele secretorii duodeno-

jejunale supleează elaborarea factorului intrinsec în gastrectomiile care suprimă celulele marginale din regiunea fundică cu rol activ în secreţia factorului antipernicios.

Cercetările histochimice făcute de o serie de autori arată că celulele argentafine atrofiate din porţiunea superioară a intestinului nu mai participă la formarea factorului antipernicios. Problema patogeniei anemiei pernicioase în rezecţia gastrică este încă nelămurită.

Anemia hipocromă este mai frecventă şi se manifestă cu simptomele caracteristice anemiei hipocrome achilice (disfagie, glosită, modificări ale unghiilor).

Etio-patogenie. În urma gastrectomiilor, metabolismul fierului suferă modificări esenţiale. Lipsa acidului clorhidric şi motilitatea crescută împiedică eliberarea fierului de proteinele cu care este legat în alimente, ionizarea şi transformarea în forma feroasă şi dializa şi absorbţia lui. Totuşi, procentul anemiilor hipocrome este foarte redus faţă de numărul ridicat al cazurilor cu anaclorhidrie la gastrectomizaţi. Aceasta se explică prin faptul că fierul, avînd un ciclu închis, rezervele din organism sînt suficiente pentru a compensa tulburările de resorbţie sau lipsa de aport din alimentaţie, cu condiţia să nu existe pierderi de fier prin sîngerări mici şi persistente. La o serie de gastrectomizaţi, cu ulcer gastrojejunal şi gastrită erozivă, sîngerările oculte persistente şi de lungă durată pot epuiza rezervele de fier, favorizînd anemia. Frecvenţa anemiilor după rezecţia gastrică la femei este determinată de fluxul menstrual, dacă resorbţia fierului este deficientă.

Tratament. În anemia pernicioasă se recomandă injecţii cu vitamina B_{12} sau extracte de ficat şi preparate de acid clorhidric cu pepsină.

În anemia hipocromă se prescrie fier redus cu hidrogen şi cu lactoză aa 0,5 g, 8 pachete pe zi, sau sulfat feros 1 g pe zi, acid clorhidric şi pepsină, vitamina C.

Regimul alimentar trebuie să fie bogat în fier (spanac, piersici, caise).

TULBURĂRI DUPĂ VAGOTOMIE

În 1943, Dragstedt a introdus vagotomia dublă ca metodă nouă chirurgicală în terapia ulcerului peptic gastro-duodenal, cu scopul de a asigura liniştea stomacului prin modificările funcţionale de motilitate şi secreţie ce urmează.

Vagotomia nu este o operaţie fiziologică.

Succesele realizate în urma vagotomiei au fost parţiale, un procent mare de bolnavi au rămas cu sechele postoperatorii.

Vagotomia parţială, datorită păstrării unor fibre care nu au putut fi secţionate, nu dă nici un rezultat. Testul secretor insulinic Hollander-Savenko, asociat cu studiul viscerografic iniţiat de Spîrchez şi colab., diferenţiază vagotomia completă de cea incompletă.

Vagotomia este completă, dacă hipoglicemia insulinică nu mai determină un răspuns secretor acid, iar motilitatea gastrică nu este intensificată prin hipoglicemia insulinică.

Vagotomia completă nu este o operaţie uşoară. Mortalitatea nu este mare, dar complicaţiile ei sînt frecvente.

Complicaţiile imediate ale vagotomiei complete sînt: pneumotorax, complicaţii pulmonare şi hemoragii digestive.

Complicaţiile cronice sînt variabile.

Simptome. Tulburările gastrice apar precoce. După secţionarea pneumagastricilor, bolnavii au senzaţie de plenitudine, presiune, balonare, greaţă fără vărsături, eructaţii uneori cu miros neplăcut în gură, din cauza orificiului piloric deschis. Sensibilitatea la presiune este dispărută, bolnavii nu mai au dureri, probabil din cauza inhibării secreţiei şi a motilităţii gastrice.

Examen radioscopic. Stomacul, bulbul duodenal şi segmentul intestinal al jejunului sînt dilatate, bula de aer mărită, diafragma stîngă situată mai sus. Motilitatea

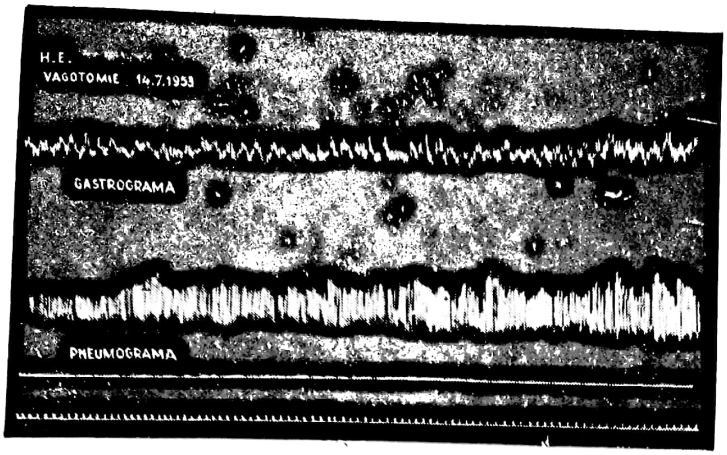

Fig. 112. — Aspectul gastrogramei după vagotomie.

gastrică este absentă. Din cauza atoniei și a lipsei de peristaltism, stomacul este incapabil să alunge conținutul de alimente sau bariul. Golirea este întîrziată (12 — 24 de ore). Contracții se observă numai după injecții de doryl sau de preparate de colină. Paralizia gastrică împiedică vizibilitatea ulcerului.

Gastrograma desenează contracții diminuate ca frecvență și amplitudine (fig. 112).

Examen gastroscopic. Pilorul apare deschis, ceea ce confirmă că lipsa de peristaltism este responsabilă de evacuarea întîrziată a stomacului, și nu spasmul piloric, așa cum au crezut unii autori.

Spasmul cardiei poate să apară în primele luni. În urma parezei esofagiene, cardia rămîne închisă, alimentele stagnează timp îndelungat la orificiu. Simptomele clinice sînt identice cu cele produse de cardiospasm.

Tulburările intestinale sînt caracterizate prin diaree precoce de fermentație sau putrefacție și durează cîteva săptămîni, luni; în cazuri rare, 1—2 ani. Ele pot fi continue sau periodice, nu sînt influențate de pansamente și preparate de opiu, sînt secundare evacuării alimentelor nechimefiate, tulburărilor de resorbție și secreție a intestinului. Flora microbiană abundentă mărește peristaltismul intestinal. Toți acești factori favorizează procese de jejunită.

O serie de bolnavi vagotomizați se plîng de oboseală, astenie, somonolență. Tulburările cardiace survin rar; sînt citate cazuri de infarcte miocardice și aritmii.

Durata modificărilor funcționale determinate de vagotomie este limitată. Motilitatea și tonicitatea stomacului reapar după 5—6 luni. Suprimarea fazei de secreție cefalică se menține timp mai îndelungat. Revenirea funcției poate fi verificată prin testul secretor insulinic și viscerografie. Aclorhidria nu exclude recidivele ulceroase, care apar cu aceeași frecvență ca și în gastroenteroanastomoza izolată. Pentru prevenirea recidivelor frecvente, a perforațiilor fără dureri și mai ales a tulburărilor gastrice de motilitate, vagotomia a fost asociată cu gastroenteroanastomoza.

Indicațiile de vagotomie rămîn limitate la ulcerul peptic gastro-jejunal și la ulcerul juxtacardial; în acest caz vagotomia se asociază cu rezecția gastrică, pentru a suprima faza de secreție chimică.

Tratament. Tulburările de motilitate ale stomacului și cardiei se corectează prin preparate de colină, dacă se exclude un ulcer activ. În diaree se prescrie regim bogat în proteine, sărac în celuloză și injecții sau supozitoare de acetilcolină, prostigmină.

CANCERUL BONTULUI GASTRIC

Cancerul care apare postoperator pe bontul gastric are origini diferite:

1. Cancer al bontului apărut ca o recidivă a unei tumori gastrice maligne.
2. Cancer al bontului apărut ca o recidivă tardivă a unui ulcer calos degenerat operat.
3. Cancer primitiv al bontului după rezecții gastrice pentru ulcer.

1. Cancerul bontului, ca o recidivă a tumorii maligne gastrice, cuprinde procentul cel mai mic. Recidiva apare la cîteva luni sau la 2—5 ani după operație. Aceste forme tardive

pot fi cancere noi, apărute pe bontul gastric predispus la degenerare malignă. Este însă mai probabil că ele sînt tumori cu evoluţie lentă, cu punct de plecare de la celule neoplazice aberante, rămase în faza de inactivitate.

2. Cancerul bontului, apărut ca o recidivă tardivă a unui ulcer calos degenerat operat, evoluează înainte de operaţie sub masca unei boli ulceroase. Statisticile indică malignizarea ulcerului în 2—10%. Aceste cifre diferite arată că în cele mai multe cazuri diagnosticul a fost greşit.

Diagnosticul diferenţial al ulcerului benign de ulcerul canceros este greu de făcut. Nuanţele care diferenţiază cele două forme sînt discrete. De multe ori, nici clinica şi nici radiologia nu au posibilitatea de a afirma dacă ulcerul este calos, canceros sau cancerizat. Examenul anatomopatologic este un test de diagnostic diferenţial mai fidel.

Fig. 113. — Cancer primitiv pe bont gastric după rezecţie pentru ulcer duodenal înainte cu 5 ani. Stenoza ansei eferente.

3. Cancerul primitiv al bontului, după rezecţia gastrică pentru ulcer, se întîlneşte foarte rar. Apare tardiv după operaţie, la 4—30 de ani. Lurie acordă un rol factorilor mecanici alimentari care tulbură nutriţia celulară. Celulele epiteliale distrofice din regiunea gurii anastomotice se dezvoltă atipic. Malignizarea, excepţional de rară, se explică prin numărul redus de celule epiteliale distrofice în regiunea gurii.

Diagnosticul se face cu multă dificultate în faza incipientă. În general, simptomele apar dacă tumoarea interesează regiunea cardiei sau trece de tuberozitatea mare.

Simptome. Primele manifestări sînt semnele dispetice funcţionale: balonare, inapetenţă, dureri discrete postalimentare, greţuri, uneori vărsături. Este caracteristică instalarea lor foarte tardiv după operaţie, după o perioadă de sănătate deplină.

După faza dispeptică, simptomele se intensifică, durerile devin permanente, iradiază în spate dacă tumoarea evoluează spre straturile profunde, apar vărsături bilioase sau alimentare zilnice. Bolnavii se anemiază, slăbesc într-un ritm mai rapid decît în cancerul duodenal. Hemoragiile sînt pozitive. Apar frecvent melene sau hematemeze.

Localizarea obişnuită a cancerului primitiv este gura anastomotică, punctul de plecare fiind porţiunea glandulară a mucoasei gastrice.

Examenul radiologic. În perioada incipientă, semnele sînt neprecise, din cauza evacuării rapide prin gura largă şi incontinentă.

După scurt timp apar radiografic imagini lacunare caracteristice proceselor metaplazice. Funcţia gurii de anastomoză e tulburată şi, pe măsură ce tumoarea creşte, ansa eferentă se obstruează. Staza baritată se prelungeşte de la 6—12 ore. Ansa aferentă se dilată, ajungînd pînă la dimensiunile colonului. Diagnosticul radiologic în recidiva canceroasă este mai greu, dacă leziunea este mică. O diferenţiere o constituie faptul că recidiva apare mai ales în ţesuturile vecine şi cuprinde secundar stomacul. Dezvoltarea procesului canceros duce la îngustarea gurii şi ansei eferente, pînă la stenoză (fig. 113).

Infiltrarea pereţilor şi mai ales apariţia lacunei reprezintă stadiul terminal.

Chimismul gastric arată aclorhidrie refractară la histamină. În cancerul cu stenoză incipientă se remarcă hipersecreţie bogată, cu aspect bilios, conţinut alimentar nedigerat şi hemoragii oculte.

Scanned with OKEN Scanner

Gastrograma indică un traseu monoton, fără contracții; reflexele digestive sînt absente. Studiul activității motorii după morfină arată contracții gastrice de durată scurtă.

Evoluție. Cancerul bontului se extinde rapid asupra întregii suprafețe. Intestinul subțire opune o barieră procesului neoplazic și este invadat numai în perioada avansată.

Prognosticul este grav. Intervenția chirurgicală este de cele mai multe ori paliativă. Laparotomia stabilește dacă se poate încerca o anastomoză paliativă esofago-jejunală.

TUBERCULOZA STOMACULUI

Tuberculoza stomacului este o boală rară. Ea nu trebuie confundată cu tulburările dispeptice întîlnite frecvent în tuberculoza pulmonară sau a altor organe.

Simptomatologie. Semnele clinice ale tuberculozei gastrice sînt necaracteristice. Ele sînt mascate de fenomene digestive, secundare tuberculozei pulmonare. Chiar și la bolnavii cu tuberculoză pulmonară diagnosticul este dificil, din cauza simptomelor dispeptice secundare.

Semnele subiective imită tabloul clinic al cancerului sau al sifilisului gastric.

Forma ulceroasă. Boala debutează cu senzație de greutate, jenă în epigastru, arsuri, poftă de mîncare păstrată sau scăzută. Cel mai important simptom este durerea cu ritm asemănător ulcerului gastro-duodenal. Ea survine la ½ oră sau la 2—3 ore după mese și este localizată în epigastru. În formele complicate cu perigastrită, durerea iradiază în spate. Unii bolnavi au foame dureroasă, care se calmează prin alimentație. Intensitatea durerii nu este mare. Durerile pot fi continue sau periodice, fără să păstreze totdeauna ritmul clasic din boala ulceroasă. Diareea, care se întîlnește rar în ulcerele gastrice, poate fi un simptom important în tuberculoza gastrică, în absența unei leziuni specifice intestinale sau altor cauze.

Hemoragiile gastrice sînt rare. Prezența lor, la un tuberculos cu fenomene dispeptice, sugerează etiologia tuberculoasă a ulcerului. Temperatura poate fi normală sau subfebrilă.

Forma hipertrofică îmbracă un tablou clinic asemănător cancerului gastric: inapetență, slăbire, grețuri, dureri surde, continue, rar întrerupte de perioade de liniște. În faza evolutivă, procesul hipertrofic determină obstrucția progresivă a pilorului cu vărsături alimentare intermitente la început, apoi zilnice. Bolnavii se deshidratează, slăbesc progresiv.

La examenul fizic se constată, pe nemîncate, clapotajul gastric și contracții peristaltice. La palpare profundă se simt pachete ganglionare, nedureroase sau tumoarea gastrică fixă ori mobilă.

Un caracter important al formelor hipertrofice este evoluția lungă, în contrast cu examenul obiectiv, care sugerează existența unei tumori maligne.

Examenul de laborator dă informații vagi pentru precizarea diagnosticului. Funcția secretorie a stomacului este normală. În foarte multe cazuri se obține o achilie refractară la histamină.

Examenul bacteriologic are valoare numai la bolnavii fără leziuni pulmonare. Bacilul Koch nu este găsit de obicei în sucul gastric, deși inocularea de suc gastric la cobai dă uneori rezultate pozitive.

Gastroscopia dă indicații foarte vagi asupra naturii specifice a leziunii ulceroase.

Examenul radioscopic. Tuberculoza stomacală nu are semne radiologice proprii. Forma ulcerativă se traduce printr-o nișă cu marginile neregulate, localizată pe curbura mică, în apropierea pilorului. În faza incipientă, ulcerele au dimensiuni mici, cu fond regulat, cu margini ridicate, și o tendință de invadare în profunzime. Imaginea este asemănătoare ulcerului peptic. Formele evoluate simulează cancerul ulcerativ. În forma hipertrofică, relieful mucoasei este neregulat, cu pereți rigizi, iar imaginea tumorală lacunară este locali-

Scanned with OKEN Scanner

zată prepiloric. Cavitatea stomacală este mai strîmtată în această regiune. În faza incipientă, undele peristaltice pot fi prezente. Ele dispar în faza evolutivă a bolii. Extensia imaginii lacunare asupra bulbului duodenal, care devine rigid şi infiltrat, face mai probabil diagnosticul de tuberculoză gastrică decît cel de cancer gastric.

Stenoza pilorică tuberculoasă are toate caracterele radiologice ale stenozei maligne. Strîmtoarea este rigidă, cu aspect lacunar prepiloric, cu neregularităţi extinse şi asupra curburii mari.

Complicaţii. Cea mai frecventă complicaţie este stenoza pilorică, care evoluează lent. Generalizarea procesului tuberculos şi peritonita fibro-cazeoasă sînt complicaţii care survin rar, iar perforaţia ulcerului este excepţională.

Anatomie patologică. Tuberculoza gastrică se prezintă sub două forme deosebite: forma ulcerativă şi forma hipertrofică.

Forma ulcerativă este cea mai frecventă. Ulcerele sînt solitare sau multiple. Localizările lor sînt regiunea pilorică şi curbura mică. Localizarea duodenală este rară. Dimensiunea ulcerului variază de la 2 mm la 4 cm. Ulcerele au forma ovoidă sau rotundă, marginile neregulate, dure, caloase. Leziunile pătrund în profunzime, pînă la stratul muscular. Fundul ulcerului este neregulat, avînd la suprafaţă tuberculi mici.

Ulcerele sînt în mod constant asociate cu afectarea peritoneului. În apropierea lui, se remarcă procese inflamatorii locale, discrete, cu formaţiuni granulate sau tuberculi miliari; în apropierea curburii mici se găsesc constant ganglioni de mărimi variate, de consistenţă dură sau moale, cu transformări cazeoase. Examenul microscopic arată hipertrofia ţesutului limfatic şi a submucoasei, infiltraţii de limfocite şi de foliculi tuberculoşi la periferie. Vasele prezintă procese de endarterită şi endoflebită.

Forma hipertrofică se localizează în regiunea pilorică şi se extinde şi asupra duodenului, ceea ce permite stabilirea diagnosticului diferenţial cu cancerul gastric. Leziunea hipertrofică se dezvoltă în submucoasă, care se îngroaşă, are aspectul unei tumori de consistenţă dură, forma alungită, fără limită precisă. Mucoasa prezintă modificări proliferative edematoase sau polipoase. Seroasa este presărată cu foliculi. Leziunile se pot extinde şi asupra ligamentelor; ganglionii sînt măriţi. Dacă procesul inflamator hipertrofic se dezvoltă difuz, el poate obstrua pilorul. Stenoza pilorului poate fi determinată şi de un proces inflamator scleros, extragastric, secundar unei tuberculoze ganglionare sau peritoneale.

Pilorul este cuprins într-un bloc de aderenţe, care poate interesa şi organele vecine. Ganglionii din apropiere sînt duri sau cazeificaţi, cu traiecte fistulare. Examenul histologic indică o îngroşare a submucoasei, cu leziuni tipice de foliculi, cu celule gigante, celule epitelioide şi leziuni vasculare de endarterită şi tromboză.

Etio-patogenie. Tuberculoza gastrică este primitivă şi secundară. Tuberculoza primitivă este rară. În cele mai multe cazuri ea este numai în aparenţă primitivă. În antecedentele bolnavilor se găsesc leziuni tuberculoase specifice.

Tuberculoza gastrică secundară este cea mai frecventă. În majoritatea cazurilor, ea survine la bolnavii cu tuberculoză pulmonară, cu pleurezie, peritonită, tuberculoză intestinală şi, într-un procent redus, în tuberculoza altor organe.

S-au emis o serie de ipoteze pentru a explica căile de pătrundere a bacilului Koch în mucoasa gastrică.

Calea seroasă, susţinută de Duval, este o ipoteză abandonată. Ea ar putea fi luată în considerare în cazuri de perigastrită cu leziuni specifice la suprafaţa peretelui gastric.

Calea digestivă este problematică. După această ipoteză, afectarea mucoasei gastrice se face prin pătrunderea în stomac a alimentelor şi a sputei infectate. Apariţia rară a leziunilor gastrice specifice în raport cu numărul mare al tuberculozei pulmonare se explică prin intervenţia factorilor protectori ai mucoasei: sărăcia de foliculi limfatici în peretele sto-

Scanned with OKEN Scanner

macal, secreția de mucus și de suc gastric acid cu acțiune bactericidă. Acțiunea bactericidă a sucului gastric pare să nu intre în joc, întrucît majoritatea bolnavilor cu tuberculoză pulmonară evoluată prezintă achilie histaminorefractară. Strauss și Wurtz au arătat că sucul gastric acid nu este capabil să reducă virulența bacilului Koch decît după 17 ore.

Calea limfatică poate să vină în discuție numai în tuberculoza gastrică secundară peritonitei cronice specifice. Aceste cazuri sînt însă rare.

Calea sanguină. În sprijinul acestei ipoteze pledează leziunile de endarterită și endoflebită existente în jurul ulcerului localizat în submucoasă. Helving a produs experimental ulcerul tuberculos la animale prin inocularea intravenoasă sau subcutanată de culturi de bacili Koch.

Este probabil că la o serie de bolnavi însămînțarea mucoasei gastrice se face pe cale sanguină, de la un focar primitiv.

Intervenția sistemului nervos nu trebuie neglijată. În tuberculoza pulmonară se produc alterații ale vagului, care se repercutează asupra funcției stomacale. Bolnavii cu tuberculoză pulmonară sau a altor organe prezintă modificări serioase de metabolism al țesuturilor și de echilibru plasmatic. Acești factori creează o rezistență redusă a organismului, o imunitate scăzută a mucoasei gastrice, condiții favorabile unei diseminări sanguine.

Diagnosticul. În majoritatea cazurilor, diagnosticul de tuberculoză stomacală nu se poate stabili decît prin laparotomie. Clinic, diagnosticul va fi suspectat în următoarele cazuri:

a) Dacă se constată semne clinice și radiologice de ulcer sau cancer la bolnavi cu tuberculoză viscerală sau la bolnavi cu antecedente tuberculoase.

b) Dacă ulcerul crateriform sau tumoarea gastrică are evoluția lungă și apare la indivizi tineri.

c) Dacă la un bolnav cu tuberculoză pulmonară, tratamentul dietetic și medicamentos antiulceros nu modifică semnele clinice și radiologice de ulcer gastric.

d) Dacă la un bolnav pulmonar fenomenele dispeptice se complică cu hematemeză și melenă.

e) Dacă imaginea gastrică rigidă, lacunară se întinde și asupra bulbului duodenal, care devine rigid și infiltrat.

Evoluție și prognostic. Tuberculoza gastrică are evoluție cronică, variind de la 2 la 8 ani. În formele maligne, evoluția este mai scurtă.

Tratament. Tratamentul tuberculozei gastrice este chirurgical. Intervenția operatorie trebuie să fie precedată de ameliorarea stării generale a bolnavului. Regimul dietetic nu va fi sever. Se interzice abuzul de medicamente, de condimente și de alimente greu digestibile.

Se corectează funcția secretorie a stomacului, prescriind preparate de acid clorhidric și pepsină. Se calmează durerile cu preparate de beladonă, papaverină și luminal.

Se face tratamentul specific cu antibiotice, în special cu streptomicină, hidrazidă și P.A.S.

După această pregătire, se recomandă intervenția chirurgicală.

Operația radicală este rezecția gastrică. Mortalitatea în rezecții este evaluată între 25—40%. Vindecarea este posibilă dacă se reușește extirparea leziunilor gastrice și a pachetelor ganglionare. În stenoza pilorică, dacă procesul tuberculos se extinde și asupra duodenului, asupra ligamentului gastro-colic și gastro-hepatic se indică gastroenteroanastomoza, operație mai puțin șocantă. În literatură sînt citate cazuri vindecate după intervențiile amintite.

Tratamentul operator este contraindicat în tuberculoza gastrică asociată cu tuberculoza pulmonară recentă sau activă, în tuberculoza intestinală activă și în peritonita localizată, însoțită de mase ganglionare.

Scanned with OKEN Scanner

SIFILISUL GASTRIC

Sifilisul gastric este o boală rară în comparație cu gastrita, ulcerul și cancerul gastric. Sifilisul produce leziuni în toate fazele infecției specifice, începînd cu perioada secundară. La copii, manifestările gastrice specifice se atribuie sifilisului congenital.

Simptomatologie. Simptomele sifilisului gastric se încadrează în următoarele forme clinice: 1. gastrita sifilitică; 2. forma pseudo-ulceroasă; 3. forma pseudo-canceroasă; 4. linita plastică sifilitică.

1. *Gastrita sifilitică* se întîlnește în perioada secundară și terțiară și se caracterizează printr-o serie de simptome dispeptice: greață, inapetență sau poftă de mîncare exagerată, dureri ușoare în regiunea epigastrică, vărsături, uneori cu caracter matinal, simptome care nu cedează la tratamentele obișnuite. Examenul radioscopic și endoscopic este negativ în cele mai multe cazuri. În această fază, procesul specific este localizat în submucoasă. Stabilirea diagnosticului va fi făcută cu prudență, pentru că nu orice proces de gastrită, la un bolnav cu reacția Wassermann pozitivă, este de natură sifilitică. Mulți bolnavi sifilitici se plîng de fenomene dispeptice dar, dintre aceștia, foarte puțini au sifilis gastric.

Fig. 114. — Sifilis gastric — formă ulceroasă (Bockus).

2. *Forma pseudoulceroasă.* Leziunile specifice ulceroase simulează tabloul clinic al ulcerului gastro-duodenal cu fenomene dispeptice, dureri postalimentare precoce sau tardive, fără a păstra periodicitatea caracteristică din boala ulceroasă. Durerile nu se ameliorează cu alcaline. Funcția secretorie a stomacului indică hiperaciditate, hipoaciditate sau anaciditate. Viteza de sedimentare este crescută. Hemoragiile oculte sînt pozitive. La examenul radioscopic se descoperă nișe de dimensiuni variate, uneori cu contur neregulat, care nu se deosebesc de cele din boala ulceroasă. Uneori nișa imită ulcerul malign, cu relieful mucoasei dispărut. Localizarea principală este pe curbura mică (fig. 114, 115). Într-o serie de cazuri examenul radiologic poate fi negativ.

Fig. 115. — Sifilis gastric. Același caz după o lună de tratament antisifilitic. Nișa a dispărut (Bockus).

Gastroscopia arată leziuni ulcerative superficiale, neregulate, serpiginoase, localizate pe curbura mică sau pe peretele anterior. În jurul leziunii, mucoasa este mamelonată.

Complicațiile sînt identice cu ale ulcerului gastro-duodenal. Ulcerul sifilitic are tendința de a determina hemoragii gastrice.

Diagnosticul se stabilește după caracterul leziunii. Reacția serologică pozitivă, ameliorarea semnelor clinice prin tratamentul specific, examenul gastroscopic și radiologic. Dar nici aceste teste nu sînt sigure, întrucît se cunosc ulcere peptice la care faza dureroasă încetează spontan, imaginea radiologică dispare fără nici un tra-

Scanned with OKEN Scanner

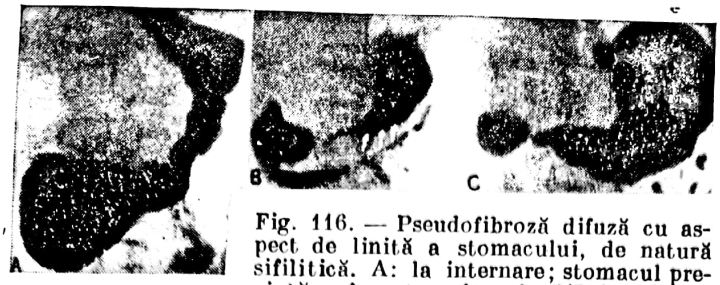

Fig. 116. — Pseudofibroză difuză cu aspect de linită a stomacului, de natură sifilitică. A: la internare; stomacul prezintă o îngustare în cele 2/3 inferioare. Bariul e reținut în esofag și duoden; B: scăderea îngustării după primele serii de tratament; C: după 2 ani de tratament stomacul apare normal (Bockus și Bank).

tament, reapărînd după un interval de timp foarte variat. De aceea stabilirea diagnosticului etiologic al ulcerului la bolnavi cu reacția Wassermann pozitivă, se va face cu prudență.

3. *Forma pseudocancerosă.* Sifilisul reproduce aproape întreaga simptomatologie a cancerului gastric. Leziunea caracteristică are o localizare preponderentă în regiunea prepilorică și antrală, cu tendință de extindere în sus, sau spre ambele curburi, determină procese hiperplastice tumorale. Simptomatologia se caracterizează prin inapetență, greață sau vărsături spontane, senzație de plenitudine. Capacitatea gastrică fiind redusă, bolnavii mănîncă puțin și des, se satură repede. Starea generală este relativ bună, ei pierd în greutate în mod progresiv și lent, fără a ajunge la stări caşectice. Durerile postprandiale pot avea caracter continuu, fără intensitate prea mare și fără să cedeze la alcaline. Anemia nu este atît de manifestă ca în cancer. Obiectiv, se palpează uneori o tumoare rezistentă mobilă, puțin sensibilă, cu suprafață netedă. Examenul sucului gastric indică în majoritatea cazurilor lipsă de aciditate, fără bacili Boas-Oppler. Hemoragiile oculte sînt negative, iar viteza de sedimentare este accelerată.

Examenul radiologic indică zona prepilorică rigidă, tubulară, cu contur dințat; regiunea superioară este dilatată. Defectul de umbră este circular, simetric. Imaginea de schir se diferențiază greu de leziunile canceroase. Localizarea circumscrisă a procesului hiperplastic pe unul din pereți dă imagini asemănătoare adenocancerului. Necroza unei suprafețe centrale determină ulcerul crateriform. Adenopatiile supraclaviculare nu sînt izolate; de obicei, în sifilis, se constată micropoliadenopatie generalizată.

Evoluția procesului hiperplastic din regiunea pilorică determină, cu timpul, stenoza pilorică sifilitică. Semnele clinice sînt identice cu ale stenozei benigne. Fenomenelor anterioare li se adaugă grețuri, regurgitări, vărsături alimentare, provocate sau spontane. Din cauza procesului scleros, rigid, retenția de alimente în stomac nu este prea mare.

Diagnosticul etiologic al sifilisului gastric pseudocanceros este dificil. Ne orientăm după istoricul lung al bolii, starea generală satisfăcătoare și semnele radiologice de leziune malignă, observate la un bolnav cu reacția Wassermann pozitivă, cu prezența altor stigmate sifilitice și cu răspuns favorabil la tratament specific.

Nu trebuie să se piardă din vedere coexistența cancerului gastric cu infecția sifilitică. Leziuni mari gastrice observate la sifilitici sînt mai probabil canceroase.

4. *Linita plastică sifilitică.* Procesul hipertrofic schiros invadant determină modificări anatomice circumscrise și difuze.

Procesul circumscris localizat în regiunea fundică produce o stenoză medio-gastrică, cu stomac bilocular sau în formă de „ceas de nisip". Semnele clinice sînt identice stenozelor medio-gastrice organice de altă etiologie. Radiologic, buzunarul superior este mai dilatat, cel inferior tubular. Retenția de bariu se menține mai mult de 6 ore în punga superioară. Stenoze duble sau multiple pledează în favoarea etiologiei sifilitice.

Procesul schiros, invazia difuză în submucoasă determină o formă de linită plastică. Pereții stomacului sînt îngroșați, fără elasticitate, rigizi, strîmtează mult lumenul stomacului. Semnele clinice sînt similare schirului malign. Bolnavii se plîng de inapetență, dureri imediat după mese, vărsături alimentare datorită capacității mici a stomacului. Starea generală

este mai bună ca în linita malignă, evoluţia este lentă, progresivă. Secreţia de acid clorhidric este păstrată, uneori survin diaree, hemoragiile oculte sînt negative. La examenul radioscopic, stomacul are formă de tub rigid, relieful mucoasei şi peristaltismul sînt şterse, iar pilorul este deschis (fig. 116). Esofagul inferior şi bulbul duodenal sînt mult dilatate.

Diagnosticul diferenţial cu linita malignă este dificil. Criteriile sînt aceleaşi ca şi în forma pseudocanceroasă.

Anatomie patologică. Modificările anatomopatologice sînt caracterizate prin reacţii inflamatorii, gomoase şi hiperplastice difuze. Gastrita sifilitică are aspect banal. Ea nu are un substrat anatomopatologic specific. Unii autori au găsit la autopsii infiltraţii de celule rotunde în submucoasă. Gomele au dimensiuni variind de la 1—5 cm. Forma lor este ovală, consistenţa dură, culoarea galbenă. Gomele apropiate confluează. Localizarea lor principală este regiunea antrală.

Histologic se constată infiltraţii de celule rotunde, de plasmocite şi procese de endoflebită şi endarterită. În faza evolutivă, goma se ramoleşte, se necrozează, apare ulcerul sifilitic. La periferia leziunilor se formează ţesut proliferativ scleros, care împiedică perforaţia ulcerului.

Hiperplazia difuză scleroasă este cea mai frecventă formă anatomopatologică de sifilis. În submucoasă se produce ţesut fibros, fascicule conjunctive dense, care cuprind, în unele locuri, formaţiuni gomoase. Procesul pătrunde în profunzime spre seroasă, formează aderenţe, iar la nivelul mucoasei, ulceraţii discrete. Microscopic, se observă ţesut scleros cu infiltraţii de celule rotunde, plasmatice şi leziuni vasculare. Procesul scleros evolutiv produce stenoza pilorică şi medio-gastrică, iar hiperplazia excesivă, leziuni tumorale şi linită plastică.

Evoluţia este lungă, cu excepţia formelor de linită plastică sau a celor stenozante.

Prognosticul sifilisului gastric este în funcţie de precocitatea stabilirii diagnosticului şi instituirii tratamentului. Formele ulceroase sînt sensibile la tratamentul specific. Hemoragiile mari trebuie tratate cu multă atenţie, fiind uneori grave.

Formele fibroase au prognostic sever.

Intervenţiile chirurgicale nu dau totdeauna rezultatele dorite, procesul fibros fiind mai extins decît se observă la radiografie.

Tratament. În formele ulceroase, se recomandă regim de cruţare, ca şi în boala ulceroasă.

În formele scleroase, cu stomac strîmtat, alimentaţia este fracţionată, în doze mici şi repetate.

Tratamentul specific trebuie făcut, la început, cu prudenţă. Se recomandă preparate injectabile de bismut şi arsen, în doze mici. În seriile următoare se poate adăuga mercur şi iod. Tratamentul trebuie să fie energic şi de durată.

În formele ulceroase, arsenicul este contraindicat, producînd congestii, hemoragii.

Terapeutica specifică trebuie controlată prin probe de laborator. Un semn favorabil important este creşterea în greutate, redresarea funcţiei secretorii a stomacului şi reducerea imaginilor radiologice.

În stenoza pilorică, nu se temporizează prea mult cu tratamentul specific dacă nu se obţine ameliorare evidentă. Se va recomanda operaţia, introducîndu-se tratamentul specific după intervenţie.

În cazuri dubioase de diagnostic etiologic, este preferabil să se opereze un sifilitic decît să se piardă faza de operabilitate a unui cancer.

În formele fibroase extinse, tratamentul conservativ este superior gastrectomiei totale, care dă mortalitate ridicată.

Tratamentul specific trebuie asociat cu doze mari de penicilină şi vitamine C, B şi PP.

LINITA PLASTICĂ

Linita plastică este o boală produsă de proliferarea inflamatorie a țesutului conjunctiv în stratul submucos al stomacului. Proliferarea excesivă determină o îngroșare a peretelui gastric.

Simptomatologie. Semnele clinice sînt secundare modificărilor morfologice și funcționale.

Ele sînt caracterizate prin fenomene dispeptice progresive: senzație de presiune, de plenitudine în epigastru, grețuri, regurgitări după ingerarea de cantități normale de alimente. Bolnavii se satură repede, avînd stomacul strîmtat, foamea apare la scurt interval după alimentație din cauza insuficienței pilorice, care determină evacuarea rapidă a stomacului. Scăderea progresivă a capacității stomacului duce, cu timpul, la pierderi în greutate, la subnutriție, la anemie. La majoritatea bolnavilor se constată achilie, care favorizează anorexia și diareea gastrogenă cu denutriție. Hemoragiile oculte sînt negative. La palpare se simte uneori o rezistență dură, în formă de coardă.

Examenul radioscopic. Stomacul este mic, tubular, rigid, cu relieful mucoasei dispărut, pilorul insuficient, evacuarea continuă, stază în esofagul inferior și în bulbul duodenal care se dilată foarte mult. Există linite plastice care stenozează progresiv pilorul.

Examenul gastroscopic nu se poate face, stomacul neputînd fi dilatat.

Complicații. Rar se produc hemoragii; în linita malignă apar metastaze peritoneale sau în alte organe.

Anatomie patologică. Procesul scleros transformă stomacul într-un tub rigid. Grosimea pereților este de 5—10 ori mai mare decît cea normală.

Cavitatea stomacului se micșorează, capacitatea lui nu depășește conținutul unui pahar de vin.

În mod obișnuit, procesul infiltrativ apare în regiunea pilorică și se extinde lent și progresiv, cuprinzînd întreg stomacul.

Mucoasa gastrică pierde structura fină, apar ulcerații mici, superficiale. Adesea, procese inflamatorii provoacă aderențe cu organele vecine, în special cu vezicula biliară, cu duodenul și pancreasul. Microscopic, se observă în submucoasă țesut conjunctiv proliferativ abundent.

Infiltrații similare pătrund și în seroasă, structura glandulară a mucoasei rămîne intactă, sau se produc atrofii și degenerescențe.

Etio-patogenie. Linita plastică este considerată de cei mai mulți autori ca o boală malignă, o formă deosebită a cancerului, care apare în special la tineri.

S-au descris și forme benigne de natură sifilitică, forme secundare unui proces inflamator de gastrită cronică, unui flegmon gastric. Ionescu și Grossman citează un caz după infecție streptococică. Konjetzny consideră linita plastică ca o boală fără entitate etiologică.

O serie de factori iritanți, toxici sau inflamatori pot favoriza producerea de țesut conjunctiv la nivelul organelor care-l conțin, cum este stomacul. Acest proces se produce cu predilecție la indivizi cu tendință crescută de proliferare a țesutului conjunctiv. Cercetările au arătat prezența de hiperplazie conjunctivă și la nivelul intestinului sau altor organe. Se bănuiește că procesul malign se dezvoltă pe un teren care a suferit astfel de transformări morfologice. Erving crede că țesutul scleros ar strangula celulele maligne, favorizînd o atrofiere sau regresiune a lor, deci, o evoluție cronică.

Alți autori au emis ipoteza că infecțiile cronice, cu virulență scăzută, care acționează continuu, favorizează dezvoltarea lentă progresivă de țesut scleros. Este probabil că celulele canceroase se multiplică paralel cu creșterea progresivă a țesutului conjunctiv, care le frînează evoluția.

Scanned with OKEN Scanner

Acelaşi mecanism ar putea să favorizeze dezvoltarea lentă a linitei plastice benigne. Virulenţa redusă ar fi incapabilă să determine ţesut granular inflamator.

Toate teoriile amintite ne par insuficiente. Nu se poate preciza de ce linita plastică survine atît de rar în raport cu infecţiile cronice multiple care se-ntîlnesc zilnic. Fără îndoială reactivitatea individului şi, probabil, tipul de sistem nervos joacă un rol deosebit, fără să se poată preciza în ce măsură intervine acesta. Capitolul fiziologiei patologice al linitei plastice rămîne deschis.

Diagnostic. Pentru stabilirea tratamentului trebuie făcut diagnosticul diferenţial etiologic. În general, formele serioase cu evoluţie rapidă sînt de natură malignă. Diagnosticul de linită plastică sifilitică se face după istoricul cu evoluţie lentă a bolii, reacţiile serologice pozitive, prezenţa altor stigmate sifilitice şi răspuns favorabil la tratamentul specific.

Prognostic. În general, linita plastică sifilitică sau benignă tratată în faza incipientă are prognostic mai favorabil. Sînt descrise cazuri vindecate.

Tratament. Se recomandă alimentaţie substanţială cu regim de lichide şi semilichide. Se suplineşte lipsa de aciditate cu preparate de acid clorhidric şi pepsină, se corectează anemia hipocromă cu preparate de fier şi vitamină C, injecţii cu extract concentrat de ficat.

În linita plastică sifilitică se face tratamentul etiologic cu preparate de bismut, arsen, în seria următoare mercur-iod, ţinînd seama de contraindicaţii.

În faza incipientă a formei maligne fără metastaze se poate recomanda gastrectomia, care dă însă mortalitate foarte ridicată.

LIMFOGRANULOMATOZA STOMACULUI

Limfogranulomatoza stomacului, integrată în tabloul clinic al unei boli generalizate, nu este rară. Limfogranulomatoza cu manifestări esenţiale gastrice este însă întîlnită foarte rar. Ea survine la persoane de vîrstă mijlocie.

Simptomatologie. Tabloul clinic este necaracteristic, imită simptomele cancerului: dureri după mese, greţuri, inapetenţă, vărsături alimentare, transpiraţii nocturne, slăbire progresivă mult mai lentă decît în cancerul stomacului. În unele cazuri se constată piele pigmentată brună, prurit, febră ondulantă; în formele cu aclorhidrie se observă diaree. Splenomegalia este prezentă în 75%, hepatomegalia într-un procent mai redus. Sînt descrise limfogranulomatoze asociate cu adenopatii periferice, toracice şi abdominale cu tablou clinic asemănător reticulozelor.

Examenul sanguin indică o leucocitoză sau leucopenie cu eozinofilie şi monocitoză. Viteza de sedimentare este accelerată, hemoragiile oculte sînt inconstante.

Tabloul radiologic pretează la confuzii cu cancerul: relieful mucoasei şters, defecte de umplere, imagini lacunare tumorale cu margini neregulate, suprafaţa rigidă, nişe crateriforme.

În formele extinse, stomacul are aspect tubular, în formă de pîlnie (fig. 117).

Uneori imaginea tumorală se extinde şi asupra duodenului.

Complicaţii. Hemoragii mari, stenoze pilorice.

Anatomie patologică. Procesul infiltrativ neregulat cuprinde porţiunea orizontală a stomacului şi uneori se extinde pînă la cardia. Diferenţierea macroscopică este greu de făcut cu o tumoare malignă. Se pot face greşeli chiar şi în timpul operaţiei.

La examenul histologic se constată imaginea caracteristică de granulom malign cu celule gigante multinucleare Sternberg şi polimorfism celular (granulocite, eozinofile, celule plasmatice) localizat în stratul submucos şi muscular.

Diagnostic. Diagnosticul este greu de făcut. Febra ondulantă, pruritul, splenomegalia, evoluţia lentă şi afectarea duodenului sînt semne discordante, într-un cadru clinic adesea greşit

Scanned with OKEN Scanner

Fig. 117. — Limfogranulomatoză gastrică. Lumen gastric redus. Lacună întinsă, neregulată pe curbura mare, net conturată. Curbura mică ștearsă la nivelul porțiunii orizontale.

etichetat de cancer gastric. Precizarea diagnosticului se poate face numai prin biopsie.

Prognosticul este fatal, boala fiind incurabilă.

Tratamentul. Fiind o boală de sistem, operația nu este indicată, mai ales în cazuri asociate cu splenomegalii. În literatură sînt citate vindecări după gastrectomii. Se pune întrebarea dacă acele cazuri au fost limfogranulomatoze maligne.

Tratament conservativ. Se menține bolnavul în condiții bune și se folosesc medicamente citostatice (nitrogen-mușstar) și radioterapie. În formele anemice, cu tendință de aplazie medulară, se fac transfuzii.

ACTINOMICOZA GASTRICĂ

Actinomicoza gastrică este o boală foarte rară.

Mecanismul de infecție este cunoscut. Tulburări vasculare sau eroziuni ale mucoasei gastrice favorizează pătrunderea miceliilor în peretele stomacal, în submucoasă. Aci se formează procese infiltrative nodulare, care cuprind, cu timpul, întreg stomacul. Într-o fază evoluată apar abcese, fistule externe sau interne, care pătrund în organele vecine: duoden, colon, ficat, diafragmă, plămîn.

Simptomatologia este necaracteristică. În prima fază se face diagnosticul de gastrită sau ulcer. Mai tîrziu, infiltrația peretelui gastric și imaginea lacunară la radioscopie fac să se pună diagnosticul de cancer, gomă tumorală sau schiroasă. În faza evoluată, cînd procesul infiltrativ interesează peretele abdominal și apar fistulele externe, diagnosticul se face cu ușurință.

S-au stabilit următoarele criterii de diagnostic la bolnavii suspecți de actinomicoză:

— punerea în evidență a agenților micotici în vărsăturile gastrice;
— culturi pozitive de actinomices;
— reproducerea infecției prin inoculări la iepuri;
— teste pozitive de aglutinare sanguină și reacții intradermice.

Prognosticul este favorabil numai în formele operabile.

Tratament: se indică intervenția operatorie în formele localizate, în hemoragiile repetate sau în perforații.

În formele cu localizări multiple se recomandă tratament cu iod, injectabil sau pe cale bucală, penicilină, vaccin.

PROLAPSUL MUCOASEI GASTRICE

Prolabarea mucoasei gastrice prin pilor în duoden este o malformație descrisă de Schneidan în 1911. Observațiile clinice și radiologice din ultimii ani au întregit acest nou capitol de patologie.

Simptomatologie. Tabloul clinic este necaracteristic. Bolnavii se plîng de dureri postalimentare, fără orar precis, fără periodicitatea caracteristică ulcerului, neinfluenţate de alcaline.

Alunecarea mucoasei determină cu timpul un proces de gastrită antrală. Prolabarea accentuată tulbură funcţia de evacuare a stomacului, provoacă vărsături alimentare, stază baritată în stomac mai mult de şase ore. Simptomele pot duce la un diagnostic greşit de ulcer piloric sau de stenoză pilorică incipientă. Prolabarea completă a mucoasei gastrice în bulbul duodenal agravează tabloul clinic. Simptomatologia devine mai complexă dacă prolabarea este asociată cu un ulcer.

Fig. 118. — Prolapsul mucoasei gastrice antrale în bulbul duodenal.

Examenul gastroscopic este negativ, valoarea lui constă în excluderea altor suferinţe gastrice.

Examenul radiologic este singurul mijloc de diagnostic pozitiv.

Prolapsul poate fi circular sau parţial. Prolapsul circular este determinat de alunecarea întregii mucoase gastrice prin pilor în bulb. Radioscopic, se remarcă pliurile gastrice îngroşate, care trec prin pilor la baza bulbului, şi defect de umbră în regiunea antrală şi bulb (fig. 118). Imaginea caracteristică, descrisă de Zimmer, este cea de umbrelă.

În prolapsul parţial se produce alunecarea numai a unui segment de mucoasă, a unui număr redus de pliuri.

Defectul de umbră schiţează imaginea în formă de ciupercă situată lateral pe bulb. Bulbul duodenal nu se evacuează repede, nu este excitabil ca la ulceroşi şi se destinde normal.

Un sindrom radiologic caracteristic este variabilitatea simptomelor de la o examinare la alta, în contrast cu alte boli organice. Ferguson semnalează inconstanţa prolapsului în staţiunea verticală. Pentru precizarea diagnosticului se recomandă examinări radiologice repetate.

Complicaţii. Cele mai frecvente complicaţii sînt hemoragiile prin eroziunea mucoasei şi stenozarea pilorului.

Etio-patogenie. După Eliason şi Wright, inflamaţia primară determină hipertrofia pliurilor şi hiperperistaltism, care favorizează prolabarea mucoasei. Forssel, Golden şi Schindler cred că pliurile au o dinamică independentă de stratul muscular. Autorii sovietici Vainberg şi Şehter susţin că prolapsul este rezultanta unei mişcări deosebite a mucoasei gastrice, fiind de natură constituţională. Este probabil că prolapsul nu depinde numai de un factor funcţional antral. Sînt cunoscute prolapsurile după gastroenteroanastomoză sau rezecţii gastrice. Nu este exclusă nici participarea sistemului nervos vegetativ, care imprimă o activitate mai deosebită muscularei mucoasei. Patogenia prolapsului nu este suficient lămurită pînă în prezent.

Diagnostic. Diagnosticul diferenţial trebuie făcut cu ulcerul, duodenita, gastrita hipertrofică, tumorile benigne şi maligne. Variabilitatea defectului de umbră şi extinderea ei în bulb sînt semne caracteristice care le diferenţiază de alte afecţiuni. Prognosticul este bun.

Tratament. Tratamentul este simptomatic, în lipsa cunoaşterii factorului etiologic.

Se recomandă alimentaţie neiritantă, pansamente, antispastice, ca în boala ulceroasă.

Scanned with OKEN Scanner

Fig. 119. — Diverticul gastric. Pungă diverticulară pe curbura mică sub cardia.

În faza acută, repaus, restricții alimentare. Se poate încerca un blocaj cu novocaină al splanhnicilor. În hemoragii și obstrucția pilorului se va recurge la gastrectomii parțiale sau la rezecția pliurilor gastrice prolabate.

DIVERTICULUL STOMACAL

Diverticulul stomacal se observă foarte rar. Bockus semnalează 150 de cazuri descrise în întreaga literatură pînă în 1946.

Diverticulul gastric poate fi de origine congenitală sau dobîndită. Diverticulul dobîndit este de pulsiune și de tracțiune. Diverticulul de pulsiune survine în cursul unei stenoze pilorice sau datorită prezenței de corpi străini în stomac, ori unei presiuni intragastrice mărite. Diverticulul de tracțiune survine în perigastrite.

Localizarea de predilecție a diverticulului este curbura mică, spre peretele posterior, la nivelul polului superior al stomacului (fig. 119).

Dimensiunea diverticulului este în medie de 2 cm. El are un aspect piriform.

Simptomatologie. Diverticulul stomacal nu are simptome proprii, diagnosticul fiind stabilit prin examenul radiologic. Semnele clinice sînt vagi (senzație de greutate și dureri localizate în epigastru), survin după alimentație, uneori imită tabloul clinic al ulcerului. Durerea poate să iradieze retrosternal. În diverticulii localizați în apropierea cardiei, simptomul important este disfagia și spasmul cardiei. Vărsăturile se întîlnesc frecvent.

Complicațiile cele mai frecvente sînt hemoragiile secundare ulcerării diverticulului. Inflamația diverticulului și peridiverticulita dau dureri pronunțate și permanente; în infecții supraadăugate apare febra.

Diagnosticul se stabilește numai prin examenul radioscopic. Punga diverticulară apare în diferitele incidențe la examenul radiologic. La nivelul imaginii diverticulare, mișcările peristaltice nu se observă. În formele necomplicate, mucoasa diverticulară este normală, cu pliurile caracteristice. Diverticulul localizat în regiunea fornixului trebuie diferențiat de hernia hiatului esofagian.

Tratament. În formele necomplicate se face o terapie conservatoare cu regim și tratament simptomatic. În hemoragii grave și repetate se indică tratamentul chirurgical.

CORPII STRĂINI

Corpii străini ajung în stomac prin înghițire sau, mai rar, prin trecerea din organele vecine (litiază biliară perforată în stomac).

De obicei se întîlnesc la copii, la indivizi cu paralizie generală sau la psihopați.

Corpii străini se împart în patru categorii.

I. Corpi străini înghițiți voluntar sau involuntar, care nu se pot elimina pe căile naturale și rămîn în stomac: oase, nasturi, ace de siguranță, dantură falsă sau, la psihopați: chei, cuie, linguriță, șuruburi etc.

II. Trihobezoar: concrețiuni de păr, care formează, prin intermediul grăsimilor, un ghem de dimensiuni variabile.

Scanned with OKEN Scanner

III. Fitobezoar: concreţiuni formate din fibre vegetale (sparanghel, ţelină) sau coji şi sîmburi de prune, fibre de tutun etc.

IV. Corpi străini de natură endogenă: calculi biliari, paraziţi din grupul nematozilor.

Simptomatologie. Tabloul clinic este în funcţie de natura şi mărimea corpului străin.

Corpii ascuţiţi lezează mucoasa, determinînd ulceraţii, abcese, hemoragii sau perforaţii.

Corpii mici, rotunzi sau neascuţiţi nu produc în general tulburări.

Corpii mai mari determină fenomene de gastrită cu simptome necaracteristice: greţuri, vărsături, senzaţie de plenitudine. În cazuri de ulcer asociat durerile sînt mai intense.

Corpii străini formaţi din plumb dau intoxicaţii caracteristice. Cei care conţin fier — prin acţiunea acidului clorhidric asupra sulfurii feroase — formează hidrogen sulfurat cu miros de ouă clocite.

Fig. 120. — Fitobezoar.

Trihobezoarul şi fitobezoarul imită tabloul clinic de cancer. Fenomenele dispeptice sînt necaracteristice: inapetenţă, greţuri, vărsături, jenă în epigastru. În vărsături se găsesc uneori fire de păr. La palpare se simte rezistenţa rotundă, elastică, mobilă, nedureroasă. Aciditatea gastrică este normală.

Complicaţii: perforaţii acute, flegmoane, perigastrite, ulcere.

Diagnosticul se stabileşte prin radioscopie. Imaginea corpului metalic apare clară în faţa ecranului; la fel şi calculul. La bolnavii cu fitobezoar se semnalează imagine lacunară, rotundă, mobilă, regulată, substanţa baritată înconjură ghemul (fig. 120). Insuflarea stomacului cu aer pune în evidenţă mai bine umbra rotundă, regulată, formată de corpul străin. Fixarea corpului străin la nivelul pilorului simulează stenoza pilorică benignă sau malignă cu dureri mari, vărsături fără hemoragii oculte. La examenul radiologic, dinamica gastrică apare vie, cu semne de obstrucţie pilorică determinată de corpii străini.

Prognosticul, în unele cazuri necomplicate, este bun.

Tratament. În formele clinice serioase, tratamentul este chirurgical. Se indică gastrotomia, chiar în cazurile asociate cu ulcere. După scoaterea corpului străin, se continuă tratamentul ulcerului. Mortalitatea în cazuri serioase neoperate este ridicată. Se descriu cazuri de fitobezoar eliminat prin vărsături severe şi masaj special.

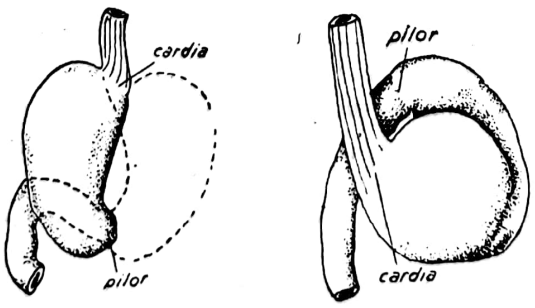

Fig. 121. — Schiţe reprezentînd posibilităţile de producere a volvulusului gastric (B. Udaondo şi Maissa).

VOLVULUSUL

Volvulusul este o schimbare a poziţiei şi formei stomacului, printr-o torsiune în jurul unui ax. Torsiunea poate fi totală, de 180°, sau parţială, prin angajarea numai a segmentului piloric. În mod normal, stomacul este bine fixat de organele vecine şi de ligamente la ambele extremităţi. Segmentul mijlociu al stomacului, susţinut numai de micul epiploon, lax, se poate extinde uşor. Se disting două varietăţi obişnuite de volvulus.

Fig. 122. — Volvulus gastric mezentero-axial.

Fig. 123. — Volvulus gastric organo-axial.

1. Volvulus viscero-axial, în care rotația se face în jurul axului care trece de la cardia la pilor. În această varietate, marea curbură se plasează în sus, mica curbură în jos. Fața anterioară devine posterioară.

2. Volvulus mezentero-axial, cu o rotație orizontală în jurul axei ce trece prin mijlocul stomacului. Antrul se situează deasupra regiunii fundice, fața anterioară devine posterioară. Torsiunea stomacului poate antrena și deplasarea pancreasului, splinei, colonului și uneori a duodenului, în funcție de lungimea și relaxarea ligamentelor care leagă organele. Volvulusul este produs de factori predispozanți: relaxarea ligamentelor gastrice, gastroptoza, eventrația și hernia diafragmatică, frenicectomia, stomac bilocular, perigastrite adezive, tumori gastrice. Factori declanșatori sînt: umplere excesivă a stomacului, meteorism, hipermotilitate, tuse și traumatism (fig. 121, 122, 123).

Simptomatologie. Volvulusul se prezintă sub două forme clinice: acut și cronic.

Volvulusul acut debutează brusc, cu dureri excesiv de mari localizate în epigastru, cu iradieri în stînga și spre regiunea precordială. Bolnavii au senzație de torsiune, de destindere neplăcută, uneori contracții mari, repetate la intervale scurte, pe care ei încearcă să le ușureze prin poziții variate. La începutul crizelor, vărsăturile sînt mari, cu caracter bilios. Bolnavii au grețuri permanente, nu pot ingera lichide sau alte alimente, deși au sete. Este impresionantă distensia marcată a regiunii epigastrice mai ales spre stînga. La indivizii cu perete abdominal subțire se desenează conturul stomacului destins de gaze. În această perioadă, durerile nu sînt prea exagerate. La palparea abdomenului lipsește contractura musculară. Funcția intestinului este normală, fără retenție de gaze sau materii fecale. Bolnavul este afebril.

Complicații. Dacă intervenția nu se face la timp, apar complicații, care agravează starea generală.

Ocluzia vaselor determină necroze fără manifestări atît de grave ca în tromboza mezenterică.

Pierderea de lichide și săruri favorizează apariția uremiei, tetaniei.

Bolnavii sucombă prin peritonită acută, în urma perforației prin sfacelarea stomacului.

Scanned with OKEN Scanner

Volvulusul cronic. Simptomele sînt atenuate, bolnavii se plîng de senzații ușoare de distensie după alimentație. Tabloul clinic simulează în general boli cronice abdominale, uneori stenoză pilorică sau medio-gastrică. În cursul evoluției pot surveni accidente acute trecătoare, prin blocarea temporară a orificiilor sau accidente acute care se prelungesc și care impun urgent intervenția operatorie. Diagnosticul se stabilește cu ușurință prin radioscopie.

Examenul radiologic. În volvulusul cronic, forma stomacului variază după gradul de torsiune. Imaginea radiologică arată o inversare a curburilor și pereților gastrici. În dilatări manifeste, pilorul se poate situa în apropierea cardiei, la dreapta sau la stînga ei; curbura mare formează polul superior al stomacului, iar fornixul, polul inferior. În cazuri acute, examenul radiologic nu se poate face: bariul nu poate pătrunde în stomac sau, dacă pătrunde, nu poate fi reținut.

Diagnostic. Caracterul violent al durerii, destinderea asimetrică a abdomenului, vărsăturile lichide, fără conținut bilios, intoleranța de lichide, lipsa contracturii musculare abdominale, funcția normală a intestinului sînt simptome care permit diagnosticul diferențial față de sindromele abdominale acute determinate de perforația ulcerului gastro-duodenal, pancreatita acută și ileus.

În cazuri grave, diagnosticul se face în cursul laparotomiei.

Tratament. În volvulusul acut, tratamentul este numai chirurgical. Mortalitatea este ridicată (40%). Înaintea operației se administrează soluție glucozată hipertonică și soluție clorurată izotonică. După reducerea volvulusului se face gastropexia. În volvulusul parțial asociat cu stenoză pilorică se recomandă gastrojejunectomie.

DILATAȚIA ACUTĂ A STOMACULUI

Dilatația acută a stomacului este o stare patologică secundară paraliziei gastrice. Ea este caracterizată prin destinderea rapidă a stomacului și a duodenului, însoțită de o mare secreție gastrică și duodenală.

Simptomatologie. Dilatația acută survine în timpul unor operații pe tubul digestiv sau în cursul primelor cinci zile după operație. În plină stare bună apare o stare generală proastă, cu indispoziție, senzație de plenitudine în epigastru, dureri ușoare cu caracter progresiv, grețuri, regurgitări și vărsături în cantități mici. Uneori începutul este brusc, cu dureri mari epigastrice, care imită simptomele de ulcer perforat sau de pancreatită acută. Tabloul clinic se agravează rapid și în primele 24 de ore apare triada simptomatică caracteristică: vărsături, destinderea abdomenului și stare generală proastă.

Vărsăturile sînt incoercibile, abundente, cu miros neplăcut, de culoare verde, apoi brună-închis. Ele conțin salivă, suc gastric, bilă și uneori urme de sînge. Caracterul bilios indică staza din duoden. Bolnavii varsă cîte 4—5 litri deodată; în total, uneori pînă la 30—40 litri zilnic. Stomacul nu se evacuează niciodată complet. După vărsături, bolnavii se simt mai ușurați, distensia cedează temporar. Este impresionantă dilatarea abdomenului localizată în etajul superior. La palpare, peretele este moale, se simte conturul destins al stomacului, lipsit de mișcări peristaltice. Zgomotele de clapotaj și succusiune abdominală sînt prezente. Pierderile mari de lichid, care nu pot fi înlocuite, produc sete chinuitoare și deshidratarea țesuturilor. Fața bolnavului capătă un aspect caracteristic, cu ochii adînciți în orbite și nasul ascuțit.

Musculatura stomacului se epuizează în urma vărsăturilor abundente și repetate și pareza musculară se accentuează. Apar fenomene de acidoză crampe musculare ca în diareele holeriforme, puls mic, tahicardie, hipotensiune. Bolnavii mor prin uremie gastro-intestinală și colaps vascular.

Scanned with OKEN Scanner

Examenele de laborator pun în evidență existența unei azotemii cu cloropenie. Echilibrul acido-bazic este tulburat, în urma vărsăturilor care conțin acid clorhidric. Se produce acidoză sau alcaloză, în funcție de cantitatea de suc gastric și intestinal pierdut. Hipoproteinemia semnalată de unii autori ar fi determinată de difuziunea proteinelor plasmatice în stomac sau intestin.

Anatomie patologică. Anatomia patologică este studiată în cazurile operate sau autopsiate. Pereții stomacului sînt subțiați, transparenți, prezintă sufuziuni sanguine și regiuni cu necroză. Pilorul este larg deschis și duodenul dilatat pînă la unghiul Treitz.

Etiologie. Dilatarea acută apare la toate vîrstele. În 2/3 din cazuri ea survine după intervenții abdominale, mai ales dacă anestezia a fost făcută cu eter sau cloroform. Într-un procent redus survine și după operații extraabdominale sau după nașteri grele. În patologia medicală a fost descrisă în litiaza biliară, în ulcer, în cursul instituirii colapsoterapiei, în boli infecțioase (pneumonie, febră tifoidă, poliomielită), în intoxicații grave și după ingerări masive de alimente.

Patogenie. Teoria mecanică explică dilatarea acută prin leziuni inflamatorii sau anomalii peritoneale, care fixează artera mezenterică la nivelul unghiului Treitz. Absența dinamicii gastro-intestinale nu pledează în favoarea acestei teorii.

Unii autori admit o ocluzie temporară la nivelul duodenului, însă consideră că dilatarea gastrică este primitivă. Stomacul destins comprimă duodenul, intestinul subțire este împins în bazin, împreună cu mezenterul. Artera mezenterică ar putea în aceste condiții să exercite o tracțiune pe duoden. Apariția bruscă a dilatării stomacului în cursul intervențiilor chirurgicale indică un mecanism reflex nervos, prin stimularea simpaticului sau inhibiția vagului. Factorii toxici exercită o influență asupra tonicității musculaturii gastrice. Hipersecreția și hiperaciditatea sînt modificări funcționale determinate de intervenția unui toxic a cărui compoziție nu e cunoscută.

Nu este exclus ca și comprimarea arterei mezenterice să contribuie prin jena circulatorie la tulburarea funcțiilor amintite.

Pînă în prezent, nu s-a reușit să se reproducă experimental, la animale, dilatarea acută de stomac. Vagotomia dublă reduce dinamica gastrică, însă nu poate provoca o hipersecreție exagerată.

Diagnosticul se stabilește după triada simptomatică: vărsături abundente și incoercibile, meteorism abdominal localizat și stare generală gravă.

Diagnosticul diferențial trebuie făcut cu peritonitele acute, în care se constată contractura abdominală și vărsături mai puțin abundente.

Stenoza duodenală are un tablou clinic asemănător dilatării acute. Peristaltismul gastro-duodenal deasupra regiunii obstruate constituie un test important de diagnostic diferențial.

Ileusul paralitic prezintă meteorism abdominal generalizat și absența undelor peristaltice vizibile. La palpare nu se simte conturul dilatat al stomacului.

Evoluția și prognosticul sînt în funcție de precocitatea diagnosticului și a instituirii tratamentului. În general prognosticul este foarte grav. Formele incipiente tratate în mod activ și susținut se vindecă.

Tratament. Profilactic, se corectează pre- și postoperator balanța electrolitică și hipoproteinemia.

Înaintea intervențiilor se evită administrarea de purgative și opiacee.

La bolnavii cu ptoză sau atonie gastrică, intervențiile chirurgicale se fac cu anestezie locală.

După operații se recomandă regim de cruțare pentru stomac și intestin. La bolnavii care în primele zile după intervenții prezintă grețuri, regurgitări, se face evacuarea stomacului prin sondaj și se favorizează diureza prin injecții cu glucoză 33%.

Scanned with OKEN Scanner

Tratament curativ. Se suprimă pentru cîteva zile orice alimentaţie pe cale bucală, se face drenaj gastric menţinînd permanent sonda în stomac timp de cîteva zile. Se corectează comprimarea duodenului prin schimbarea poziţiei bolnavului (cu picioarele flectate pe abdomen, plasat în poziţia şezîndă sau cu picioarele ridicate).

Se hidratează bolnavul cu perfuzii de soluţie glucozată intravenos şi soluţie clorurată izotonică subcutanat timp de cîteva zile.

Hipocloremia şi hipoproteinemia se combat prin soluţie clorurată hipertonică, transfuzie de plasmă, sînge.

Se stimulează tonicitatea stomacului prin preparate de lob posterior de hipofiză, clorhidrat de colină sau prostigmină, cu efect mai energic şi constant. Alimentaţia se reîncepe cu prudenţă, prin sondă jejunală. Intervenţia operatorie este contraindicată.

Scanned with OKEN Scanner

Capitolul al IV-lea

DUODENUL ŞI INTESTINUL

I. NOŢIUNI DE ANATOMIE, FIZIOLOGIE ŞI SEMEIOLOGIE

A. DUODENUL

ANATOMIE

Duodenul este porţiunea tubului digestiv ce urmează pilorului şi se continuă cu jejunul la nivelul flexurii duodeno-jejunale. Lungimea sa variază între 20 şi 30 cm, iar lărgimea este de aproximativ 4 cm.

El este situat retroperitoneal, avînd o mobilitate foarte redusă şi are aspectul unui cadru cu latura supero-internă deschisă. Configuraţia sa variază în oarecare limite, în raport cu tipul constituţional şi cu laxitatea formaţiunilor de fixare (în formă de U, V sau C).

În mod obişnuit, duodenului i se descriu 4 părţi:

Prima porţiune este formată din *bulbul duodenal*, porţiune ceva mai dilatată, cu o lungime de 5 cm, care are o uşoară mobilitate, uneori chiar un scurt mezenter. El este orientat de la stînga la dreapta şi uşor în sens antero-posterior. Orientarea sagitală este şi mai pronunţată la persoane hiperstenice, unde bulbul duodenal ajunge chiar în retropoziţie.

Porţiunea a doua sau *descendentă*, situată cam la nivelul vertebrelor L_1 — L_2, este orientată de sus în jos şi dinafară înăuntru, cu o uşoară incurbare internă. Este porţiunea cea mai lungă. În această porţiune se află papila Vater, în care se deschid canalele coledoc şi pancreatic. La nivelul porţiunii iniţiale a părţii descendente, pe faţa anterioară, se inseră un capăt al ligamentului hepato-duodenal.

Porţiunea a treia, *transversă*, uşor incurbată în sus, este orientată dinafară înăuntru; încrucişează coloana vertebrală cam la nivelul vertebrei L_3. Este segmentul cel mai scurt.

Porţiunea a patra, *ascendentă*, are o direcţie de jos în sus şi de la dreapta la stînga. Cam la nivelul vertebrei L_2, ea se uneşte în unghi cu jejunul (unghiul duodeno-jejunal).

Această segmentare îşi are importanţă în explorarea radiologică, care după schimbările în forma cadrului duodenal dă informaţii utile în diagnosticul suferinţelor de vecinătate (pancreas, căi biliare). În limbajul radiologic, porţiunea a 3-a şi a 4-a sînt înglobate sub denumirea de porţiunea ascendentă.

Duodenul are importante raporturi cu celelalte viscere abdominale:

Capul pancreasului este înconjurat de cadrul duodenal. Bulbul mai vine în raport cu vezicula biliară, canalul coledoc şi cu faţa inferioară a ficatului. Porţiunea descendentă are raporturi pe faţa posterioară cu aparatul reno-ureteral drept; porţiunea ascendentă vine în contact pe faţa posterioară cu vasele mari abdominale, iar pe faţa anterioară cu cele me-

Scanned with OKEN Scanner

zenterice. Duodenul are de asemenea raporturi apropiate cu plexurile nervoase (solar, hepatic, mezenteric, ganglionii semilunari) precum și cu mezoul colonului transvers și al intestinului subțire. Raporturile sînt de asemenea apropiate cu marele confluent limfatic ce se află înapoia pancreasului în apropierea duodenului, spre care converg toate căile limfatice din cavitatea abdominală.

Structura. Duodenul este compus din patru tunici: 1)*Seroasa* este reprezentată prin peritoneul parietal ce acoperă doar fața anterioară a organului. 2)*Stratul muscular* este constituit din fibre longitudinale ce formează un înveliș continuu și fibre interne circulare. 3)*Submucoasa* conține vasele sanguine, limfatice și formațiunile nervoase. 4)*Mucoasa* este despărțită de stratul subiacent de către musculara mucoasei, deasupra căreia se găsește o zonă glandulo-limfatică căptușită de epiteliu. Cu excepția mucoasei bulbului duodenal, în rest mucoasa prezintă cute (pliurile Kerkring) cu dispoziție circulară și cu înălțimea de 6—8 mm, precum și vilozități prevăzute cu fibre musculare și formațiuni limfatice.

Epiteliul este format din celule cilindrice striate și celule caliciforme ce secretă mucus. El mai este dispus sub forma unui bogat aparat glandular, cunoscut sub denumirea de *glandele Brunner*.

Vase. Bulbul duodenal primește irigația *arterială* de la arterele din vecinătate, prin artera supraduodenală și retroduodenală.

Colectarea sîngelui *venos* se face prin arcadele pancreatico-duodenale. Venele, lipsite de valvule, confluează în arborele port.

Sistemul limfatic are o dispoziție asemănătoare celei a intestinului subțire, cu o orientare spre ganglionii regionali.

Nervi. În submucoasă se găsește plexul nervos Meissner, iar între cele două straturi musculare plexul Auerbach.

Aceste plexuri au legătură cu sistemul nervos central prin ramuri nervoase parasimpatice, care vin din nervul pneumogastric prin intermediul ganglionului semilunar și prin ramuri din simpatic ce provin din comunicantele toracice prin nervii splanhnici.

FIZIOLOGIE

Duodenul este porțiunea tubului digestiv în care se varsă canalele excretoare ale marilor glande digestive: canalele coledoc și pancreatic, cu secreția cărora începe să fie amestecat chimul alimentar.

În mod normal, sucul duodenal este steril.

Funcția motorie este de transport. Acesta se face în timp de secunde. Chimul alimentar progresează în fracțiuni eliminate ritmic prin orificiul piloric și este propulsat prin mișcări peristaltice.

Funcția secretorie proprie a duodenului este reprezentată prin activitatea glandelor Brunner, ce produc un suc cu reacție alcalină, cu adaos de mucus. Alcalinitatea secreției duodenale neutralizează chimul gastric acid.

Mucoasa duodenală elaborează următorii fermenți:

I *Secretina*, produsă la contactul cu chimul gastric acid, este resorbită în circulația generală și stimulează pe cale hormonală secreția biliară, pancreatică și intestinală,

II *Enterochinaza* transformă tripsinogenul pancreatic în tripsină.

III Enterogastronul secretat de mucoasa duodenală, inhibă secreția și motilitatea gastrică.

IV Se cunoaște și un efect colecisto-kinetic al extractului de mucoasă duodenală.

V Glandele Brunner produc și factor intrinsec antianemic.

Între funcția motorie și secretorie a duodenului și a stomacului există relații reciproce, reglate neuro-hormonal, prin reflexe condiționate și necondiționate.

Scanned with OKEN Scanner

Digestia se limitează în special la transformarea glucidelor care încep să fie hidrolizate.

Resorbția duodenală este de asemenea, în mod normal, foarte redusă. Trebuie să se accentueze însă că o bună parte din fierul mineral precum și vitamina C se absorb aici.

FIZIOPATOLOGIE

Duodenul neavînd funcții secretorii, de digestie și de absorbție exclusive, insuficiența lui funcțională nu are manifestare în economia generală. De asemenea și importanta funcție de absorbție a fierului se poate suplini și completa în prima parte a jejunului.

În condiții de *tranzit patologic* însă, cînd chimul alimentar stagnează peste limitele normale, pot urma absorbții de polipeptide și de profermenți digestivi, ce se vor activa în sînge, avînd ca rezultat stări patologice cu aspect de intoxicație duodenală (vezi staza duodenală).

Alterarea funcțională de tranzit se manifestă prin stări diskinetice atono-spastice și prin antiperistaltism.

SEMEIOLOGIE

Suferințele duodenale, cu excepția localizării duodenale a bolii ulceroase nu au o simptomatologie clinică patognomonică. În diagnosticul lor se va face uz de examenul complet al bolnavului, cu cercetarea concentrică a tuturor organelor cu rol în producerea sindromelor dispeptice.

Anamneza și îndeosebi analiza amănunțită a simptomelor funcționale sînt de mare importanță. Relațiile care se obțin prin mijloacele de investigație fizică sînt mai puțin caracteristice. Un rol deosebit de important îl au însă mijloacele complementare de explorare (tubajul duodenal și examenul radiologic).

1. *EXPLORAREA INDIRECTĂ A DUODENULUI*

a. Anamneza

Antecedentele eredo-colaterale. În suferințele duodenale, factorul ereditar are importanță redusă. Doar *polipoza* duodenală, mai ales cînd se prezintă în cadrul unei polipoze extinse asupra întregului tub digestiv, poate apărea uneori cu caracter ereditar.

Igiena alimentară defectuoasă, ce se extinde asupra mai multor membri ai unei familii, poate favoriza dezvoltarea *duodenitelor*.

Antecedentele personale. Unele boli pot cauza suferințe duodenale. Astfel, *toxiinfecțiile alimentare* se pot manifesta în faza acută prin fenomene grave de duodenită acută, iar în cazul duodenitelor cronice de multe ori se poate pune în evidență în antecedente un episod toxiinfecțios alimentar.

Duodenita cu stază duodenală mai apare în hepatitele acute și poate persista un timp destul de îndelungat după vindecarea clinică a hepatitei.

Aproape toate suferințele abdominale pot cauza pe cale reflexă viscero-viscerală sau pe cale limfangitică, tulburări diskinetice cu *stază duodenală*. Ea apare mai obișnuit în: colecistopatii, apendicite, mezentero-epiploite, inflamații genitale la femei, aclorhidrie.

Istoricul bolii actuale. Majoritatea suferințelor duodenale începe *insidios*. Ele au, la fel cu toate suferințele (inflamatorii și ulceroase) ale tubului digestiv, o evoluție cu *perioade* de agravare a suferințelor, întrerupte prin perioade de acalmie sau chiar de liniște completă. Manifestările clinice, oricare ar fi ele, sînt *ritmate de alimentație*.

Scanned with OKEN Scanner

b. Semne funcționale

În suferințele duodenale simptomele funcționale sînt cele obișnuite în suferințele digestive în general, cu unele particularități. Simptomele obișnuite sînt: durerea, senzația de plenitudine postalimentară, grețurile, vărsăturile și modificarea poftei de mîncare. Ele se prezintă adesea cu evoluție periodică, cu intercalarea de perioade de acalmie sau chiar de completă dispariție.

a) **Durerile** sînt localizate în jumătatea dreaptă a epigastrului. Ele sînt ritmate de alimentație, survin de obicei tardiv postalimentar și se calmează după mese. Acest caracter al durerilor este realizat îndeosebi în ulcerul duodenal, diverticulul duodenal și în măsură mai puțin caracteristică în duodenite și în staza duodenală.

b) **Senzația de plenitudine postalimentară** este un semn obișnuit în duodenite și în staza duodenală. Ea survine imediat după mese și nu dispare decît după 1—2 ore de la alimentație.

c) **Grețurile** constituie semnul funcțional cel mai important *în staza duodenală*. Apar dimineața și sînt de durată scurtă ($^1/_4$ — ½ oră); rareori persistă cîteva ore, cînd se vorbește de *stare de greață*.

d) **Vărsăturile** survin în *stenoza duodenală*, mai rar în *staza duodenală*. Mai apar și în *duodenitele acute*, cînd se pot prezenta sub aspect de adevărate crize vomitive cu intoleranță alimentară (chiar și pentru apă), ceea ce duce la stări grave de deshidratare.

Vărsăturile din stenoza duodenală au un caracter particular, în raport cu localizarea obstacolului. În stenozele supraampulare (deasupra ampulei Vater), aspectul vărsăturilor nu se deosebește de cel din stenoza pilorică: sînt abundente, conțin resturi alimentare, fără bilă. În stenozele infraampulare, vărsăturile sînt constant bilioase.

e) **Pofta de mîncare** capricioasă, este în general scăzută în *duodenite* și în *staza duodenală*.

2. *EXPLORAREA DIRECTĂ A DUODENULUI*

a. Examenul fizic

Examenul general al bolnavilor cu suferințe duodenale oferă puține semne de oarecare valoare în stabilirea diagnosticului. Este de amintit *aspectul roșu*, hiperemic, cu ușoară vasodilatație la nivelul feței la unii bolnavi ce suferă de *ulcer duodenal* sau de *duodenite cronice*.

În cancerul papilei Vater apare *icterul* cu caracter mecanic.

În duodenitele acute și în staza duodenală pronunțată, cu vărsături, pot apărea semnele deshidratării: limbă și tegumente uscate, plici cutanate persistente și modificări umorale (hipovolemie, azotemie, hipocloremie).

Explorarea fizică. Prin metodele explorării fizice a regiunii duodenale se obțin puține informații.

Regiunea duodenală (punctul duodenal situat în epigastru la dreapta liniei mediane și cu 1—2 degete sub punctul cistic) este sensibilă la palpare îndeosebi în *ulcerul duodenal* în perioada activă, în duodenite, periduodenite, diverticuli duodenali și uneori în staza duodenală. În ulcerul duodenal se poate percepe uneori la acest nivel chiar o ușoară contractură musculară.

b. Mijloace complementare de explorare

Informații de mare valoare asupra suferințelor duodenale se obțin prin mijloacele complementare de explorare: examenul sucului duodenal prin tubaj și examenul radiologic.

Tubajul duodenal. Tubajul duodenal se practică mai mult în scopul cercetării secreției biliare și pancreatice și al explorării indirecte a căilor biliare. El ne oferă însă date importante și asupra proceselor patologice proprii ale duodenului.

Scanned with OKEN Scanner

La tubajul duodenal se obţine un suc amestecat, în cantitate de 1 200 ml în 24 de ore, ce rezultă din secreţia gastrică eliminată în duoden, din secreţie biliară (700-800 ml), pancreatică (300 ml) şi din secreţia proprie a mucoasei duodenale.

Pe lîngă ritmul şi calitatea secreţiilor ficatului şi pancreasului, tubajul duodenal permite cercetarea elementelor proprii duodenale şi a elementelor sale patologice (celule, sînge, paraziţi).

Tubajul duodenal se practică cu ajutorul sondei elastice de cauciuc (sonda Einhorn). Este un tub în lungime de cel puţin 1 m, cu diametrul de 4 mm, gradat din 10 în 10 cm. La o extremitate este prevăzut cu o olivă metalică, iar la extremitatea liberă se adaptează o seringă ce serveşte la aspirarea conţinutului.

Tehnica tubajului este simplă. După ce se umezeşte sonda cu apă, bolnavul ce se află în poziţie şezîndă, este invitat să-şi introducă capătul prevăzut cu olivă pînă în faringe (sau îl introducem noi), după care înghite repetat. Se împinge progresiv sonda pînă la 45 cm de la arcada dentară, cînd oliva ajunge în stomac. Din acest moment bolnavul este culcat în decubit lateral drept şi va continua să înghită la intervale de 3—5 minute, împingînd sonda cîte 1—2 cm, pînă la 75 cm, cînd oliva ajunge în duodenul descendent (dacă nu s-a oprit sau încolăcit în stomac). Se va controla poziţia sondei insuflînd aer, pe care bolnavul nu-l simte atunci cînd sonda este pătrunsă în duoden, sau îl semnalează în cazul cînd oliva nu a trecut încă de orificiul piloric. Informaţii mai precise se obţin prin control radiologic, cînd se poate determina cu precizie situaţia olivei şi ajuta trecerea ei prin orificiul piloric, prin manevrare sub ecran.

La extragerea conţinutului duodenal se obţine un lichid galben-auriu, siropos, care în mod obişnuit conţine bilă coledociană amestecată cu sucurile amintite. Din examinarea lui în ce priveşte culoarea, claritatea şi conţinutul, precum şi din examinarea microscopică a sedimentului, se obţin relaţii asupra căilor biliare, dar şi asupra unor suferinţe duodenale. Constatările privind căile biliare şi pancreasul vor fi amintite la capitolele respective.

Variaţiile în culoarea galbenă sînt în raport cu starea căilor biliare. Uneori în duodenitele ulceroase şi foarte rar în ulcerul duodenal, *lichidul* poate fi *sanguinolent* sau să conţină mici cheaguri de sînge. Apariţia unui *suc duodenal hemoragic* sugerează mai degrabă prezenţa unui *cancer al papilei* Vater, cancer foarte friabil şi capabil de sîngerări. În acest caz este de obicei prezent şi icterul cu caracter mecanic.

Sucul duodenal mai poate apărea hemoragic şi în *cancerul căilor biliare*, ca şi în *distomatoza* hepatică.

În *staza duodenală*, dar mai cu seamă în *duodenite*, se constată la examenul microscopic o *descumaţie epitelială*, cu epitelii ce pot apărea uneori sub aspect de acini glandulari.

Tot prin examenul microscopic al sedimentului obţinut din centrifugarea sucului duodenal se pot pune în evidenţă *paraziţii intestinali* care îşi au sediul în această porţiune a tubului digestiv: lamblia intestinală, anchilostoma şi în mod incidental anghilula, ce se poate afla şi în duoden, nu numai în intestinul subţire. Lambliile apar în cantitate mai mare în sucul obţinut după administrare prin sondă a unei soluţii de sulfat de magneziu, deoarece aceasta are proprietatea de a le dezlipi de pe mucoasa duodenală.

Tubajul duodenal se mai aplică şi în *scop terapeutic*: introducerea intraduodenală de *medicamente, de soluţii saline sau zaharate, în scop de drenare medicală a căilor biliare* sau în scop de introducere a unor *substanţe alimentare*.

B. INTESTINUL

ANATOMIE

Intestinul este format din două segmente cu caractere anatomo-funcţionale deosebite: intestinul subţire şi intestinul gros.

Scanned with OKEN Scanner

1. *INTESTINUL SUBȚIRE*

Intestinul subțire continuă duodenul de la nivelul unghiului duodeno-jejunal și pînă la cec. El are o lungime totală de aproximativ 3 m pe viu și de 6 m pe cadavru, post mortem intervenind o pierdere a tonusului peretelui intestinal.

Intestinul subțire se împarte în două porțiuni anatomo-funcționale: jejunul și ileonul. Jejunul este ceva mai scurt decît ileonul. Nu există o limită precisă între ele și trecerea se face fără o demarcație netă. Lumenul variază între 3 și 5 cm. Intestinul este așezat în porțiunea mijlocie și inferioară a abdomenului, ansele jejunale fiind plasate mai mult spre stînga, iar cele ale ileonului mai spre dreapta. Ele posedă o mobilitate destul de mare, dar sînt fixate de peretele abdominal posterior printr-un mezenter.

Structură. Peretele intestinului subțire este compus din 4 straturi: seroasa, musculara, submucoasa și mucoasa.

Seroasa este formată din învelișul peritoneal și se continuă cu foițele mezenterice. Are structura seroasei peritoneale.

Musculara este formată din două tunici continue. Cea externă este formată din fibre longitudinale și cea internă din fibre circulare. Între stratul muscular extern și cel intern se găsește plexul nervos Auerbach.

Submucoasa este formată din țesut conjunctiv lax, conține vase sanguine și limfatice precum și plexul nervos Meissner. Acest strat permite alunecarea mucoasei pe stratul muscular, precum și formarea valvulelor conivente, a căror axă o constituie.

Mucoasa este formată din: musculara mucoasei, ce o desparte de submucoasă, subglandulara ce conține fibre elastice, zona glandulară limfoidă și vilozitățile ce sînt acoperite cu un rînd de celule cilindrice cu platou striat. Printre acestea se află celulele caliciforme, care secretă mucusul protector.

Mucoasa prezintă cute circulare (valvule conivente) numite plicile Kerkring. Ele sînt mai dese și mai adînci la nivelul jejunului, pentru a se șterge progresiv și a dispărea spre sfîrșitul ileonului.

Suprafața intestinului este mărită, atît prin valvulele conivente, cît și prin vilozitățile intestinale. Acestea posedă un aparat musculo-elastic de aspirație și sînt centrate pe o axă conjunctivo-vasculară în care se găsește o arteriolă, o venulă și un vas limfatic ce constituie chiliferul vilozității. Vilozitățile constituie organele de absorbție ale intestinului, iar glandele produc mucus protector și lizozim, precum și fermenți intestinali.

În ileon, mai ales în porțiunea terminală, se găsesc numeroși foliculi limfatici grupați în pîlcuri dese, ovale (plăcile Payer), iar în restul intestinului subțire, formațiunile limfatice sînt în număr mai mic, împrăștiate, neregulate.

Vase. Vascularizația *arterială* a intestinului subțire este asigurată de ramuri din artera mezenterică superioară, care este artera principală a celei mai mari părți din intestin. *Venele* care colectează sîngele merg paralel cu arterele corespunzătoare și formează vena mezenterică superioară, una dintre rădăcinile venei porte. *Vasele limfatice* încep în vilozitățile intestinale. Trec prin formațiunile limfatice (foliculi, plăci Payer), ajung în ganglionii limfatici așezați între foițele mezenterului și apoi se colectează în canalele retroperitoneale care confluează în cisterna Pequet; cisterna se continuă în sus prin canalul toracic.

Rețeaua limfo-glandulară este foarte bogată în segmentul terminal al ileonului și la nivelul cecului.

Nervii. Plexurile nervoase intramurale (Meissner și Auerbach) asigură automatismul reflex al segmentelor intestinale, chiar cînd acest sistem este separat prin secționarea nervilor extrinseci. Plexurile sînt sub influența sistemului nervos central, prin legături nervoase ce provin din sistemul simpatico-parasimpatic.

Scanned with OKEN Scanner

Inervația parasimpatică a intestinului subțire (precum și a colonului ascendent și transvers) se face prin ramuri ce ajung din pneumogastric la ganglionul celiac și la plexul celiac. Fibrele simpatice provin din ramurile comunicante toracice prin intermediul nervilor splanhnici.

Automatismul intestinal se manifestă în activitatea secretorie și motorie. El este sub influența reglatoare a nervilor vegetativi. Separarea lor funcțională și anatomică nu este posibilă, căile fiind amestecate în ganglionii și în plexurile nervoase abdominale. Se atribuie în general simpaticului un rol inhibitor (motor și secretor), iar parasimpaticului rolul excitator.

După cercetările lui Masson, Feyrter și Bohn activitatea motorie și secretorie ar mai fi în funcție și de un complex celular cu rol endocrin, ce are acțiune asupra sistemului nervos al intestinului. El este reprezentat prin aglomerări de celule de origine epitelială (argentafine Masson, celule galbene Feyrter), dispuse în întreg tubul digestiv și cu deosebire în intestinul subțire.

2. *INTESTINUL GROS*

Intestinul gros sau colonul este porțiunea terminală a tubului digestiv. El este despărțit de ileon prin valvula ileo-cecală, se termină la nivelul orificiului anal și are o lungime totală de aproximativ 150 cm. Împărțirea obișnuită a colonului este cea anatomo-clinică. Se deosebesc următoarele segmente: cec, colon ascendent, transvers, descendent, sigmoidian; rectul și canalul anal.

Cecul este segmentul inițial și cel mai dilatat al colonului. Are formă de fund de sac, este așezat în groapa iliacă dreaptă și are o ușoară mobilitate. El este despărțit de ileon printr-o îndoitură a mucoasei cu rol de valvulă (valvula ileo-cecală sau valvula Bauhin), care împiedică fluxul de conținut cecal în ileon.

De partea infero-internă a cecului este implantat *apendicele* cecal. El are o formă vermiculară de tub cilindric sinuos, cu o lungime de 8—10 cm, cu perete gros și cu lumen strîmt. Poziția și direcția sa sînt variabile. El este neaderent și prevăzut cu un mezou.

Colonul ascendent este orientat în sens vertical, în continuarea cecului, așezat în flancul drept și limitează cavitatea peritoneală în dreapta. Ajuns la fața inferioară a ficatului, el cotește spre stînga în unghi drept, constituind flexura hepatică.

Fața posterioară este extraperitoneală, iar fețele laterale și cea anterioară sînt tapetate de peritoneu. Flexura hepatică este destul de mobilă în raport cu mișcările respiratorii și cu atitudinea.

Colonul transvers are o direcție orizontală. Se întinde de la flexura dreaptă (hepatică) la cea stîngă (splenică) unde se continuă în unghi drept cu colonul descendent. El are o mobilitate mai mare între cele două flexuri. Uneori are forma de V sau U. Este căptușit de peritoneu și fixat de peretele abdominal posterior printr-un mezou, a cărui foiță superioară se continuă în sus formînd peretele posterior al micii cavități epiploice, iar foița inferioară se continuă în jos și căptușește fața posterioară a marii cavități abdominale.

Colonul descendent coboară vertical în jos de la flexura stîngă pînă la creasta iliacă. El limitează lateral, în stînga, cavitatea peritoneală. Are raporturi asemănătoare peritoneale ca și colonul ascendent.

Colonul sigmoidian urmează în continuare colonul descendent. Este așezat în groapa iliacă stîngă și în cavitatea pelviană. Are direcție sinuoasă în formă de S, formînd uneori o buclă. Are un mezocolon în evantai, care îi permite mobilitatea.

Rectul continuă colonul sigmoid cam de la nivelul vertebrei S_3 în jos. Este o porțiune fixă, orientată vertical în jos. La trecerea între sigma și rect se face un unghi cu o oarecare

strîmtare de calibru, care împiedică trecerea conținutului sigmoidian în continuitate în canalul rectal, iar la explorarea rectosigmoidoscopică constituie uneori un obstacol. Flexura rectosigmoidiană ar forma chiar un fel de sfincter funcțional.

Rectul are o lungime de 12—14 cm. El are o porțiune intrapelviană mai dilatată numită ampula rectală, și o porțiune inferioară intraperineală, mai îngustă, despărțită de cea superioară prin diafragmul pelvian.

Fața anterioară a rectului pelvian este acoperită de peritoneu, ce formează fundul de sac Douglas dispus între rect și vezica urinară la bărbat, sau uter la femeie. Pe traiectul său, rectul are trei plicaturi transversale ale mucoasei care iau aspect de valvule.

Canalul anal este în continuarea rectului și comunică cu exteriorul. El este cuprins între ridicătorul anal și anus și are o lungime cam de 2 cm. Canalul anal este înconjurat de un mușchi circular striat, de 2—3 cm înălțime și 1 cm grosime (sfincterul anal extern). Înăuntrul lui și ceva mai deasupra se află sfincterul intern, care nu este propriu-zis un mușchi individualizat, ci este format din fibrile circulare netede ale tecii musculare rectale.

Structura. Colonul are aceleași tunici ca și intestinul subțire, cu oarecare deosebiri de structură corespunzînd deosebirilor funcționale.

Mucoasa este netedă, nu prezintă valvule conivente și nici vilozități; formațiunile limfoide sînt mai puțin numeroase decît la nivelul intestinului subțire. Există glande de aspectul celor din intestinul subțire (Lieberkühn), însă epiteliul lor nu are caracter secretor, ci sînt mai frecvente celulele caliciforme secretoare de mucus. Acestea sînt foarte abundente în porțiunea terminală a colonului. La nivelul inserției apendicelui, mucoasa este bogată în țesut limfoid. La nivelul canalului anal mucoasa este căptușită de un epiteliu stratificat pavimentos și conține numeroase vene și fibre elastice.

Submucoasa este formată din țesut conjunctiv lax și conține vase sanguine și limfatice, precum și plexul nervos submucos.

Musculoasa are un strat circular continuu și un strat longitudinal mai dezvoltat de-a lungul a trei benzi (tenii) ce iau naștere la locul de implantare a apendicelui și se continuă pînă la nivelul flexurii rectosigmoidiene, unde se răsfiră din nou în strat continuu asupra rectului. Cele trei benzi puternice ale stratului longitudinal sînt legate între ele prin benzi transversale care determină adînciturі circulare. În acest mod se formează între două benzi transversale și între cele longitudinale niște proeminențe de aspect boselat, caracteristice colonului (haustre).

Seroasa aderă de colon și îl fixează pe peretele abdominal posterior, fie direct, fie prin intermediul unui mezou la nivelul colonului transvers și al sigmei.

Vase. Irigația *arterială* a primei porțiuni a colonului este asigurată de ramuri din artera mezenterică superioară, iar a doua jumătate din artera mezenterică inferioară. Colonul sigmoidian este irigat de arterele sigmoidiene, ramurii ale mezentericii inferioare, iar rectul de arterele hemoroidale ramurii ale mezentericii inferioare, hipogastrice și rușinoase. *Venele* merg paralel cu arterele corespunzătoare. Se termină în vena mezenterică superioară și inferioară.

Dispoziția venelor rectale trebuie menționată. Ele formează trei plexuri: subcutanat, submucos și intern. Cel subcutanat este în regiunea sfincterului extern, cel submucos (cel mai dezvoltat) se află în stratul submucos, iar cel intern între stratul muscular longitudinal și fascia rectală. În porțiunea inferioară a rectului, unde mucoasa formează cute longitudinale (coloanele Morgagni), venele submucoase formează dilatații nodulare așezate imediat deasupra orificiului anal. Sîngele venos din aceste plexuri pleacă pe două căi: prin vena hemoroidală superioară se varsă în mezenterica inferioară și astfel devine tributară venei porte, iar prin venele hemoroidale mijlocii și inferioare se varsă în vena hipogastrică, iliaca primitivă, vena cavă inferioară, ocolind deci vena portă. Între cele două căi amintite există

anastomoze, realizîndu-se astfel o legătură venoasă între sistemul port şi vena cavă inferioară.

Limfaticele formează o reţea intramucoasă şi între cele două straturi ale musculare, de unde trec la ganglionii din ţesutul subperitoneal, iar de aici spre marile canale colectoare. Ganglionii limfatici din regiunea jejuno-apendiculo-cecală au legături prin căi limfatice cu formaţiunile limfatice din regiunea subhepatică şi duodenală, precum şi cu regiunea ovariană. În regiunea perirectală se găseşte un bogat sistem limfo-ganglionar (Gerota, Mondor).

Nervii. Inervaţia intrinsecă a colonului este aceeaşi ca în restul tubului digestiv (plexurile Meissner şi Auerbach). Ea este sub controlul inervaţiei extrinseci vegetative, cu fibre parasimpatice ce provin din pneumogastric şi din segmentele S_2, S_3 şi S_4, şi cu fibre simpatice din nervii splanhnici, şi din partea lombo-sacrată a simpaticului.

Fibrele vegetative se distribuie către colon prin plexurile celiac, mezenterice, presacrat hipogastric. Sfincterul anal are o inervaţie voluntară cu fibre aferente care provin din nervii sacraţi, şi eferente care trec prin nervul ruşinos.

FIZIOLOGIE

1. *INTESTINUL SUBŢIRE*

În intestinul subţire se petrece cea mai importantă fază a digestiei şi absorbţiei.

a) Digestia în intestinul subţire

Funcţia secretorie. Sucul intestinal este produs de glandele Lieberkühn şi anume de celulele speciale secretorii din aceste glande (celulele Paneth). Mucoasa intestinală mai secretă şi mucus cu rol de protecţie asupra mucoasei, precum şi cu oarecare rol în digestie.

Cantitatea de suc secretat este de aproximativ 2 litri în 24 de ore. Ritmul de secreţie este influenţat în cea mai mare parte de excitaţiile mecanice ale peretelui intestinal, de calităţile fizice şi chimice ale chimului alimentar.

Compoziţia sucului este şi ea în funcţie de natura excitanţilor; grăsimile favorizează o secreţie mai abundentă, cu conţinut crescut de lipază; acidul clorhidric favorizează un suc ce conţine mai mult lichid etc.

Sucul intestinal conţine următorii fermenţi:

1. *Secretina* este produsă de mucoasa duodenală şi a primei părţi a jejunului, sub acţiunea chimului gastric acid. Aceasta se absoarbe în primele anse ale intestinului subţire şi stimulează pe cale umorală secreţia fermenţilor digestivi.
2. *Erepsina* este un ferment ce termină descompunerea substanţelor proteice începută de pepsină şi tripsină. Albumozele şi peptonele sînt descompuse pînă la aminoacizi.
3. *Enterochinaza* cu acţiune de activare a tripsinogenului pancreatic.
4. *Nucleinaza* descompune acizii nucleinici în nucleotide.
5. *Lipaza* intestinală este foarte stabilă şi descompune grăsimile în glicerină şi acizi graşi.
6. *Fermenţi* ce descompun glucidele în monozaharizi: amilază, maltază, lactază, invertază.

Vilichinina, hormon secretat de mucoasa intestinală sub influenţa secretinei. Ea provoacă contracţia vilozităţilor intestinale în cursul absorbţiei.

Mecanismul de secreţie a sucului intestinal. Secreţia sucului intestinal se face sub influenţa excitaţiilor chimice şi mecanice produse de chimul alimentar, asupra epiteliului intestinal sau asupra plexurilor nervoase intramurale.

Sistemul nervos extrinsec al intestinului intervine doar în mod reglator, avînd influenţe inhibitoare asupra secreţiei (Savici).

Secreţia intestinală mai este activată şi pe cale umorală, prin secretină.

Scanned with OKEN Scanner

Funcția motorie. Tranzitul chimului alimentar prin intestin este asigurat prin mișcările intestinului. El este mai accelerat în porțiunea superioară a jejunului, pentru a diminua progresiv spre sfîrșitul ileonului. În condiții normale, primele porțiuni (de substanță baritată la examinarea radiologică) ajung la 3—4 ore în cec, iar evacuarea completă a ileonului se face cam în 6—8 ore. După Hurst, ileonul urmează a fi complet evacuat cam la 4 ore după evacuarea completă a stomacului. În general, viteza de evacuare a intestinului subțire depinde de ritmul de evacuare a stomacului, de starea de excitabilitate a intestinului subțire și de starea de umplere a colonului.

Trecerea conținutului din ileon în cec mai este acționată și printr-un reflex gastro-ileal inițiat de intrarea bolului alimentar în stomac, cu declanșare de peristaltism intestinal. Starea de umplere a regiunii ileo-cecale ar putea declanșa la rîndul ei și un reflex invers, de închidere a pilorului.

Motilitatea intestinală este caracterizată prin mișcări pendulare și peristaltice, care au ca efect propulsarea conținutului intestinal și realizarea unui amestec intim cu sucurile digestive.

Excitantul este constituit de conținutul intestinal; mișcările intestinale se produc sub influența plexului nervos intrinsec, independent de sistemul nervos extrinsec, fiind doar sub influența reglatoare a acestuia. Prin intermediul parasimpaticului se intensifică undele peristaltice și crește tonusul; prin simpatic se inhibă peristaltismul și scade tonusul. Sistemul nervos central funcționează ca aparat reglator superior.

Actul digestiei, început în stomac, este efectuat în cea mai mare măsură în intestinul subțire și în mică măsură completat în intestinul gros. Între aceste segmente anatomice există o colaborare funcțională și chiar posibilități de suplinire. Fermenții secretați de intestin stimulează sau inhibă secreția celor gastrici, stimulează secreția celor biliari și pancreatici, îi activează pe unii și le completează acțiunea altora, încît procesul de digestie intestinală este complex, rezultat al unor acțiuni intestinale propriu-zise, precum și ale stomacului, ficatului și a pancreasului.

Substanțele proteice nepeptonificate pînă aici, precum și peptonele, se descompun în acizi aminați, acizii nucleinici în mononucleotide, iar acestea în nucleozide. O foarte mică parte dintre proteinele și derivatele lor scapă degradării complete pînă la stadii potrivite absorbției, și acestea sînt atacate în intestinul gros de flora bacteriană proteolitică.

Glucidele sînt descompuse în monozaharide, afară de celuloza nedigestibilă și o parte din cea digestibilă și de amidonul crud, ce sînt puțin modificate de digestia jejuno-ileală și sînt atacate de procesele din intestinul gros.

În digestia intestinală a grăsimilor au rol important secreția pancreatică și bila. Grăsimile neutre sînt dedublate prin lipază în acizi grași și glicerină. Bila emulsionează grăsimile și le face mai accesibile lipazei. Acizii grași eliberați se combină cu substanțele alcaline din bilă și din sucul pancreatic, rezultînd săpunuri. Acestea, la rîndul lor, contribuie la emulsionarea acizilor grași și a grăsimilor neutre.

b) Absorbția în intestinul subțire

Intestinul subțire este principalul organ de absorbție. La trecerea conținutului intestinului subțire în cel gros, aproape nu mai există substanțe ce s-ar putea absorbi, exceptînd apa.

Pentru fiecare substanță, diferitele segmente ale intestinului subțire posedă capacitate variată de absorbție.

Mecanismul absorbției este complicat și în unele privințe încă nu complet elucidat. Intervin procese de difuziune, osmoză, hidrotropism, procese favorizate mecanic prin aspirația ce rezultă din contracțiile vilozităților intestinale, precum și importantul fenomen de

fosforilare ce se petrece în epiteliul intestinal. Aceste mecanisme, în condiţiile „sistemului viu" (Bîkov), se intrică în asemenea măsură încît nu se mai pot suprapune fenomenelor experimentate in vitro, ci se prezintă cu o specificitate proprie organismului.

Sistemul nervos are o influenţă reglatoare asupra întregului proces al absorbţiei, probabil prin schimbarea permeabilităţii membranelor celulare intestinale. Experimental, pe animale, s-a dovedit rolul scoarţei cerebrale în diferite momente ale absorbţiei. S-au putut accelera sau încetini procese de absorbţie pe cale reflex-condiţionată (Bîkov).

Albuminele se absorb sub formă de acizi aminaţi pe cale sanguină, ajungînd în ficat. O cantitate foarte mică se poate absorbi şi sub formă de polipeptide.

Glucidele se absorb sub formă de monozaharide şi apar în sînge aproape exclusiv sub formă de glucoză.

Grăsimile se absorb în cea mai mare parte în limfă, sub formă de acizi graşi şi glicerină. O mică parte trece în circulaţia sanguină portală. Pentru absorbţia grăsimilor este necesară pregătirea prealabilă în prezenţa bilei şi a sucului pancreatic. În celulele intestinului urmează resintetizarea de grăsimi neutre din acizii graşi astfel absorbiţi. Sînt mai uşor digerate şi mai repede absorbite grăsimile cu punct de fuziune mai coborît (uleiurile).

Tot în intestinul subţire se absoarbe cea mai mare parte dintre substanţele reglatoare: *săruri minerale*, *vitamine*, precum şi *apa*.

Fierul se absoarbe sub formă minerală, în duoden şi în prima parte a jejunului. Restul mineralelor se absorb în întreg intestinul subţire. Viteza lor de absorbţie este în raport cu viteza de difuziune a ionilor sărurilor respective şi în raport cu concentraţia. Calciul se absoarbe în mod obişnuit în cantităţi mici. Sulfaţii (de magneziu şi sodiu) sînt greu solubili, cresc presiunea osmotică din intestin şi atrag apa din sînge, fapt pe care se bazează acţiunea lor purgativă.

Vitaminele se absorb ca atare (B_1, B_2, C), altele ca provitamine (A) sau în prezenţa grăsimilor şi a acizilor biliari (D, K).

Prin osmoză se pot absorbi cantităţi mari de apă.

2. *INTESTINUL GROS*

Funcţia secretorie. Capacitatea secretorie a intestinului gros este redusă. El secretă un lichid ce poate modifica reacţia conţinutului provenit din intestinul subţire. Secreţia conţine mult mucus cu rol protector şi de lubrefiere, fără nici o acţiune digestivă.

Secreţia de mucus este sub influenţa sistemului nervos şi este acţionată prin reflexe scurte intramurale, produse la excitanţi locali chimici, mecanici, bacterieni. Ea este influenţată de sistemul nervos central prin fibre simpatice (inhibitoare ale secreţiei) şi parasimpatice (excito-secretorii). Secreţia este reglată prin reflexe condiţionate şi necondiţionate (emoţie, anxietate, perioade de tensiune nervoasă). Mucusul, secretat în cantităţi normale nu se distinge în materiile fecale; atunci cînd este produs în cantităţi ce întrec necesităţile fiziologice (nevroze, inflamaţii) scaunele conţin mucus mult, vizibil macroscopic.

Oarecare procese de digestie se continuă în intestinul gros sub acţiunea *florei microbiene*, foarte abundentă aici. Flora microbiană intestinală obişnuită are şi acţiune protectoare, împiedicînd înmulţirea altor microbi străini (patogeni). Produsele microbiene constituie şi excitanţi ai motilităţii intestinale.

Flora microbiană a intestinului gros este formată îndeosebi din *bacili coli*, *lactis*, *putrificans*.

Flora microbiană din cec şi din colonul ascendent are rol în digerarea restului de glucide nedigerate în intestinul subţire: unele substanţe amilacee, celuloza digestibilă. Atacarea celulozei nedigestibile se petrece tot aici, prin intermediul procesului de fermentaţie

acidă a florei amilolitice. Reacția conținutului intestinal din această porțiune este acidă. Procesul de fermentație este cu atît mai intens, cu cît regimul alimentar este mai bogat în glucide ce nu se digeră și nu s-au absorbit în intestinul subțire.

În colonul transvers și descendent predomină flora microbiană proteolitică. Aceasta descompune prin procese de putrefacție substanțele proteice nedigerate și neabsorbite pînă aici. Reacția conținutului intestinal devine alcalină, cu atît mai intens cu cît procesele de putrefacție sînt mai puternice prin alimentație preponderent proteică.

Cele două procese chimice antagoniste — de fermentație și de putrefacție — se petrec deci succesiv, însă se integrează armonios în digestia normală.

Ca rezultat al florei microbiene apar și unele vitamine importante din grupul vitaminei B_2 și mai ales vitamina K.

Funcția motorie. Intestinul gros, la fel ca și cel subțire, are o motilitate autonomă prin reflexe pornite de la mucoasă, determinate de volumul și de consistența conținutului. Activitatea este reglată de sistemul nervos central pe calea fibrelor simpatice și parasimpatice.

Trecerea conținutului intestinului subțire în cec se face progresiv, în porțiuni mici, numai după prelucrarea completă a substanțelor alimentare. Ea se produce reflex la excitanți adecvați, mucoasa regiunii ileo-cecale constituind un sistem ce intervine în reglarea acestui act.

Intestinul gros prezintă, pe lîngă variații normale de tonus, două feluri de contracții ce asigură progresia bolului fecal: contracții masive de deplasare și contracții peristaltice segmentare urmate uneori de unde antiperistaltice fiziologice în porțiunea proximală a colonului (ceco-ascendent) și neobișnuite în restul colonului.

Conținutul intestinal este prezent în ceco-ascendent cam la 6—8 ore de la ingestie și ajunge în transvers în aproximativ 8—10 ore. În transvers și descendent progresia se face în ritm lent, după 12 ore conținutul trece prin flexura splenică și se adună progresiv, trecînd prin canalul de formare al bolului fecal (colonul descendent), în porțiunea sigmoidiană (cam la 18 ore). Colonul sigmoidian constituie un rezervor cu rol de eliminare a materiilor fecale. De aici acestea sînt golite în rect, prin contracții peristaltice puternice, după 20—24 de ore de la ingestie.

Alimentele care lasă multe reziduuri trec mai repede. Colina stimulează pe cale umorală peristaltismul intestinului gros. Prostigmina favorizează de asemenea tonusul și mișcările colonului, iar morfina și derivatele ei le inhibă.

Actul defecației. Actul normal al defecației începe o dată cu trecerea bolului fecal din colonul sigmoidian prin flexura sigmoido-rectală în rect. Rectul, care în mod obișnuit este gol, constituie canalul de eliminare și locul de plecare al excitațiilor de defecare care sînt semnalizate centrilor.

O dată cu intrarea materiilor fecale în porțiunea superioară a rectului, în urma destinderii lui, iau naștere excitații aferente, care ajung prin nervii sacrați la măduvă, iar de aici se realizează, pe calea nervilor parasimpatici, reflexul spinal de defecare. Urmează o contracție peristaltică a colonului și a rectului, sfincterul anal intern și extern se relaxează și bolul fecal este expulzat. Astfel de acte reflexe complexe se repetă pînă la evacuarea întregului conținut acumulat pînă la flexura splenică.

Reflexul este controlat prin activitatea corticală. El poate fi în mod voit favorizat sau inhibat. Actul defecației, început în mod reflex, este întărit în mod voluntar printr-un mecanism coordonat de sistemul nervos central, mecanism care constă în relaxarea sfincterului anal extern, contracția ridicătorului anal (mușchi striați) și creșterea presiunii intraabdominale, în urma contracției diafragmei și a musculaturii peretelui abdominal.

Activarea peristaltismului, care duce la progresarea conținutului prin flexura sigmoido-rectală, se produce prin reflexe condiționate (la timp, loc, mîncare) și necondiționate

Inv. 188606

(temperatură, activitate, mişcare). În mod normal se produc 1—2 eliminări de materii fecale în 24 de ore, sau numai o dată la 48 de ore.

Absorbţia în intestinul gros. În prima porţiune a colonului (ceco-ascendent) se absorb apa, sărurile minerale şi unele derivate alimentare ce provin din digestia ceco-ascendentă (derivaţi glucidici, vitamine). Apa se mai resoarbe şi în restul colonului. Mucoasa colonului terminal (sigmoido-rectală) mai este capabilă şi ea să absoarbă apă, săruri minerale, monozaharide şi medicamente introduse în clisme.

Se resorb şi produse aminice, toxice (histamină) sau rezultate ale activităţii microbilor de putrefacţie (indol, scatol, fenol, crezol, hidrogen sulfurat) în cantităţi mici. Acestea sînt făcute inofensive imediat ce ajung în mucoasa intestinală sau în ficat prin procese de glicuronoconjugare sau sulfoconjugare şi se elimină prin urină sub formă de indican şi alţi produşi.

Excreţia. Capacitatea de excreţie a intestinului gros este redusă. Se produce eliminare de metale grele (mercur, plumb, bismut) introduse pe orice cale în organism.

SEMEIOLOGIA INTESTINULUI

1. *EXPLORAREA INDIRECTĂ A INTESTINULUI*

Stabilirea diagnosticului în suferinţele intestinale necesită un examen *amănunţit* cu interpretarea datelor anamnestice şi a semnelor funcţionale. Datele obţinute din anamneză şi din analiza semnelor funcţionale constituie *explorarea indirectă.*

Datele ce rezultă din explorarea indirectă împreună cu examenul clinic vor permite un diagnostic de probabilitate care va fi confirmat şi precizat prin mijloacele complementare de explorare. Rezultatele investigaţiilor vor fi analizate critic în ansamblul lor, deoarece în suferinţele intestinului nu există semne clinice patognomonice.

a) Anamneza

Antecedentele heredo-colaterale. În antecedentele heredo-colaterale ale bolnavilor cu manifestări intestinale se vor putea descoperi diferite suferinţe ce au un mecanism patogenic înrudit şi a căror apariţie este favorizată de o stare de reactivitate modificată. Astfel, la bolnavi cu *enterocolite cronice*, în *colopatia muco-membranoasă* sau în *rectocolita hemoragică* se vor putea descoperi în antecedentele heredo-colaterale: *astm bronşic*, *migrene*, diferite *manifestări alergice* sau chiar suferinţele intestinale amintite.

Apendicita apare uneori cu o frecvenţă familială crescută, favorizată şi ea de starea de reactivitate similară, precum şi de condiţii anatomice apendiculare moştenite.

Polipoza intestinală şi *boala Hirschsprung* (megacolonul congenital) pot apărea cu caracter ereditar.

Antecedentele personale. Se vor cerceta în antecedentele personale toate suferinţele capabile de manifestări intestinale:

Acestea pot surveni ca urmare a unor boli infecţioase cu afectare predominantă a tubului intenstinal: febrele tifo-paratifoide, dizenteria, toxiinfecţiile alimentare.

Febrele tifo-paratifoide, prin interesarea în suferinţă a formaţiunilor limfatice intestinale, precum şi prin tulburările secretorii gastrice, predispun la *enterocolite cronice*. *Dizenteria* este urmată adesea de aclorhidrie şi, prin aceasta, de tulburări în digestia gastro-intestinală cu *diaree*. Alteori dizenteria se poate menţine sub aspect de *colită cronică*. *Toxiinfecţiile alimentare* predispun la recăderi enterocolitice în caz de deviere de la alimentaţia potrivită.

Scanned with OKEN Scanner

Se va cerceta existența altor suferințe digestive cu repercusiuni asupra intestinului:

Intervențiile chirurgicale pe stomac, îndeosebi *gastrectomia parțială* favorizează dezvoltarea enterocolitelor cronice prin evacuarea grăbită a conținutului gastric, cu digestie insuficientă și prin favorizarea dezvoltării dismicrobismului intestinal.

Operațiile pe căile biliare (*colecistectomia*) pot întreține diaree prin lipsa de sincronizare între scurgerea bilei și prezența chimului alimentar în intestin, în urma absenței rezervorului de bilă reprezentat de vezicula biliară.

Apendicita cronică poate întreține stări de *constipație* sau *diaree*, iar prin extinderea procesului inflamator cronic asupra mezenterului, epiploonului și a ganglionilor regionali, poate întreține *suferințe abdominale complexe*: mezenteroepiplooite, constipație, stază duodenală.

Paraziții intestinali vor fi căutați îndeosebi în caz de *diaree cronice* la copii. În cazuri excepționale, ascarizii conglomerați în ghemuri pot cauza *ileus*.

Suferințele genitale la femei (anexitele, fibroamele uterine, retroversia și retroflexia uterină) pot întreține stări de *constipație*, iar tulburările hormonale favorizează *diaree* sau *constipație*, prin stările de tonus nervos vegetativ modificat, precum și prin starea de congestie ce se extinde și asupra porțiunii inferioare a tubului digestiv.

Suferințele cu caracter general ce se manifestă prin tulburări intestinale sînt îndeosebi: *insuficiența circulatorie*, care prin staza viscerală (îndeosebi hepatică și intestinală) întreține o stare de *meteorism* abdominal sau uneori *diaree*. În *insuficiența renală* avansată pot apărea diaree cu caracter *dizenteriform*. *Amiloidoza* ce survine în infecții și supurații cronice poate interesa și intestinul. În acest caz tabloul clinic al amiloidozei se întregește prin *diaree*.

În *tuberculoza pulmonară* pot apărea *diaree* dispeptice sau chiar *leziuni specifice* intestinale.

Condiții de viață și muncă. Felul de viață și de muncă și îndeosebi condițiile de igienă alimentară influențează în mare măsură suferințele intestinale. Din acest motiv, antecedentele personale se completează cu o anchetă foarte amănunțită asupra felului de viață, de alimentație și de muncă ale bolnavului.

Felul de viață: sedentarismul și lipsa de activitate fizică favorizează constipația. De asemenea, activitatea fără ritm regulat, inhibiția repetată a reflexului de defecare, datorită unei pudori exagerate sau lipsei de condiții de curățenie a closetului duce la constipație. Întrebuințarea cronică a purgativelor și a clismelor în scopul combaterii constipației favorizează dezvoltarea colitelor.

Felul de alimentație este de asemenea de mare importanță pentru dezvoltarea suferințelor intestinale. Alimentația unilaterală este cauza multor suferințe intestinale: alimentele bogate în reziduuri nedigestibile favorizează dezvoltarea enteritelor cronice, cea unilaterală bogată în glucide produce diaree de fermentație, iar în caz de alimentație de durată cu proteine apar constipații sau procese de putrefacție intestinală.

Constipația mai este favorizată și de un regim alimentar lipsit de reziduuri nedigestibile, precum și în caz de alimentație la intervale mai mari și neregulate.

Condițiile de muncă: în intoxicația cu *plumb* poate apărea constipație, iar la muncitorii expuși intoxicațiilor cu *mercur* sau *arsenic* pot apărea diaree.

Istoricul bolii actuale. În istoricul bolii actuale se vor supune unei cercetări atente semnele funcționale a căror expunere urmează. Se va cerceta felul lor de *instalare*, care poate fi *brusc*, în apendicită acută, ileus, în perforații intestinale. Dezvoltarea tabloului clinic este *lentă* în enterocolite cronice, stenoze intestinale, tumori.

În ce privește *evoluția*, unele suferințe intestinale au un caracter *progresiv*, fără faze de acalmie: stenozele și tumorile intestinului. Altele sînt caracteristice printr-o *evoluție periodică*, cu intervenția fazelor de acalmie sau chiar de vindecare aparentă și cu recăderi ulterioare: constipația și diareele cu substrat funcțional, colopatia muco-membranoasă și rectocolita hemoragică.

Scanned with OKEN Scanner

b) Semnele funcționale

Din analiza semnelor funcționale se obțin informații deosebit de importante asupra suferințelor intestinale. Unele dintre ele sînt manifestări subiective, altele apar și sub aspect obiectiv. Se vor analiza *durerile*, starea de *balonare* sau *meteorismul* și tulburările în *tranzitul intestinal*.

Durerile intestinale. Durerile intestinale sînt localizate în raport cu sediul procesului patologic.

În suferințele intestinului subțire, durerile apar în regiunea periombilicală, iar în cele ale intestinului gros localizarea este în flancuri sau în formă de bară orizontală în epigastru. În suferințele rectului, durerea se proiectează în regiunea sacrată și perineală.

Intensitatea și caracterul durerilor sînt determinate de mecanismul patogenic și de substratul anatomo-funcțional al procesului. Astfel, se disting:

Colica intestinală, ce este o durere violentă cu localizare destul de bine limitată. Ea se instalează brusc, se accentuează progresiv și rapid pînă la apogeul dureros, se atenuează, descrescînd în intensitate, și este urmată de acalmie. Ea este cauzată de *contracțiile spasmodice* sau de *dilatările rapide* ce interesează segmente din intestin.

Colicile sînt cauzate de excitații puternice datorite unor suferințe organice neurologice: *crizele tabetice* și *colica saturnină*, fie unor procese inflamatorii intestinale: *enterite*, *enterocolite acute și cronice*, *dizenterie*. Alteori colica intestinală este provocată de distensia puternică a intestinului printr-un conținut în cantitate și de calitate anormală: *aerocolie* pronunțată, *masă foarte copioasă* cu multe resturi nedigerabile.

Ca o manifestare caracteristică de colică a intestinului gros trebuie amintită *colica mucoasă* din cadrul colopatiei muco-membranoase, caracterizată prin dureri cu aspect de colică foarte violentă, cu localizare de-a lungul intestinului gros (mai frecvent pe colonul transvers și descendent), cu durată de cîteva minute sau ore. Ea survine în cursul unei perioade de constipație. Durerile se termină o dată cu emisia de materii fecale însoțite de mucozități în cantitate apreciabilă.

Dureri de intensitate violentă, cu instalare bruscă și atenuare lentă. Aceste dureri sînt de durată mai lungă decît cele din colică și nu sînt urmate de acalmie completă. Se păstrează un fond dureros de durată. La palpare, senzația dureroasă se accentuează. Astfel de dureri survin îndeosebi în *încarcerări de intestin*, în ileus prin *volvulus* sau prin *invaginație intestinală*, precum și în *perforațiile intestinale* (perforații tifice, diverticul Meckel, ulcer intestinal etc.).

Dureri cu instalare bruscă și de violență extraordinară se mai observă în *suferințele vaselor mezenterice*, în stenoza sau ocluzia prin tromboză sau prin embolie a vaselor mezenterice.

Tot în această categorie trebuie amintite și durerile din *apendicită*. În realitate, apendicitele acute și cronice constituie una dintre cele mai frecvente cauze de dureri abdominale cu acest caracter. Durerile sînt localizate în groapa iliacă dreaptă și în apropierea ei. Ele au iradieri variate, în raport cu poziția și cu orientarea apendicelui. În apendicita acută, durerile sînt mai accentuate, fără însă să atingă violența celor din suferințele amintite mai sus. În apendicita cronică, durerile au intensitate mai redusă.

Dureri intermitente, ritmice. Uneori durerile de origine intestinală, ce pot avea caracter de colică, se prezintă la intervale ritmice, aproximativ cu același orar. În acest caz este vorba de procese intestinale localizate, cu întindere limitată. Durerea survine în perioada tranzitului conținutului intestinal prin regiunea în suferință. De obicei se va constata și la examenul obiectiv o zonă dureroasă limitată și cu localizare constantă. Durerile survin mai cu seamă în procesele de la nivelul intestinului subțire sau al cecului. Cauza cea mai frecventă o constituie *stenozele intestinale*, cînd durerea este însoțită

Scanned with OKEN Scanner

de contracții peristaltice vizibile și de borborigme (sindromul König). Ele mai survin în *tumori intestinale*, procese *ulceroase* și mai cu seamă în *tuberculoza intestinală*.

Dureri permanente cu exacerbări. Survin în procesele inflamatorii intestinale extinse, mai ales atunci cînd este interesat și stratul seros. Exacerbările survin în perioada de creștere a peristaltismului intestinal sau la efort. Astfel de dureri survin în *colitele parietale* cu periviscerită (pericolite), în *ileita segmentară*. În *cancerul intestinal*, durerile pot avea același caracter. În acest caz, la examenul obiectiv se constată o zonă dureroasă cu o localizare constantă. Durerile sînt însoțite de modificări în tranzitul intestinal: diaree, dar mai ales constipație progresivă.

Dureri ano-rectale. Survin în procesele inflamatorii, ulceroase sau tumorale de la nivelul rectului și anusului, în: *rectite*, *cancer rectal*, *hemoroizi*, *fisuri anale*.

O formă particulară a durerilor ce apar în procesele ano-rectale este *tenesmul*, prin care se înțelege o senzație imperioasă de defecare însoțită de arsură sau de tensiune dureroasă la nivelul rectului. Senzația de defecare este de cele mai multe ori inutilă. Bolnavul nu elimină nimic sau doar mici cantități de materii fecale și o secreție sero-mucoasă sau hemoragică. Tenesmul se observă în rectite, cancer rectal, fisuri anale sau în procesele inflamatorii și tumorale perirectale (abces în fundul de sac Douglas, procese inflamatorii genitale la femei, tumori uterine).

Meteorismul. Intestinul are un conținut normal de gaze. Ele provin din aerul înghițit precum și din procese de fermentație și de putrefacție intestinală. O parte din aceste gaze se absorb, iar altă parte se elimină pe cale anală. Se vorbește de meteorism cînd acumularea de gaze trece peste limitele obișnuite, încît se produc fenomene subiective ce se trădează prin senzația de *balonare abdominală* sau chiar de *tensiune dureroasă*, iar obiectiv se manifestă prin creșterea în volum a abdomenului, cu sunet timpanic la percuție.

Cauza meteorismului poate consta în *insuficiența resorbției de gaze* din ciroza hepatică și din insuficiența circulatorie, sau *prezența crescută de gaze* în caz de consum de alimente bogate în celuloză, care prin fermentație produc gaze (fasole, linte, mazăre, ridichi, varză etc.), în caz de înghițire exagerată de aer (aerofagie) și în fine în caz de *obstacol în eliminarea gazelor* (pareză intestinală sau ileus).

Tulburări ale tranzitului intestinal. Majoritatea suferințelor intestinale sînt caracterizate și prin tulburări în tranzitul intestinal. Sînt tulburări a căror cercetare este de cea mai mare importanță pentru stabilirea diagnosticului.

Tranzitul intestinal poate fi accelerat și atunci se vorbește de *diaree*, poate fi *întîrziat* în caz de *constipație* sau este complet *suprimat*, cu oprirea concomitentă și a emisiei de gaze, în caz de *ileus*.

Diareea este caracterizată prin eliminări mai frecvente de materii fecale cu consistență scăzută (păstoase, semilichide sau lichide), cu conținut de resturi alimentare nedigerate sau cu absorbție insuficientă.

Diareele survin în caz de exagerare a peristaltismului intestinal de origine nervoasă, inflamatorie (enterocolite) sau în urma prezenței unui conținut intestinal neadecvat cu rol de excitant mecanic sau chimic al peristaltismului.

Constipația este caracterizată printr-un tranzit intestinal întîrziat. De obicei, eliminările de materii fecale se produc la intervale ce întrec limita considerată normală. Eliminările se pot produce chiar cu aparență de ritm normal, însă cu scadență întîrziată, fracționate, în cantități mici.

Materiile fecale sînt de consistență crescută, de volum redus și nu conțin resturi alimentare digestibile. Constipația ține de cauze funcționale (accidentale sau habituale), de cauze mecanice (cancer al colonului, stenoze intestinale, dolico-megacolon) sau de o insuficiență în evacuarea sigmoido-rectală, cînd se vorbește de *constipație rectală* sau *dischezie*.

Scanned with OKEN Scanner

I l e u s u l este caracterizat prin suprimarea completă a eliminării materiilor fecale şi a gazelor. El poate avea *cauze funcţionale* de paralizie sau spasm intestinal (ileus dinamic) sau *cauze mecanice* (ileus mecanic) în ocluzii, obstrucţii şi strangulaţii intestinale.

Tulburarea în tranzitul intestinal poate interesa uneori ***numai conţinutul gazos al intestinului***, a cărui acumulare în cantitate mai mare produce fenomenul descris ca *meteorism*. În cazul cînd eliminările de gaze sînt mai frecvente, se vorbeşte de *flatulenţă*. Ea este consecinţa unei insuficiente absorbţii de gaze sau a producerii lor exagerate datorită unei alimentaţii cu conţinut crescut în celuloză sau a unei aerofagii. Flatulenţa se observă în *enterite*, *colite*, *constipaţie* şi în *cirozele hepatice* în faza premergătoare formării ascitei.

2. *EXAMENUL CLINIC*

(a) Examenul general

Relaţiile obţinute cu prilejul anamnezei şi prin analiza tulburărilor funcţionale sînt completate prin examenul clinic al bolnavului.

Examenul clinic sau *obiectiv* se începe cu *examenul general*, urmat de cel al intestinului. Este necesar un examen amănunţit şi sistematic care să permită aprecierea:

1. stării funcţionale a sistemului nervos;
2. modificărilor în starea generală a bolnavului ce pot fi cauzate de suferinţe intestinale;
3. stării anatomo-funcţionale a altor organe capabile de manifestare prin semne de suferinţă intestinală.

o **Starea funcţională a sistemului nervos.** În unele boli intestinale, cum sînt: *constipaţia*, *colopatia muco-membranoasă*, *rectocolita hemoragică*, în unele *diaree*, *enterite*, starea funcţională modificată a sistemului nervos se manifestă prin tulburări vasomotorii ce au ca urmare; dermografism accentuat, modificări în temperatura extremităţilor (calde sau reci), în secreţia sudorală şi salivară, paloarea tegumentelor, labilitatea pulsului, hipotensiune arterială, ameţeli.

Starea funcţională a sistemului nervos central poate fi modificată îndeosebi în *constipaţie*. Bolnavii, în perioadele de constipaţie, sînt indispuşi, irascibili, suferă de insomnie, fenomene ce se ameliorează în mod evident îndată ce evacuarea intestinului revine la normal.

o **Modificări în starea generală** cauzate de suferinţele intestinale. *Starea de nutriţie* a bolnavilor intestinali este alterată în suferinţele care evoluează cu insuficienţe de digestie şi de absorbţie, în caz de restricţii dietetice (regimuri alimentare de durată, greşit întocmite) sau în caz de procese tumorale.

Astfel, se pot observa stări de deshidratare, slăbire în greutate, emaciere pînă la caşexie sau apariţie de edeme distrofice în diaree cronice, enterocolite cronice şi în cancerul intestinal.

Anemiile din suferinţele intestinale sînt de obicei anemii secundare, după hemoragii masive manifestate prin melenă sau după hemoragii mici şi repetate timp îndelungat în rectocolitele hemoragice, cancerul intestinal şi mai cu seamă în caz de hemoroizi cu sîngerare îndelungată.

Febra poate apărea în bolile infecţioase cu manifestare intestinală (dizenterie, salmoneloze, holeră etc.), în enterocolitele acute, rectocolita hemoragică în faza ulceroasă, tuberculoza intestinală şi în cancerul intestinal.

Alterarea poftei de mîncare, greţuri, vărsături pot surveni în toate suferinţele intestinale.

o **Suferinţa altor organe** cu manifestări intestinale. Pentru elucidarea cauzei suferinţelor intestinale se va cerceta cu mare atenţie *starea funcţională a organelor digestive*, deoarece acestea pot constitui în multe cazuri elementul declanşator al fenomenelor intestinale mai ales prin *aclorhidrie*, ce poate fi cauza unor *diaree* (gastrogene).

În boala ulceroasă a stomacului şi duodenului, *constipaţia* este un fenomen asociat dintre cele mai obişnuite.

În *suferințele hepatice* se poate constata: *meteorism* în ciroza hepatică și uneori sîngerări masive din venele esofago-gastrice care apar sub formă de melenă.

Pancreatitele cronice cu insuficiență secretorie de fermenți pancreatici se manifestă prin *scaune cu grăsimi* (steatoree).

Suferințele extradigestive cu manifestări intestinale trebuie să constituie, de asemenea, o preocupare în lămurirea diagnosticului unor suferințe intestinale. Astfel, se va avea în vedere că în cadrul arteriosclerozei pot fi interesate și arterele mezenterice, care în caz de stenoză sau de ocluzie (prin spasm, tromboză sau embolie) pot cauza *crize enteralgice*, caracterizate prin dureri periombilicale de intensitate extraordinară, însoțite de meteorism prin pareză intestinală. În stări de uremie pot apărea diaree sanguinolente, în *afecțiuni genitale la femei*, constipație. În unele boli *endocrine pot apărea tulburări de scaun*: diaree în hipertiroidism și în insuficiența suprarenală și constipație în hipotiroidism..

b) Examenul intestinului prin metode fizice

Inspecția

Suferințele intestinale pot produce modificări abdominale evidente la inspecție: *meteorism*, apariția de *unde peristaltice* sau *retracția abdomenului.*

Meteorismul. Meteorismul *generalizat* de intensitate moderată poate apărea în caz de pareză intestinală, în boli infecțioase (în febră tifoidă, uneori în pneumonie, în septicemii) sau mai pronunțat în ileus-ul paralitic și în ciroza hepatică. În faza ascitică a cirozei hepatice, balonarea abdominală este dată de meteorism și de colecția intraabdominală de lichid. Se mai poate constata un meteorism generalizat de natură nevrotică în isterie.

Meteorismul *localizat* se întîlnește în caz de obstacol în tranzitul intestinal prin stenoză sau prin ocluzie. Localizarea meteorismului este în funcție de sediul obstacolului.

În caz de obstacol pe intestinul subțire și mai ales dacă el este datorit unei stenoze intestinale instalate lent, meteorismul este destul de pronunțat și are localizare periombilicală.

Cînd obstacolul este pe intestinul gros în porțiunea lui terminală, meteorismul se dispune în formă de cadru deschis în porțiunea inferioară, în funcție de dispoziția anatomică a colonului. Dacă obstacolul are altă localizare pe colon, porțiunea din cadru se reduce în raport cu localizarea.

Contracțiile peristaltice. Contracțiile peristaltice ale intestinului pot deveni vizibile prin peretele abdominal, sub formă de unde șerpuitoare în caz de obstacol în tranzitul intestinal. Contracțiile intestinului subțire mai pot deveni vizibile și la persoane cu atrofie a musculaturii peretelui, de obicei la femei multipare.

În stenozele intestinale cu instalare lentă, contracțiile sînt foarte evidente. Ele sînt datorite hipertrofiei musculaturii și, într-un stadiu mai avansat, dilatării porțiunii de intestin de deasupra obstacolului. Undele peristaltice pleacă totdeauna din același loc și au același parcurs.

Ele se însoțesc de obicei de zgomote hidroaerice sub formă de borborigme care spre sfîrșitul contracției se accentuează sub formă de țîșnitură (*sindromul Konig* din stenozele intestinale).

În ocluziile intestinale cu instalare acută, contracțiile sînt mai puțin evidente.

În caz de obstacol pe intestinul subțire, contracțiile peristaltice apar în regiunea periombilicală și uneori sînt etajate. Cînd jena în tranzit este la nivelul intestinului gros, contracțiile apar în flancuri, cu extindere în raport cu localizarea obstacolului.

Retracția abdomenului. Retracția abdomenului survine în caz de diaree accentuate cu pierderi masive de lichide sau în vărsături. Intestinul și peretele abdominal sînt colabate.

Scanned with OKEN Scanner

Palparea

Prin metoda palpării se obţin date de mare valoare în semeiologia intestinului. Ea se execută după regulile generale în palparea organelor abdominale: *palpare generală de orientare, urmată de explorarea amănunţită a segmentelor intestinale, de cercetarea punctelor şi a zonelor sensibile şi a rezistenţelor anormale.*

Palparea de orientare se execută bimanual şi este *superficială*, cu care ocazie se observă starea peretelui abdominal, se descoperă eventuale zone sensibile sau rezistenţe anormale.

În explorarea palpatorie a segmentelor intestinale şi a punctelor şi zonelor dureroase se va executa o palpare *ceva mai profundă* mono- sau bimanuală, după necesitate. Cu această ocazie se exercită o presiune gradată cu degetele mîinii care palpează.

Pentru *explorarea profundă* se mai recomandă *palparea monomanuală cu presiune*, executată de cealaltă mînă asupra mîinii care palpează.

Pentru palparea tubului intestinal şi a eventualelor formaţii ce ţin de el, este foarte potrivită *palparea prin alunecare* cu uşoare mişcări de masaj.

Bolnavul va fi palpat în diferite poziţii, avînd în vedere mobilitatea intestinului subţire şi a eventualelor formaţiuni ce ţin de intestin în general. Se începe explorarea aşezînd bolnavul în decubit dorsal, cu extremităţile superioare întinse de-a lungul corpului şi cu cele inferioare uşor flectate din genunchi (neobligatoriu). Urmează, la nevoie, explorarea în poziţie culcată pe o parte şi pe alta şi eventual în staţiune verticală.

În condiţii normale, ansele intestinului subţire se pot distinge rareori prin palpare. Porţiuni din intestinul gros sînt accesibile palpării, în funcţie de grosimea peretelui abdominal şi de conţinutul colonului. La persoane cu peretele abdominal subţire, *cecul* poate fi accesibil palpării, dînd senzaţia unei perne umplute cu aer ce se află sub slabă tensiune. Delimitarea netă nu e posibilă. În flancul şi groapa iliacă stîngă este accesibil palpării *colonul descendent* şi *colonul sigmoidian*. Ele se palpează ca un cordon contractat care, prin alunecare, poate fi uşor mobilizat. Cordonul are formă cilindrică, este neted, cu consistenţă în funcţie de perete şi de conţinut, gros cam de 3 cm, nedureros. În interior se pot palpa uneori scibale. Prezenţa lor şi după emisia recentă de scaun denotă constipaţie, deoarece în condiţii normale, cu ocazia unei defecaţii se produce o evacuare completă a colonului descendent şi sigmoidian.

Palparea colonului în constipaţie. În constipaţia dreaptă cu atonie cecală se poate simţi în groapa iliacă dreaptă cecul, care dă senzaţia unui sac flasc, cu conţinut păstos, uşor sensibil la presiune. Cînd atonia este pronunţată, se pot produce la palpare şi zgomote hidroaerice, numite garguimente. În constipaţia spastică se poate palpa colonul descendent şi sigmoidian, uneori şi colonul transvers, ca un cordon cu conţinut de scibale ce pot fi comprimate. Se diferenţiază de formaţiunile tumorale prin faptul că sînt variabile de la o examinare la alta şi mai ales că dispar după o purgaţie sau după o clismă evacuatoare.

Puncte şi zone sensibile. Intestinul sănătos nu este sensibil la palpare.

În constipaţie, segmentele de intestin palpabile, cec, descendent şi sigma şi uneori şi colonul transvers, sînt uşor sensibile. Sensibilitatea la palpare de-a lungul intestinului este şi mai accentuată în caz de proces inflamator ce depăşeşte peretele şi interesează şi peritoneul periintestinal, în *pericolite.*

În prezenţa proceselor inflamatorii şi ulceroase, sensibilitatea este mai mare; astfel în *ulceraţii intestinale, colite ulceroase şi în tuberculoza intestinală.*

În examinarea completă a intestinului trebuie cercetate sistematic punctele dureroase obişnuite. Între acestea au importanţă în primul rînd *punctele dureroase apendiculare.* Ele au localizare în groapa iliacă dreaptă, cu uşoare variaţii de sediu în funcţie de poziţia cecului şi de orientarea apendicelui. Explorarea stării de inflamaţie a apendicelui se face

prin palpare superficială și profundă. În caz de inflamație acută cu reacție peritoneală se poate provoca chiar printr-o palpare superficială senzația dureroasă, cu care ocazie se deșteaptă și contractura reflexă a musculaturii peretelui abdominal (apărarea musculară). În apendicitele acute ușoare sau în cele cronice este necesară o palpare mai profundă sau provocarea durerii prin manevra masajului rotator. Alteori este necesară contractarea mușchiului psoas pentru a aduce apendicele mai aproape de mîna care palpează, executînd palparea în timp ce bolnavul ridică extremitatea inferioară dreaptă spre poziție verticală.

Alte zone intestinale sensibile mai obișnuite sînt: *zona sigmoidiană* din groapa iliacă stîngă de-a lungul colonului sigmoidian, ușor sensibilă în constipații spastice și de sensibilitate mai crescută în sigmoidite, perisigmoidite și în dizenterie. Porțiunea *terminală a ileonului* se poate palpa în ileita terminală (segmentară) ca un cordon cilindric, sensibil, cu orientare oblică din groapa iliacă dreaptă spre regiunea ombilicală.

Rezistențe anormale. Prin palpare se pot descoperi formațiile tumorale ce țin de intestin. Ele devin accesibile palpării atunci cînd ating o anumită dimensiune și îndeosebi acelea care sînt situate pe suport osos. Formațiile tumorale intestinale palpabile pot fi de natură inflamatorie sau de natură malignă (cancere, sarcoame).

Dintre tumorile inflamatorii se pot aminti *tuberculomul ileo-cecal* cu localizare în groapa iliacă dreaptă: o formație sensibilă, puțin mobilizabilă, de consistență de organ plin. În caz de apendicită perforată poate apărea un proces de *peritonită localizată* în regiunea *periapendiculară*, care se palpează ca o formație destul de bine delimitată, sensibilă, de consistență mai crescută.

Tumorile maligne ale intestinului se caută în zonele lor de localizare predilectă: *rect* (palpare pe cale rectală), *sigmă*, *cec*, dar pot apărea și în restul colonului.

Explorarea digitală a rectului
(Tușeul rectal)

Explorarea digitală a rectului este un mijloc de investigație extrem de util. Prin importantele relații care se obțin asupra formațiilor rectale și perirectale (prostată, vezicule seminale, anexe, uter, vezică urinară, ganglioni perirectali, fund de sac Douglas) ea se impune ca o metodă de rutină. A neglija practicarea tușeului rectal, mai ales în cazurile cu o cît de mică indicație pentru aceasta și a-l înlocui cu simpla „inspecție" externă, constituie o gravă eroare.

Tehnica palpării rectului este foarte simplă. Bolnavul este așezat în decubit dorsal, cu membrele inferioare flectate din genunchi și desfăcute sau în poziție genu-pectorală. Această din urmă atitudine permite o pătrundere intrarectală ceva mai adîncă.

Explorarea digitală este precedată de inspecția externă a regiunii anale pentru a descoperi eventuale ulcerații, fisuri, fistule, eczeme sau hemoroizi externi sau exteriorizați, scurgeri patologice. Este bine a adopta, ca o conduită constantă, explorarea la bărbați, cu această ocazie, și a scrotului și testiculilor.

Palparea se execută cu degetul arătător protejat de un degetar de cauciuc sau de o mănușă unsă cu vaselină. Introducerea trebuie făcută cu finețe, deoarece este destul de penibilă, mai ales în prezența proceselor patologice la nivelul sfincterului anal, care în acest caz intră în stare de contractură reflexă.

Se pătrunde prin canalul ano-rectal și de obicei se ajunge pînă la nivelul ampulei rectale, unde se sezisează o lărgire de calibru.

Trebuie cercetate: lumenul rectal, suplețea mucoasei, temperatura ei, eventuale neregularități, consistența acestora, strîmtări de calibru și mobilitatea rectului. Se explorează de asemenea prostata (volum, consistență, sensibilitate) și veziculele seminale. Se cercetează

Scanned with OKEN Scanner

cu atenţie fundul de sac Douglas şi eventual ganglionii perirectali. La retragerea degetului se va observa prezenţa pe mănuşă a eventualelor elemente patologice (mucus, puroi, sînge).

Canalul şi ampula rectală sînt de obicei fără conţinut de materii fecale. Cînd acestea sînt prezente, pentru a permite explorarea digitală este necesară o clismă evacuatoare prealabilă.

Pentru aprecierea naturii proceselor rectale şi perirectale este necesară o oarecare experienţă. În caz de incertitudine se indică explorarea endoscopică. Cei neexperimentaţi pot considera uneori drept tumori rectale un uter ce proemină prin peretele rectal anterior, scibale dure şi aderente din ampula rectală sau un fecalom dur dintr-o ansă sigmoidiană mai mare, ce atîrnă în faţa rectului.

Contraindicaţii pentru tuşeul rectal sînt doar de moment, în procesele inflamatorii acute şi puternice din regiunea ano-rectală, cînd tuşeul este extrem de dureros.

Tuşeul rectal este un mijloc de investigaţie extrem de util în diagnosticul *cancerului rectal* cu localizare pînă la 10 cm de la orificiul anal, în *stenozele rectale*, *hemoroizi interni*, precum şi în suferinţele perirectale: *adenopatii* perirectale de natură malignă (semnul Strauss) de origine metastatică, de obicei de la stomac, suferinţe ale *prostatei*, *veziculelor seminale*, *ale organelor genitale la femei*, *apendicite* şi *colecţii din fundul de sac Douglas*.

3. MIJLOACE COMPLEMENTARE DE EXPLORARE

a) Tubajul intestinal

Tubajul intestinului constituie un mijloc foarte util *de explorare funcţională*, de *diagnostic* şi de *tratament*.

Metoda permite recoltarea conţinutului intestinal, util pentru studierea capacităţii secretorii, a digestiei şi absorbţiei la diferite niveluri şi chiar în segmente izolate ale intestinului, cu posibilitatea de a recolta suc intestinal pur.

Tubajul intestinal este un mijloc adjuvant în explorarea radiologică a intestinului subţire, deoarece permite introducerea substanţei opace la locul dorit.

De asemenea, tubajul este de mare utilitate terapeutică. El are o deosebită importanţă în cazurile de ileus, cînd permite aspiraţia continuă a conţinutului din ansele intestinale dilatate, situate deasupra obstacolului.

Metoda încă nu este suficient introdusă în uzul clinic curent.

Tubajul intestinal se practică după metoda Miller-Abbott, cu ajutorul tubului elastic de cauciuc cu lumen dublu. Tubul original are o lungime de 274 cm, cu diametru de 6 mm, şi cu lumenul divizat în sens longitudinal în două conducte. La extremitatea distală, una dintre conducte este prevăzută cu un balon de cauciuc subţire ce poate primi 50 ml aer. Cealaltă conductă este prevăzută cu o olivă cu mai multe orificii laterale, asemănătoare cu cea aplicată la sonda duodenală. Extremitatea prevăzută cu olivă permite recoltarea de conţinut intestinal, iar balonul, atunci cînd conţine aer, constituie o limită despărţitoare a lumenului intestinal, ceea ce permite recoltarea de conţinut dintr-un segment izolat de intestin, dedesubtul limitării produse prin balonul ce se mulează pe peretele intestinal. Limitarea de porţiuni intestinale se realizează şi mai bine prin utilizarea a două baloane situate la distanţă. Balonul poate fi utilizat şi ca mijloc de excitare mecanică a intestinului, pentru înscrierea de enterograme, iar pe cale bucală se poate introduce prin tub substanţa baritată necesară explorării radiologice a unei regiuni bine delimitată din intestin.

Tubul este introdus prin gură; atunci cînd explorarea necesită un timp mai îndelungat, introducerea se face după prealabila ungere.

Scanned with OKEN Scanner

Introducerea tubului, dar mai ales repetatele controale de poziție, se fac sub ecranul radiologic. Inițial, bolnavul se află în poziție șezîndă pînă ce sonda ajunge în stomac, de unde se aspiră întreg conținutul. Progresia transpilorică se face la fel ca la tubajul duodenal. După ce oliva a ajuns în duoden, se insuflă o mică cantitate de aer (30 ml) în balon, iar de aici progresia se face lent, bolnavul fiind culcat în poziții favorabile. În felul acesta, tubul poate ajunge pînă la valvula ileo-cecală sau uneori să pătrundă chiar în cec. Opririle în progresie pot fi înlăturate dezumflînd puțin balonul sau prin introducerea unei cantități reduse de apă pentru a fluidifica conținutul intestinal.

b) **Explorarea endoscopică**

Endoscopia este o metodă de examinare care trebuie folosită în toate suferințele porțiunii terminale a tubului digestiv. Omiterea acestui examen poate expune la grave erori de diagnostic, în special în ce privește descoperirea în perioada operabilă a cancerului localizat în această porțiune.

Metoda endoscopică este utilă în diagnostic, precum și în unele acțiuni terapeutice. Ea permite vederea directă a proceselor endo-recto-sigmoidiene, iar cînd aspectul endoscopic simplu nu oferă elemente suficiente pentru un diagnostic anatomic precis, ea permite practicarea biopsiei. Pe cale endoscopică sînt posibile intervenții mici, chirurgicale, de ablație precum și aplicații terapeutice locale.

Anoscopia

Anoscopia este un mijloc simplu de explorare a canalului anal. Se practică cu ajutorul anoscopului Bensaude: un tub de 6 cm lungime, cu diametrul de 2,5 cm, prevăzut la un capăt cu un mîner și în interior cu un mandren ce are extremitatea boantă și care proemină din tub.

Examinarea anoscopică nu reclamă o pregătire deosebită a bolnavului. Poziția de examen este aceeași ca și la rectoscopie (vezi mai jos). După ce s-a practicat în prealabil un tușeu rectal, anoscopul, uns cu ulei de vaselină, se introduce încet în canalul anal. Se extrage mandrenul și se luminează direct cu o lampă portativă sau cu oglinda frontală.

Anoscopia este utilă în descoperirea leziunilor de la acest nivel: hemoroizi, fisuri, fistule, ulcerații. De asemenea, permite intervenții locale: injecții sclerozante hemoroidale sau extirparea hemoroizilor, aplicația de medicamente, locale.

Rectoscopia (rectoromanoscopia)

Rectoscopia permite explorarea vizuală pînă la adîncimea de 20—30 cm de la orificiul anal, privind rectul, ampula rectală și ultima porțiune din colonul sigmoidian (sigma = S romanum, de unde recto- „romano"- scopie).

Tehnica examinării rectoscopice. Este necesară pregătirea prealabilă a bolnavului, ce are ca scop eliberarea porțiunii rectosigmoidiene de materii fecale sau de produse patologice (mucozități, puroi, sînge). În acest scop se practică cu 3 ore înainte de examen o clismă evacuatoare. Se va evita administrarea de purgative, deoarece acestea irită mucoasa intestinului gros și lichefiază materiile fecale care astfel se scurg mereu din porțiunea superioară și împiedică vederea. Dimpotrivă, mai ales în caz de diaree, este recomandabil a administra în seara din ajunul examinării 10 — 15 picături de tinctură de opiu. Examinarea se practică după completa evacuare ce urmează clismei, în general cam la 2—3 ore după clismă.

Pentru a favoriza trecerea rectoscopului peste flexurile fiziologice, atitudinea cea mai potrivită pentru bolnav este cea genu-pectorală. Bolnavul este așezat cu genunchii și cu pieptul pe masă, îmbrățișînd cu ambele mîini masa și realizînd o ușoară lordoză.

Scanned with OKEN Scanner

Rectoscopul mai des întrebuinţat este cel rigid, construit după indicaţiile lui Bensaude sau Strauss. El constă dintr-un tub de metal (mai bine zis diferite tuburi, de lungime variată: 15, 20, 35 cm) cu diametrul de 2 cm (sau în cazuri speciale, la copii sau în stenoze, cu un diametru mai mic). Tubului i se adaptează la extremitatea externă un mîner cu tijă prelungitoare prin interiorul tubului, care la extremitatea internă este prevăzută cu un mic bec electric. La extremitatea externă se poate adapta un capac cu lentilă, precum şi un dispozitiv de insuflat aer. Instrumentul mai este prevăzut cu un mandren cu extremitatea internă boantă. Acesta se scoate după ce rectoscopul a fost introdus în canalul rectal. Restul intrumentarului este compus dintr-o pensă muşcătoare necesară recoltărilor biopsice, aparatură de electrocoagulare şi tijă pentru tampoane cu vată. Sursa de lumină este furnizată de la baterie, acumulator sau de la reţea, cu întrebuinţarea transformatorului.

Procedura examinării este relativ simplă. Bolnavul pregătit este aşezat pe masă în felul amintit mai sus. Se încălzeşte şi se unge rectoscopul cu ulei de vaselină, iar după ce în prealabil s-a inspectat regiunea externă şi s-a făcut un tuşeu rectal pentru a descoperi eventuale stenoze sau un cancer rectal accesibil palpării, se introduce rectoscopul pe distanţă de 5 cm sau chiar ceva mai mult, pînă aproape de ampula rectală. Se extrage mandrenul şi de acum încolo se progresează încet, sub controlul vederii. Un obstacol care uneori este destul de greu de trecut este cel de la nivelul flexurii sigmoido-rectale. Este necesară răbdare faţă de senzaţia neplăcută pe care o are cel examinat. Pentru a putea pătrunde în sigmoid va trebui să se dea înclinările cuvenite rectoscopului în sens lateral sau vertical. Se va invita bolnavul să respire adînc sau uneori se va insufla aer pentru a destinde pereţii sigmoidului. Cîteodată la acest nivel se instalează o contracţie spasmodică, mai ales la persoane hipersensibile sau cu contracturi sfincteriene, care cedează spontan după cîteva clipe, sau e făcută să cedeze, aplicînd pentru 1—2 minute un tampon îmbibat cu soluţie saturată de sulfat de magneziu. După învingerea obstacolului, pătrunderea este uşoară şi se poate înainta pînă la 30 cm de la orificiul anal, sau chiar mai mult.

În tot timpul progresiunii se examinează atent interiorul şi acelaşi lucru se face şi la retragerea aparatului, care se execută de asemenea în ritm lent. Trebuie acordată o deosebită atenţie unor regiuni, pentru a nu scăpa detalii — leziuni incipiente, canceroase — sau a nu interpreta formaţii normale (plica semilunară) drept aspecte patologice. Uneori, în dosul unei plici transversale împinsă înainte în cursul progresiunii, se poate ascunde o tumoretă. Ampula rectală, cu dimensiunea ei mai mare, permite de asemenea, în caz de examinare neatentă, omiterea unor detalii, mai ales de tumori incipiente.

Aspectul endoscopic. În mod normal, mucoasa recto-sigmoidiană este de culoare roşie deschisă, netedă, lucioasă, fără mucozităţi (planşa VI, fig. 1). Calibrul este regulat, cu dilatarea cunoscută la nivelul ampulei rectale. Deasupra sfincterului anal se observă pliurile longitudinale ale mucoasei care delimitează între ele lojele Morgagni, iar mai sus, pînă la nivelul plicii semilunare recto-sigmoidiene, se observă pliurile transversale (valvulele Kohlrausch). Plica recto-sigmoidiană este ceva mai mare şi uneori, împreună cu schimbarea de direcţie a canalului, jenează, aşa cum s-a mai amintit, pătrunderea în sigmoid (planşa IV). Culoarea mucoasei sigmoidiene este ceva mai vie decît cea a rectului. Lungimea rectoscopică a canalului rectal (anus-valvula recto-sigmoidiană) este de aproximativ 18 cm.

Indicaţiile endoscopiei sînt: toate cazurile cu fenomenele caracteristice sindromului recto-sigmoidian, cu dureri rectale, tenesme, hemoragii, scaune muco-sanguinolente sau purulente, şi *ori de cîte ori din semnele clinice sau coprologice rezultă cea mai mică bănuială de proces recto-sigmoidian.* Adeseori numai prin examen de rutină se poate descoperi un cancer recto-sigmoidian incipient.

Rectoscopia nu are contraindicaţii decît acelea ale alterării grave a stării generale şi peritonitele acute.

Respectînd tehnica indicată, accidentele sînt excluse. Se cunosc rupturi de rect sau sigmoid la manevrarea brutală a rectoscopului, dar şi acestea survin de obicei în cazuri cu suferinţe anatomice recto-sigmoidiene. Pot apărea mici hemoragii traumatice fără importanţă practică. Hemoragii ceva mai mari pot apărea în ablaţia polipilor sau la recoltarea biopsiilor.

Scanned with OKEN Scanner

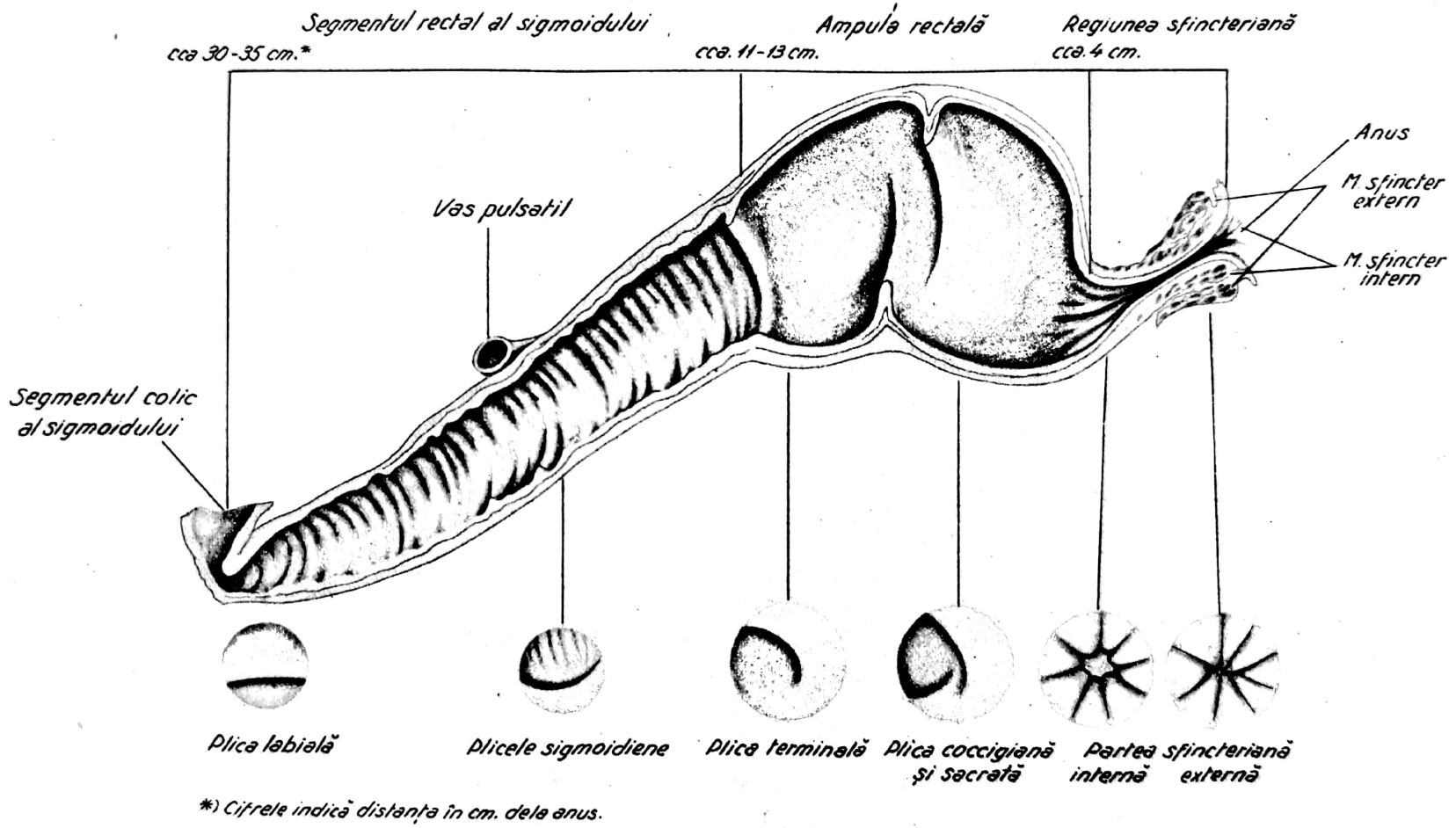

Schema colonului recto-sigmoidian, cu aspectele endoscopice (S t r a u s s)

Scanned with OKEN Scanner

Se citează cazuri excepționale de explozii cu arsuri grave intrarectale survenite cu ocazia electrocoagulării, prin explozia gazelor intestinale inflamabile.

Imaginile endoscopice patologice vor fi amintite la capitolele respective.

c) Examenul coprologic

Examenul coprologic este indispensabil în diagnosticul suferințelor intestinale. El furnizează informații asupra *digestiei*, *absorbției*, prezenței *proceselor patologice* (inflamații, hemoragii) sau a *parazitozelor intestinale*. Un examen coprologic competent poate lămuri chiar asupra sediului proceselor patologice în diferite segmente ale tubului digestiv.

Pentru a putea oglindi cît mai complet suferințele intestinale, examenul coprologic va cerceta în mod sistematic: comportarea digestiei, prezența elementelor patologice (mucus în cantitate crescută, puroi, sînge), a paraziților sau a ouălor de paraziți. În cazuri necesare se va cerceta intensitatea proceselor de fermentație și de putrefacție prin dozarea acizilor de fermentație sau a amoniacului. Uneori va fi indicată și stabilirea prezenței pigmenților biliari sau a fermenților pancreatici.

Examenul obișnuit al materiilor fecale constă din:

1. *Examenul macroscopic*: cantitatea, forma, consistența, culoarea și mirosul. Se va cerceta de asemenea și reacția la hîrtia de turnesol precum și eventuala prezență macroscopică a elementelor patologice (mucus, puroi, sînge) resturi alimentare macroscopice nedigerate, paraziți.

2. *Examenul microscopic* (planșa V), în care se apreciază digestia prin urmărirea resturilor alimentare nedigerate sau neabsorbite, prezența paraziților sau a ouălor de paraziți (viermi, protozoare) și semnele microscopice de inflamație (mucus, celule de puroi etc.).

3. *Examenul chimic* pentru cercetarea: hemoragiilor oculte, pigmenților biliari, fermenților pancreatici, dozarea acizilor de fermentație (intensitatea proceselor de fermentație), și a amoniacului (intensitatea proceselor de putrefacție). În cazuri speciale se cercetează și prezența proceselor inflamatorii enterocolitice, prin punerea în evidență a albuminelor solubile conținute în materiile fecale (reacția Triboulet).

4. *Examenul bacteriologic și parazitologic* pentru cercetarea pe lamă sau în coprocultură a florei microbiene obișnuite sau patologice (bacili tifici, paratifici, salmonele, dizenterici, coli, proteus etc.), protozoare.

Un examen coprologic complet (cu redactarea unui buletin coprologic) va cuprinde în mod obligatoriu cele patru rubrici amintite, cu cercetarea detaliilor necesare fiecărui caz în parte. Interpretarea examenului coprologic se va face prin prisma constatărilor clinice. Ea presupune cunoașterea sindromelor coprologice, clinice și de laborator.

Tabloul coprologic normal

Materiile fecale sînt formate în mod normal din substanțe secretate de tubul intestinal și restul sucurilor digestive neabsorbite, celule descuamate, resturi conjunctive și vegetale nedigerate, microbi intestinali și produse ce rezultă din acțiunea microbiană.

Cantitatea materiilor fecale este în funcție de cantitatea și calitatea alimentelor, de gradul de digerare și de absorbție, precum și de rapiditatea tranzitului intestinal. O persoană normală, supusă unei alimentații complete, evacuează zilnic 150 — 200 g de materii fecale.

Aspectul macroscopic. În condiții normale, materiile fecale sînt omogene, de formă cilindrică cu diametru de 2—4 cm, formă ce o primesc la trecerea prin defileul

ano-rectal. Consistenţa este păstoasă. Culoarea este brună, datorită prezenţei de stercobilină, derivat al bilirubinei. În ileon este încă prezentă bilirubină, iar în cec aceasta este transformată în stercobilinogen. În colonul transvers, sub acţiunea florei microbiene de putrefacţie, acesta se transformă în stercobilină. Nuanţele de culoare sînt în funcţie şi de felul alimentaţiei. Mirosul materiilor fecale rezultă din intensitatea proceselor de putrefacţie, de prezenţa elementelor patologice, de rapiditatea de tranzit. Mirosul obişnuit este dat de prezenţa indolului, scatolului şi a hidrogenului sulfurat. Reacţia la turnesol este slab alcalină sau amfoteră.

Aspectul microscopic. Cercetarea microscopică este executată între lamă şi lamelă. La examinarea microscopică se cercetează anumite formaţii cunoscute, reprezentate prin resturi alimentare caracteristice sau paraziţi şi ouă de paraziţi cu respectivele lor forme cunoscute. O bună interpretare microscopică presupune cunoaşterea aspectelor patologice, atît în ce priveşte resturile alimentare, cît şi paraziţii sau ouăle de paraziţi.

În mod normal, la examenul microscopic se pot recunoaşte foarte puţine resturi alimentare. Se constată un fond amorf provenit din componentele normale ale materiilor fecale, cu variate formaţii de celuloză nedigestibilă (în raport cu felul alimentaţiei), precum şi foarte mulţi microbi sub formă de granulaţii fine cu predominanţa florei gram-negative. Flora iodofilă este absentă.

La examenul chimic, cantitatea acizilor de fermentaţie şi a amoniacului nu întrec valorile normale. Acizii de fermentaţie după metoda Goiffon nu întrec 20 ml, iar amoniacul se ridică pînă la 3 ml la 100 g materii fecale. Reacţiile pentru hemoragii oculte (cu respectarea condiţiilor dietetice necesare) sînt negative.

Examenul bacteriologic nu pune în evidenţă microbi patogeni (tifo-paratifici, salmonele, dizenterici).

Examenul coprologic în tulburările digestive

Pregătirea bolnavului şi recoltarea materialului. Examenul coprologic în tulburările digestive interesează îndeosebi gradul *digestiei* şi absorbţiei principiilor alimentare, informaţii care se obţin prin examenul macroscopic şi îndeosebi prin cel microscopic al materiilor fecale.

Pentru a obţine date fidele, este necesar a examina materiile fecale ce rezultă după o alimentaţie care să conţină toate principiile alimentare şi în toate felurile obişnuite de pregătire a mîncărilor. Acest obiectiv îl îndeplineşte regimul alimentar de probă Schmidt-Strassburger.

Regimul Schmidt-Strassburger este un regim alimentar complet, administrat în 5 mese zilnice şi conţinînd lapte, pîine, făinoase, supă, carne tocată 150—250 g, cartofi 300 g, unt 50—60 g. Regimul va fi urmat 3 zile, iar din ziua a 2-4-a materiile fecale proaspete vor fi recoltate şi examinate. Pentru a putea obţine un aspect complet este preferabil a se păstra spre examinare materiile fecale în întregime. Cînd aceasta nu este posibil, se va recolta într-un recipient o porţiune din interiorul bolului fecal.

Pentru cercetarea *hemoragiilor oculte*, bolnavul va respecta un regim alimentar din care se exclud toate alimentele ce conţin sînge sau clorofilă. În mod practic, cu 3 zile înainte de examinare bolnavul se va alimenta numai cu lapte, ceai, făinoase şi cartofi. Se exclud carnea, toate derivatele de carne, supa de carne, legumele verzi, deoarece procedeele chimice utilizate în laboratorul clinic pentru descoperirea hemoragiilor oculte sînt extrem de sensibile.

Trebuie de asemenea exclusă existenţa unor hemoragii provenind din alte segmente ale tubului digestiv.

Scanned with OKEN Scanner

Examenul bacteriologic al materiilor fecale se va face cît mai curînd după emisie. Materialul este recoltat în recipiente speciale, închise. De asemenea, cercetarea protozoarelor dă rezultate numai în materii fecale proaspăt emise.

1. *Aspectul macroscopic.* La aspectul macroscopic se apreciază:

Cantitatea. Scaunele sînt abundente în afecțiuni pancreatice, colitice, în diareele gastrogene prin aclorhidrie. În mega-dolicocolon emisiile se fac rar, însă în cantitate mare (cîteva kg). În constipație, cantitatea materiilor fecale este redusă.

Consistența este crescută în scaunele de constipație (pînă la aspectul de coproliți), scăzută în scaunele cu tranzit enterocolic rapid. Scaunele pot avea o consistență neomogenă în falsa diaree.

Forma. În stricturi și în cancerul rectal, scaunele pot fi de calibru redus, sub formă de creion sau de panglică. Același aspect, însă de durată limitată, poate apărea în spasmul sfincterului ano-rectal (în procese anale și perianale). În constipația spastică, materiile fecale se pot prezenta sub formă de bile dure (ca excrementele de capră), iar în cea atonă, sub formă de fecaloame masive, amorfe. În diskezia rectală, materiile fecale stagnînd mai mult timp în rect, în urma presiunii reciproce exercitate de scibale, se formează mase stercorale conglomerate multilobate. Scaunele colitice au uneori un aspect de balegă de vacă.

Culoarea. În diareele de fermentație, culoarea este galbenă, iar în cele de putrefacție este brună. Scaunul enteritic (ileal) are culoare galbenă-aurie sau verzuie, prin oxidarea bilirubinei. În absența pigmenților biliari, materiile fecale au o culoare albicioasă-argiloasă (ca a excrementelor de cîine). Scaunele grase (insuficiența pancreatică, sprue, tabes mesaraica) au aceeași culoare, dar sînt mai abundente și neformate. În hemoragiile mai mari din porțiunea superioară a tubului digestiv, scaunul este de culoare neagră ca păcura, moale și lucios. Culoarea scaunelor mai este în funcție și de felul alimentelor consumate (legume verzi, caltaboș, mure etc.), de alimentația unilaterală cu lapte sau derivate de lapte (scaune deschise la culoare), de medicamente: fier (scaun negru-verzui), cărbune (negru fără luciu), săruri de bismut (negru-brun), bariu (alb).

Mirosul este acid în scaunele de fermentație, putrid în putrefacția exagerată, rînced în diareele grăsoase și aproape fără miros în diareele cu tranzit intestinal foarte accelerat. În cancerul rectal, secrețiile patologice sînt foarte fetide.

2. *Examenul microscopic.* Examenul microscopic informează asupra gradului de digestie și de absorbție precum și asupra prezenței paraziților de dimensiuni mici sau a ouălor de paraziți.

La *examenul pentru digestie* se folosesc 3 preparate microscopice din materiile fecale, pregătite între lamă și lamelă.

Un preparat nativ: o picătură din materiile fecale pe o lamă, se acoperă cu lamela, se exercită o ușoară presiune digitală pînă se obține un strat uniform cît se poate de subțire.

Al doilea preparat va fi pregătit la fel, dar se va adăuga și o picătură din soluția Lugol pentru a colora amidonul (iod 1 g, iodură de potasiu 2 g, apă distilată 20 g).

Al treilea preparat este tratat cu 1—2 picături din soluție Sudan III (Sudan III 1 g la 100 g alcool 70%). Se colorează grăsimile.

Prin examen microscopic se cercetează prezența resturilor alimentare de origine vegetală: amidon, eritrodextrină (derivat parțial digerat al amidonului) și celuloză digestibilă, provenită din pîine, făinoase, cartofi, vegetale. Se cercetează fibrele musculare, grăsimile și eventual prezența țesutului conjunctiv. Toate elementele sînt vizibile și în preparatul nativ, dar amidonul și derivatele sînt mai evidente în colorația cu Lugol, iar grăsimile în cea cu Sudan.

Resturi de origine vegetală (planșa V, fig. 1 și 2). Amidonul apare în colorația cu Lugol violet-negricios, eritrodextrina albastru-roșiatic-roz. Amidonul poate apărea ca for-

maţii cu aspect de grăunţe în cazul amidonului crud sau inclavat (în celule de cartofi). Cel liber, unde capsula de celuloză digestibilă a fost digerată, apare sub forma de pete albastre.

O cantitate mică de amidon se poate găsi şi în materiile fecale normale. Cînd apare în cantitate mărită, denotă un peristaltism crescut în intestinul subţire şi gros, îndeosebi în segmentul cecal. Prezenţa celulozei digestibile, care în mod normal se digeră complet în colon, denotă un tranzit accelerat prin intestinul gros.

După alimentaţie cu fasole, în caz de aclorhidrie, pot apărea în cantitate mai mare cristale de oxalat şi de sulfat de calciu ce provin din membrana fasolei.

Fibre musculare (planşa V, fig. 3). În preparatul nativ, fibrele musculare apar colorate în galben sau portocaliu prin impregnarea cu bilă, sub aspect de formaţii dreptunghiulare.

Cînd apar ca dreptunghiuri cu unghiurile păstrate, cu striaţiile longitudinale şi transversale bine vizibile, aceasta denotă un tranzit accelerat prin intestinul subţire sau o insuficienţă pancreatică. În această din urmă eventualitate se disting nucleele fibrelor, care în absenţa tripsinei pancreatice nu sînt digerate.

Dacă fibrele musculare apar în placarde mai mari, cu unghiurile rotunjite, cu striaţiile şterse, cu nucleele în cea mai mare parte digerate, aspectul pledează pentru insuficienţă digestivă gastrică (prin aclorhidrie), în urma lipsei de digerare a ţesutului conjunctiv care leagă fibrele musculare între ele.

Ţesutul conjunctiv poate apărea şi sub aspect izolat, sub formă de fibrile incolore, în mănunchi sau în reţea. Fibrilele elastice apar sub aspect ramificat, sinuos, ondulat, refrigerente. Apariţia ţesutului conjunctiv în cantitate mai mare denotă o insuficienţă digestivă gastrică (aclorhidrie, evacuare gastrică precipitată).

Grăsimile lipsesc în scaunul normal. În insuficienţele digestive şi de absorbţie ele apar sub formă de grăsimi neutre, acizi graşi şi săpunuri.

Grăsimile neutre apar sub formă de picături mici, colorate în galben de pigmenţii biliari. Cu Sudan III se colorează în portocaliu sau roşu.

Acizii graşi apar sub formă de cristale: ace lungi fine sau lamele. Soluţia de Sudan III nu colorează, ci dizolvă acizii graşi.

Săpunurile se prezintă, fie sub formă de cristale, fie ca mase opace neregulate, de formă variată.

O cantitate mare de grăsimi neutre denotă o insuficienţă pancreatică sau biliară.

Cristalele de acizi graşi în număr mare se găsesc în insuficienţele biliare, precum şi în cazurile în care tranzitul în intestinul subţire este accelerat.

Alte elemente patologice de origine intestinală. Pe lîngă resturi alimentare mai pot apărea: *mucină* sub formă de mici flocoane transparente, hialine; *leucocite* înglobate în mucină, ce trădează un proces inflamator în porţiunea inferioară (sigmoid, rect). În unele rectite pot apărea celule *eozinofile*. *Eritrocitele* sînt prezente în hemoragii recto-sigmoidiene.

Pentru descoperirea viermilor intestinali şi a protozoarelor, examenul microscopic al materiilor fecale este de cea mai mare importanţă.

Viermii intestinali se descoperă fie prin prezenţa lor ca atare, a fragmentelor de viermi, fie prin prezenţa ouălor.

Protozoarele (planşa V, fig. 4) se descoperă sub forma lor vegetativă liberă sau sub formă închistată. Pentru descoperirea formelor vegetative este necesar ca scaunul să fie examinat cît mai repede după emisie, uneori chiar cu recoltarea de material prin rectoscop. Altfel se pot descoperi adeseori numai formele chistice ale protozoarelor.

Deoarece în eliminarea ouălor sau în apariţia chisturilor pot interveni faze negative (de neeliminare), pentru excluderea unei parazitoze sînt necesare mai multe examene coprologice repetat negative, timp de cîteva zile. Durata fazelor negative poate ajunge pînă la 7 zile (lamblii).

Scanned with OKEN Scanner

Examinarea microscopică din materii fecale proaspete se face între lamă și lamelă pe preparat nativ. Pentru protozoare este bine a examina pe o lamă încălzită și fără a apăsa prea tare lamela. Unele protozoare apar mai evidente pe preparat în colorație nativă (amiba dizenteriei cu vapori de acid osmic etc.).

Pentru descoperirea ouălor de paraziți și a formelor chistice se pot folosi metode de concentrare.

3. *Examenul chimic*. Prin examenul chimic se cercetează reacția materiilor fecale, prezența pigmenților biliari, a sîngelui, eventual a exsudației albuminice, se dozează acizii de fermentație, amoniacul și fermenții pancreatici.

Reacția materiilor fecale se cercetează cu hîrtia de turnesol umezită în prealabil cu apă distilată care se aplică pe suprafața materiilor fecale. În scaunele de fermentație, reacția este acidă, în cele de putrefacție este alcalină.

Pigmenții biliari se pun în evidență prin proba cu sublimat Schmidt: se adaugă 2—3 ml dintr-o soluție apoasă saturată de sublimat la 5—10 ml dintr-o soluție apoasă de materii fecale proaspete 5%. Amestecul se ține cîteva ore la termostat (minimum 4 ore). În prezența stercobilinei sau a stercobilinogenului, atît conținutul lichid, cît și depozitul se colorează în roșu-cărămiziu. Dacă bilirubina nu a fost redusă în intestin în stercobilină, ea se va prezenta cu o culoare verde, ceea ce denotă un tranzit rapid al conținutului intestinal. În absența pigmenților biliari și a derivatelor, amestecul își păstrează culoarea inițială, ceea ce pledează pentru ocluzia completă a canalului coledoc.

Sîngele în materiile fecale, atunci cînd este în cantitate mai mare și rezultă din porțiunea ano-recto-sigmoidiană, apare roșu, nedigerat. Sîngerările mai mari din porțiunile superioare ale tubului digestiv apar sub formă de *melenă*.

Sîngerările *mici*, *ocultе* se pun în evidență prin cercetarea chimică a materiilor fecale obținute după pregătirea dietetică amintită. Se depistează hemoglobina prin modificări de culoare ce apar prin oxidare.

Se descriu mai multe metode de cercetare a hemoragiilor ocultе. *Metoda Greggersen* este cea mai obișnuită: fecalele se tratează cu o substanță ce se oxidează ușor (benzidină) și cu una care pierde ușor oxigenul (peroxid de bariu). Dacă sîngele este prezent, frotiul cu materii fecale tratat cu soluția: 0,02 benzidină și 0,08 peroxid de bariu în 4 ml soluție acid acetic 50%, își schimbă culoarea. Reactivul se picură pe lama cu frotiu de materii fecale, care în prezența sîngelui se colorează în albastru.

Examenul pentru depistarea sîngerărilor ocultе se folosește ca mijloc de investigație complementară în descoperirea cancerului gastric, cancerului intestinal sau al colonului. Reacțiile sînt pozitive în orice împrejurare cînd se produce o leziune a tubului digestiv ce permite sîngerarea.

Dintre *fermenții pancreatici* se poate cerceta tripsina, în caz de bănuială a unei insuficiențe de eliminare sau de producere, prin metoda calitativă Müller sau cantitativă Gross. Se poate cerceta de asemenea conținutul în amilază (metoda Wohlgemuth).

Pentru aprecierea stării de inflamație a mucoasei intestinale se poate cerceta prezența în cantitate anormală a *nucleo-albuminelor* prin reacția Triboulet.

Intensitatea proceselor de *fermentație* se cercetează prin dozarea cantitativă pe cale colorimetrică a acizilor de fermentație (acetic, butiric, formic, lactic, succinic) a căror cantitate totală de peste 20 ml Goiffon denotă exagerarea proceselor de fermentație.

Intensitatea *putrefacției* se apreciază prin prezența cantitativă a amoniacului în materiile fecale (nivel normal pînă la 3 ml la 100 g de materii fecale).

Atît cercetarea nucleo-albuminelor, cît și a acizilor de fermentație și a amoniacului constituie procedee ce se utilizează în laboratoare mai bine utilate și cu preocupări mai deosebite de gastro-enterologie.

Scanned with OKEN Scanner

4 *Examenul bacteriologic*. Examenul bacteriologic al materiilor fecale nu este un examen de rutină. El se execută pentru depistarea excretorilor de germeni patogeni cu eliminare intestinală (tifici, paratifici, dizenterici), precum și pentru descoperirea etiologiei unor sindrome coprologice de durată (dizenterie cronică).

Sindrome coprologice

Modificările în tranzitul intestinal, în digestie și absorbție, dismicrobismul intestinal, parazitozele sau prezența unor produse patologice (sînge) în materiile fecale, pot realiza unele sindrome coprologice bine caracterizate:

1. *Scaunul în constipație*. În constipație, materiile fecale sînt de aspect fragmentat în bile, în cantitate redusă, de culoare brună închis (constipația spastică) sau în formă masivă, de consistență compactă (constipație atonă). Mirosul este puțin pronunțat. Reacția este alcalină.

Microscopic: digestia este bună sau chiar exagerată, cu dispariția formațiilor celulozice ce obișnuit nu sînt digerabile. Flora microbiană de putrefacție este prezentă.

Tranzitul intestinal este întîrziat de la 36 de ore în sus.

Cauze: constipația cronică habituală, constipații simptomatice (îndeosebi în boala ulceroasă, în cancerul colonului) sau accidentale (în schimbarea felului de alimentație, deshidratări, călătorii etc.).

Scaunul de falsă *diaree* este un scaun de constipație, are consistență neomogenă, cu o parte inițială compactă ce are caracterele macroscopice și microscopice amintite mai sus, și altă parte, ce urmează, păstoasă sau semilichidă, cu conținut de mucus, cu reacție intens alcalină. Este bogat în albumine, ca expresie a exsudației prin iritație a colonului.

2. *Scaunul în diaree*. În diaree, materiile fecale sînt de consistență lichidă, semilichidă sau păstoasă, neformate și cu resturi alimentare, și de obicei mai frecvente, mai mult de două ori pe zi. Caracterele amintite sînt consecința insuficienței de digestie sau de absorbție, cu tranzit intestinal accelerat.

a) *Scaunul în diareea de fermentație*. Este de culoare mai deschisă, galben-brun, neformat, de consistență păstoasă, aerat, cu miros și reacție acidă, cu conținut microscopic bogat în celuloză indigestibilă, amidon intra- și extracelular, floră iodofilă. Volumul acizilor de fermentație este crescut (peste 20 ml %).

Este cauzat de tranzitul enteric rapid sau de o alimentație excesivă și îndelungată cu glucide, mai ales cu vegetale. Acestea, ajungînd insuficient digerate în ultimele porțiuni ileale și în cec, sînt supuse degradării cecale prin fermentație acidă. Diareea de fermentație poate fi cauzată și de insuficiența diastazei pancreatice.

b) *Scaunul în diareea de putrefacție* este de culoare brună-închis, semilichid sau păstos, cu miros puternic de putrefacție, reacție alcalină, cu conținut microscopic bogat în fibre musculare nedigerate sau parțial digerate și în țesut conjunctiv. Procesul de putrefacție se petrece în intestinul gros, dar se poate propaga și în ultima porțiune a ileonului, prin proliferarea excesivă și ascensiunea florei microbiene de putrefacție. Sînt prezenți în cantitate mare: bacilul proteic, putrific și anaerobii. Amoniacul este crescut (peste 3 ml la %).

Cînd procesul de putrefacție se petrece și în porțiunea terminală a intestinului subțire, urmează absorția în cantitate mare de substanțe toxice ce rezultă din procesele de putrefacție proteică (indol, scatol, crezol) și apoi creșterea indicanemiei și a indicanuriei.

Procesul de putrefacție crescută este urmarea dezvoltării exagerate a florei microbiene de putrefacție, favorizată prin alimentație proteică unilaterală sau prin insuficiențe digestive (mai ales în aclorhidrie), precum și prin prezența exsudației intestinale de natură inflamatorie, care formează mediul de cultură favorabil pentru flora de putrefacție.

Scanned with OKEN Scanner

c) *Scaunele în diareea cu grăsimi* sînt caracterizate prin aspect masiv, neformat, de consistență păstoasă, de culoare galbenă-deschisă sau albicioasă, cu miros acid sau rînced, cu reacție acidă. Atunci cînd regimul alimentar a conținut o cantitate oarecare de grăsimi, o dată cu răcirea scaunului după emisiune, grăsimile se încheagă și devin evidente și lucioase. Frecvența este de 1—2 scaune pe zi.

Scaunele cu grăsimi se observă în insuficiența pancreatică (scaune abundente, masive, cu multe grăsimi neutre), în insuficiența biliară din icterele mecanice (scaune decolorate cu abundente cristale de acizi grași și săpunuri). Scaune asemănătoare cu cele pancreatice, dar fără a exista în realitate o insuficiență pancreatică, se găsesc în sprue și în infantilismul intestinal.

3. *Melena*. Scaunul de melenă este de culoare neagră ca păcura, lucios, de obicei neformat, în general de consistență mai scăzută (semilichidă sau păstoasă) și de cele mai multe ori în cantitate crescută. Este aderent (după golire rămîn resturi aderente de vas). Reacțiile pentru sînge sînt intens pozitive.

Scaunul negru de melenă se observă în sîngerări mai mari din partea superioară a tubului digestiv pînă la nivelul colonului transvers). Culoarea neagră este dată de sîngele digerat.

Sîngerările din colonul descendent, din sigmoid și rect, apar sub aspectul de sînge mai puțin digerat, mai puțin negru. Cele din porțiunea inferioară apar chiar ca sînge nedigerat, roșu, împrejurare cînd nu se mai vorbește de melenă ci de scaune cu sînge.

Cauzele mai obișnuite ale melenei sînt: ulcerul gastro-duodenal, gastritele hemoragice, tumorile ulcerate gastrice sau intestinale, ulcerațiile intestinale, stările hemoragipare, rupturile de varice esofago-gastrice, trombozele rădăcinilor venei porte.

4. *Scaunul în afecțiunile recto-sigmoidiene.* În diagnosticul afecțiunilor din regiunea recto-sigmoidiană, cercetarea aspectului materiilor fecale este de mai mare importanță. În aceste suferințe, scaunul poate fi neomogen, format din materii fecale amestecate, precedate sau urmate de elemente patologice: mucus, puroi și sînge (prezente unele sau toate trei). Ele constituie manifestarea coprologică a unui proces inflamator, ulcerativ sau tumoral localizat la nivelul rectului sau al sigmoidului. Alteori scaunul este format exclusiv din elemente patologice.

II. BOLILE DUODENULUI, INTESTINULUI SUBȚIRE ȘI GROS, ȘI RECTULUI

STAZA DUODENALĂ

Definiție. Staza duodenală este un sindrom radio-clinic.

Radiologic, ea se definește prin întîrzierea evacuării substanței, care în mod normal se elimină fără oprire, în 15—30 de secunde. Dacă substanța opacă întîrzie mai mult de 30 de secunde se constată staza, iar dacă întîrzierea este între 10 — 15 minute, se vorbește de stenoză duodenală.

Staza duodenală poate fi totală (fig. 124) ori parțială. Cea parțială poate fi bulbară (D_1) (fig. 125), descendentă (D_2), transversă (D_3) (fig. 126). Unii vorbesc și de o stază ascendentă (D_4) în porțiunea duodenală spre flexura duodeno-jejunală, însă D_4 de obicei se confundă cu D_3, formînd un singur segment. Staza duodenală (D_2) poate fi supra- ori infravateriană. Staza transversă dă de obicei o retrodilatație manifestă duodenală.

Clinic, staza se definește prin sindromul duodenal, cu participarea întregului organism, ceea ce ne îndreptățește să considerăm staza duodenală ca o boală generală cu predominanță duodenală.

Fig. 124. — Stază duodenală.

Fig. 125. — Stază bulbară.

Simptomatologie. Se caracterizează printr-un *sindrom dispeptic* periodic, cu caracter capricios și tenace. Se compune din simptome, unele proprii, altele datorite suferinței simultane a organelor vecine (ficat, pancreas) sau de la distanță (glanda suprarenală, măduvă hematogenă) și altele din partea sistemului nervos. Simptomele dispeptice, deși nu sînt patognomonice, prin frecvența și asociația lor sînt revelatoare. *Greața* este foarte frecventă și apare de obicei între orele 9 și 12, avînd uneori un caracter bifazic. Uneori se observă pirozis la trezirea de dimineață. Rareori, greața poate dura mai multe ore. Vărsăturile survin foarte rar. Un alt simptom este *senzația de plenitudine postalimentară* ori în cursul mîncării. Aceasta se menține 1 — 2 ore și dispare abia în perioada de evacuare înaintată a stomacului. Bolnavul este inapetent, spre deosebire de ceea ce se observă în dispepsia ulceroasă. Balonarea epigastrică cu senzația de plenitudine postalimentară este însoțită de *fenomene* din partea *sistemului nervos*, caracterizate mai ales printr-o stare de excitabilitate ori de depresiune. Această stare dispeptică este de lungă durată, avînd un caracter continuu, cu scurte perioade de acalmie, dar nu de dispariție completă. Uneori survin *crize dureroase* cu o durată de 2—3 zile. Crizele apar mai ales noaptea, fiind însoțite de pirozis, de un refuz al alimentelor și de o stare de depresiune psihică. Greața matinală și senzația de balonare postprandială sînt semnele care atrag atenția asupra stazei duodenale. Pofta de mîncare este capricioasă, mai deseori diminuată, constipația este frecventă, întreruptă la intervale mari de descărcări diareice. Durerea ritmată de alimentație survine foarte rar. Rareori survin dureri foarte intense, adevărate *crize duodenale* luînd forma unor celialgii cu iradieri intense în întreg abdomenul și extremitățile superioare și inferioare. Alteori, aceste crize duodenale se prezintă sub forma unor vărsături periodice cu durată de 2—3 zile, însoțite de o astenie fizică și psihică foarte accentuată. Aceste crize sînt adeseori asociate cu semnele unei tetanii latente, observate frecvent în afecțiunile duodenale. Acestui sindrom dispeptic duodenal i se pot adăuga simptome care trădează participarea marilor organe digestive. Astfel, pot exista semne de suferință din partea ficatului și a căilor biliare (subicter, somnolență postprandială), din partea pancreasului (emaciere, tulburări glicoreglatoare manifestate prin mici semne de hipoglicemie, ori chiar stări grave hipoglicemice cu apariție în jurul orelor 7 și 18).

Suferința glandei suprarenale se trădează printr-o hipotensiune netă și o stare de astenie musculară accentuată, iar cea a măduvei oaselor mai deseori printr-o anemie de grad mijlociu. Din partea sistemului nervos central se constată o stare de astenie, o

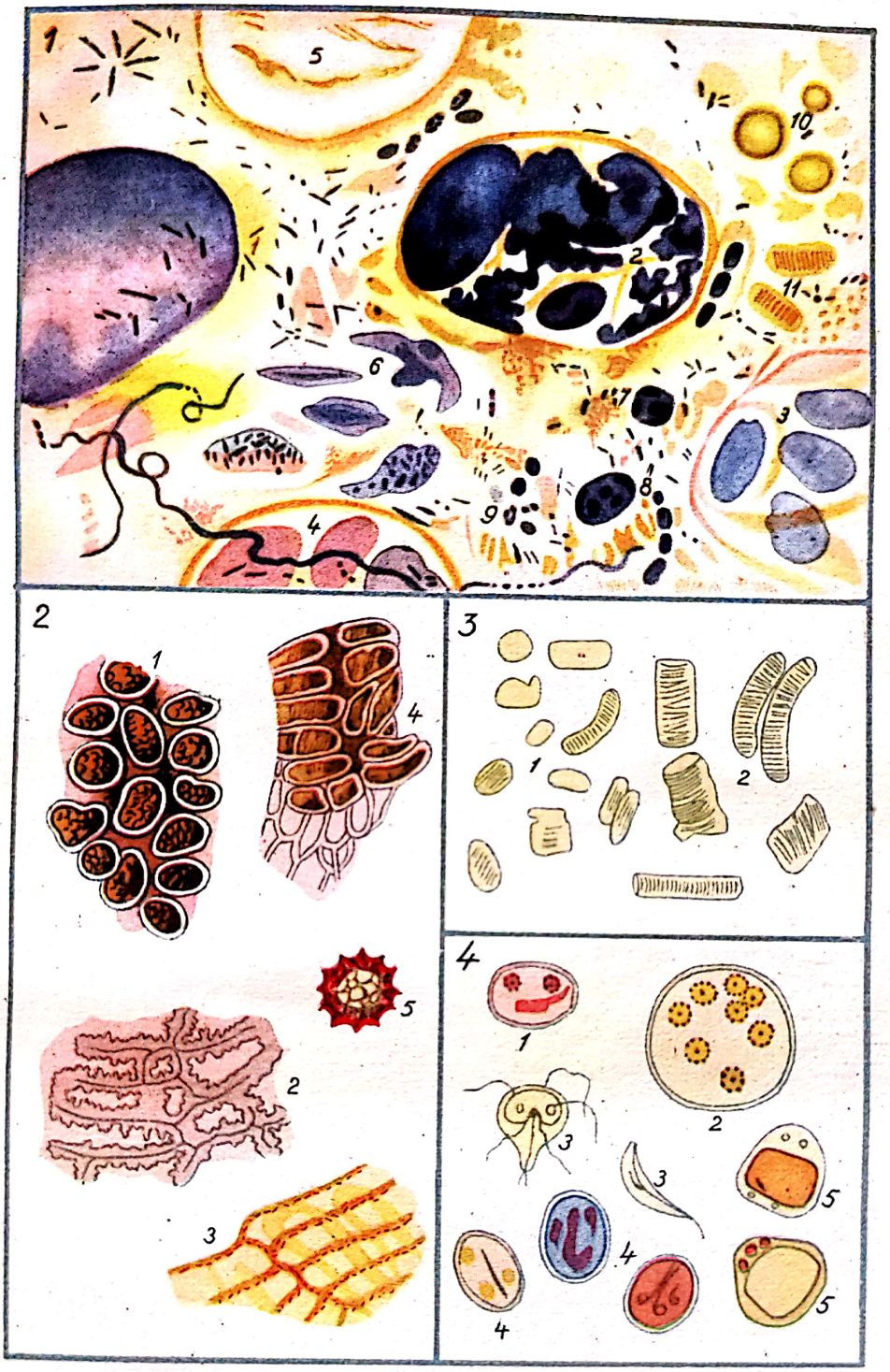

Fig. **1.** — Materii fecale. Coloraţie cu Lugol. 1, 2, 3 — celule de feculă pline cu amidon; 4 — celule de feculă cu eritrodextrină; 5 — celulă de feculă goală; 6 — amidon amorf; 7, 8 — amidon extracelular; 9 — clostridii iodofile; 10 — grăsimi colorate cu iod; 11 — fibre musculare destul de bine atacate. Fig. **2.** — Materii fecale. Resturi vegetale. 1, 2, 3, 4 — membrane vegetale celulozice din cereale; 5 — Tilletia, parazit al grîului. Fig. **3.** — Materii fecale. Fibre musculare. 1 — bine atacate; 2 — intacte. Fig. **4.** — Materii fecale. Coloraţie cu Lugol. Paraziţi. 1 — chist de Entamoeba disenteriae; 2 — chist de Entamoeba coli; 3 — Lamblia intestinalis; 4 — chisturi de Lamblia; 5 — Blastocystis hominis (după G o i f f o n).

fatigabilitate psihică, anxietate, fobii, iritabilitate, insomnie și o incapacitate de activitate intelectuală.

Acestui sindrom dispeptic colorat cu simptome din partea ficatului, pancreasului, glandei suprarenale, măduvei oaselor și a scoarței cerebrale, i se adaugă simptome multiple, generale, datorite suferinței întregului organism prin intoxicație duodenală.

Sindromul general se caracterizează prin subfebrilitate (37—37,5°), cu fiori în orele de după masă, printr-o emaciere care se oprește la un anumit grad, cefalee adeseori cu caracter de migrenă, prurit, urticarie, tulburări menstruale (amenoree, oligomenoree).

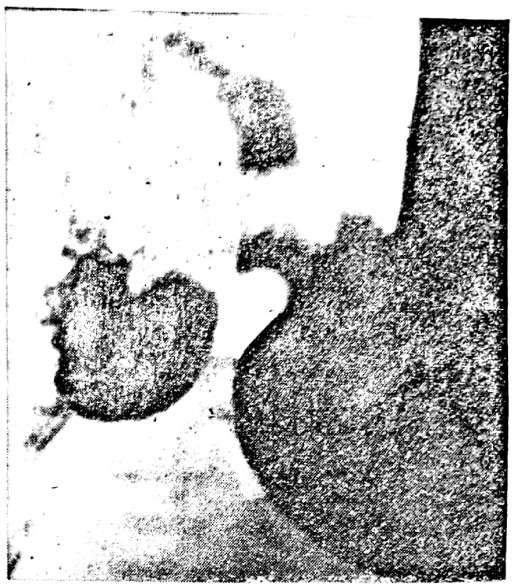

Fig. 126. — Stază duodenală la genunchiul inferior.

La *examenul fizic*, abdomenul se prezintă adeseori excavat, cu lipsa aproape completă a gazelor intestinale. La palpare el dă senzația unui abdomen cadaveric, ceea ce ar trăda o resorbție mai mare a gazelor intestinale, datorită probabil unei hipotensiuni portale. Rareori abdomenul este destins, balonat, mai ales în stazele duodenale cu o participare evidentă a ficatului. Se constată o sensibilitate netă a punctelor paraombilicale în dreapta și în stînga.

Sondajul duodenal furnizează frecvent un suc tulbure, floconos, filant, cu striații sanguinolente, cu un depozit abundent, iar la microscop se constată prezența de leucocite, eritrocite, celule duodenale în placarde și mult mucus. Uneori se pune în evidență o floră microbiană mixtă (coli, enterococ, streptococ, stafilococ). Fermenții pancreatici și bila nu suferă modificări.

Semnele radiologice. Se constată de obicei triada: stază, frămîntare (brasaj), dilatație. Alungirea timpului de tranzit duodenal este însoțită adeseori de un peristaltism și antiperistaltism viu, adevărată frămîntare. Uneori peristaltismul este foarte superficial, o adevărată hipotonie. Mucoasa este îngroșată, dînd, prin pliurile proeminente, cele mai variate desene (areolar, zdrențuit, acordeon).

Ca semne biologice se constată uneori creșterea azotului neproteic, a polipeptidelor, a rezervei alcaline și diminuarea clorului.

Evoluție și complicații. Staza duodenală are o evoluție continuă, cronică, cu faze foarte discrete de acalmie nesezoniere. De obicei, după un tratament adecvat, sindromul clinic dispare, însă cel radiologic se menține timp foarte îndelungat ori persistă. Complicațiile sînt relativ rare; se observă mai ales colecistite, pancreatite ușoare, gastrite și enterite.

Forme clinice. După aspectul radiologic se deosebesc: forma bulbară descendentă, forma hipotonică, forma hipertonică, forma diskinetică. După predominanța simptomelor clinice se deosebesc forme dureroase, forme hepatice, forme nervoase, forme dispeptice. După patogenie se descriu forme primare și secundare. Formele secundare vor accentua afecțiunea, căreia i s-a adăugat staza duodenală (apendicită, metro-anexită, colecistită, pancreatită).

Diagnostic pozitiv și diferențial. Simptomele clinice permit un diagnostic de probabilitate, care devine de certitudine prin examenul radiologic. Diagnosticul diferențial se va face cu dispepsiile digestive în general, fie gastro-intestinale, fie hepato-pancreatice. Totdeauna trebuie să se pună în evidență afecțiunea căreia se asociază staza duodenală, cunoscînd faptul că adeseori ea este consecutivă bolilor ficatului, apendicelui, colonului ascen-

dent, afecțiunilor genitale feminine, ale epiploonului, mezenterului, căilor limfatice, tulburărilor statice și tensionale abdominale. Astfel, staza bulbară atrage atenția asupra unei colecistite, iar staza totală asupra unei apendicite sau metro-anexite. Staza transversă inferioară se constată mai ales în afecțiunile apendicelui. În general, diagnosticul radiologic al stazei duodenale atrage atenția asupra eventualității unui focar inflamator abdominal ori asupra unei nevroze cu repercusiune duodenală, așa încît impune un examen concentric și observație clinică riguroasă, pentru descifrarea diagnosticului.

Anatomie patologică. Tulburările funcționale se însoțesc mai frecvent de procese inflamatorii ale mucoasei și ale peritoneului, ori de anomalii ale lumenului duodenal. Alteori se constată obstacole extrinsece prin inserția vicioasă sau inflamația mușchiului Treitz, ori prin compresiunea pediculului mezenteric, ori, foarte rar, prin tumori sau periduodenita unghiului duodeno-jejunal. În toate formele de stază duodenală, mucoasa participă printr-un proces inflamator, rareori cu o tendință spre eroziuni superficiale.

Etiologie și fiziopatologie. Etiologia și patogenia stazei duodenale sînt foarte complexe. Duodenul ocupă o poziție anatomică și funcțională importantă în abdomen, e în relație cu toate organele, sub influența sistemului nervos central, și posedă o sensibilitate foarte mare pe cale reflexă la dereglările viscerale abdominale și ale scoarței cerebrale. Relațiile fiziologice sînt asigurate prin căile nervoase, vasculare și limfatice și mai ales prin întîlnirea medulară a tuturor căilor nervoase din abdomen la nivelul segmentelor D_6 — D_{10}, care reprezintă nivelul duodenal. Aceste legături întinse viscero-viscerale și viscero-corticale explică faptul că afecțiunile duodenale sînt rar izolate. În etiologia stazei duodenale se găsesc aproape toate afecțiunile abdominale (hepatite acute și cronice, colecistopatii, pancreatite, enterocolite, metro-anexite, apendicite, mezenterite, epiploite, visceroptoze); aceasta explică prezentarea stazei duodenale în cadrul unor asociații patologice multiple. Se mai încriminează factori alimentari și toxici (etilism, nicotinism). În patogenie joacă rol factorii mecanici (bride, stenozări, pedicului vascular mezenteric).

Duodenul, prin secreția sa de numeroși fermenți (secretină, gastrină, enterogastronă, colecistochinină, enterocrinină etc.), prin revărsarea celor mai importanți fermenți digestivi și a bilei, fiind un mare colector al secrețiilor digestive, printr-o sensibilitate mare datorită bogăției interoceptorilor și printr-o reactivitate neuro-musculară particulară, are o însemnătate fiziopatologică de prim ordin, și astfel trebuie considerat ca o parte distinctă a tubului digestiv. Prin kinetica sa foarte complicată (mișcări de pendulare, de torsiune, de segmentare) lumenul duodenului este divizat în mici discuri suprapuse, în care procesele chimice au mers activ, iar grație mișcărilor peristaltice tranzitul său este foarte accelerat. În duoden, sucul gastric se neutralizează și se alcalinizează și reglează închiderea pilorului pe cale reflexă. Prin secrețiile sale endocrine, duodenul acționează asupra stomacului (gastrină și enterogastronă), pancreasului (secretină), intestinului (enterocrinina), veziculei biliare (colecistochinina), splinei (duodeno-splenina etc.). Prin faptul că este foarte bogat în interoceptori și avînd relații foarte întinse cu sistemul nervos central, duodenul, pe cale nervoasă și umorală, participă la o serie de tulburări generale, umorale, endocrine (boala Basedow, tulburări ovariene). Relațiile cu sistemul nervos central explică repercusiunile suferinței duodenale asupra scoarței, precum și influența tulburărilor dinamicii cortico-subcorticale asupra duodenului. Stările de încordare nervoasă sau emoțiile mari figurează adeseori în patogenia stazei duodenale. În urma eliberării centrilor subcorticali de sub controlul scoarței cerebrale și a impulsurilor dereglate din această regiune, apar tulburări de motilitate, cel mai frecvent diskinetice. Asinergia diverselor segmente duodenale duce la tulburări de tranzit. Încetinirea evacuării favorizează o dereglare a proceselor chimice de la acest nivel. Produsele chimice anormale astfel rezultate produc o excitație a interoceptorilor și a mucoasei, provocînd o reacție inflamatorie cu caracter

uneori alergic. În același timp, de la nivelul duodenului pornesc pe cale reflexă incitații spre sistemul nervos central, formîndu-se astfel un cerc vicios duodeno-cortical și cortico-duodenal. În patogenia stazei duodenale, sistemul nervos joacă un rol important. În toate cazurile se va năzui la descifrarea acestui mecanism. Levi și Brusov au demonstrat clinic și experimental că duodenul este organul care reacționează cel mai puternic la toate modificările sistemului nervos. În general, staza duodenală, în faza ei incipientă, funcțională, este neurogenă, fie cu punct de plecare periferic, fie central și numai mai tîrziu, prin alterații morfologice, prin duodenită, prin periduodenită, ea dobîndește un substrat anatomic. Datorită stazei duodenale intervine tulburarea funcțiilor digestive pancreatice, hepatice, care duce la o degradare incompletă a substanțelor alimentare și astfel la o resorbție de compuși toxici care, absorbindu-se, produc starea de intoxicație a organismului. Unele dintre fenomenele generale ale stazei duodenale sînt datorite resorbției acestor metabolite, rezultate din degradarea insuficientă a substanțelor alimentare, ori absorbției unor fermenți și profermenți care, ajungînd în sînge, dau o stare de intoxicație.

Prognosticul stazei duodenale este în general bun. După un timp mai scurt ori mai lung, se obține o vindecare clinică datorită mecanismului de compensare al sistemului nervos, deși radiologic staza persistă. Tocmai această constatare radiologică explică marea tendință la recădere. În general, bolnavul, după un tratament adecvat, recîștigă capacitatea de muncă, însă trebuie să rămînă sub observație, cu un regim alimentar adecvat, cel puțin timp de un an.

Tratamentul se va expune simultan cu cel al duodenitei.

STENOZA DUODENALĂ

Definiție. Întîrzierea tranzitului duodenal mai mult de 15 minute permite diagnosticul de stenoză duodenală. Uneori evacuarea se face abia după 24 de ore. Localizarea cea mai frecventă se află în porțiunea D_3, datorită pensei arterei mezenterice, bridelor peritoneale, inflamației mușchiului Treitz, unui proces inflamator periduodenal sau unei tumori pancreatice. Mai rar se observă în gastroplegie ori în dilatația mare gastrică prin stenoză pilorică.

Acestea din urmă duc la o deplasare în jos a intestinului subțire și astfel la o cudare a flexurii duodeno-jejunale. Alteori stenoza se observă în ptozele mari duodenale. Obstrucția prin tumori duodenale ori prin calculi, fitobezoari este extrem de rară.

Simptomatologie. Tabloul clinic se caracterizează prin vărsături abundente bilioase, de durată, stare ce duce uneori rapid, alteori încet, la o exsicoză și azotemie extrarenală cu toate consecințele (dacă nu se intervine). Alteori stenoza are o evoluție cronică caracterizată prin dureri la 3—4 ore după alimentație, care se calmează în poziția genu-pectorală, vărsături bilioase intermitente și sindromul intoxicației duodenale (astenie, anemie, emaciere, tulburări vasomotorii). Radiologic, cadrul duodenal apare dilatat, atît D_2 cît și D_3, și adeseori se observă megabulb; mucoasa duodenală are un aspect neregulat, se observă mișcări de frămîntare și evacuare în porțiuni mici, cu un rest de bariu și după evacuarea stomacului. La sondajul duodenal sucul duodenal, este amestecat cu resturi alimentare.

Tratament. Se încearcă evacuarea prin sondă a conținutului duodenal, alimentație prin sondă și astfel se ajunge la dezintoxicarea bolnavului, după care se indică intervenția chirurgicală (duodeno-jejunostomie). Înainte de intervenție se recomandă spălături duodenale, alimentație prin sondă, perfuzie cu soluție clorurată izotonică și transfuzii cu sînge.

Capacitatea de muncă. În formele grave caracterizate prin vărsături abundente, exsicoză, uremie, bolnavul este incapabil de orice muncă pînă în perioada de convalescență ce urmează intervenției chirurgicale.

Scanned with OKEN Scanner

În formele cronice, susceptibile de tratament medical, capacitatea de muncă este diminuată, necesitînd în cazurile în care bolnavii prestează o muncă fizică grea sau o muncă de teren, încadrarea în gradul al III-lea de invaliditate.

La determinarea capacității de muncă este indicat să se țină seama și de etiologie, uneori aceasta determinînd de la început o incapacitate totală de muncă, spre exemplu în neoplasmul capului de pancreas.

DUODENITELE

Definiție. Prin duodenită se înțelege inflamația mucoasei duodenale. Ea este rar izolată, de obicei survine asociată cu o gastrită sau o jejunită. Mai deseori se observă în staza și stenoza duodenală, precum și în infestațiile cu paraziți (anchilostomiază, lambliază). Ea are o formă acută și una cronică.

Simptomatologia clinică este identică cu cea din staza duodenală.

În duodenitele acute, care sînt de obicei gastro-duodeno-jejunite, domină — în afară de greață — vărsăturile, uneori cu caracter incoercibil, subicter și uneori diaree jejunale (scaune gelatinoase galbene). Dacă vărsăturile sînt de durată, se adaugă fenomenele unei azotemii extrarenale.

În duodenitele cronice se constată adeseori o stază netă duodenală. Dacă inflamația este localizată în bulb, se vorbește de bulbită. Bulbita este un diagnostic radiologic fără semne clinice caracteristice. Adeseori însă bolnavul se plînge de o senzație de arsură imediat ori tardiv după alimentație, cu cele mai variate iradieri. În afară de aceasta, el prezintă o stare de astenie și tulburări neuropsihice de tip depresiv. Duodenitele au aceeași simptomatologie cu staza duodenală, iar bulbitele formează uneori faza preulceroasă a bolii ulceroase sau trădează o colecistopatie. Radiologic se constată o stază netă, rareori o evacuare foarte rapidă, o pătare a mucoasei, care se menține și după evacuare. Relieful mucoasei duodenale arată cele mai variate modificări (fig. 127 și 128). Prin sondaj duodenal se recoltează un suc tulbure, floconos, foarte bogat în celule epiteliale, leucocite și eritrocite.

Evoluție și complicații. Duodenitele acute se vindecă cel mai adeseori complet. Rareori trec în forma cronică. Duodenitele cronice au o evoluție continuă, cu perioade scurte de acalmie și cu dispariția simptomelor după un anumit timp. Complicațiile sînt foarte rare și constau în hemoragii interne și periduodenite.

Forme clinice. În afară de formele acute și cronice pomenite, mai deosebim în cadrul celor cronice aspecte variate. Adeseori survin forme asociate cu afecțiuni ale ficatului și pancreasului. În hepatita epidemică, duodenita se constată aproape în 80% din cazuri (Marcoff). Formele hemoragice cu hemoragii mici ori masive se observă rar. Formele parazitare survin destul de frecvent în legătură mai ales cu infestațiile cu lamblii, tenie, anchilostoma. Forme cu aspect primitiv se observă la indivizi între 18 și 25 de ani; în aceste forme se presupune intervenția unui mecanism cortico-visceral, ele fiind observate frecvent în legătură cu surmenajul, emoțiile etc. Formele secundare sînt

Fig. 127. — Duodenită (aspect polipoid al mucoasei) (clișeu dr. Issersohn)

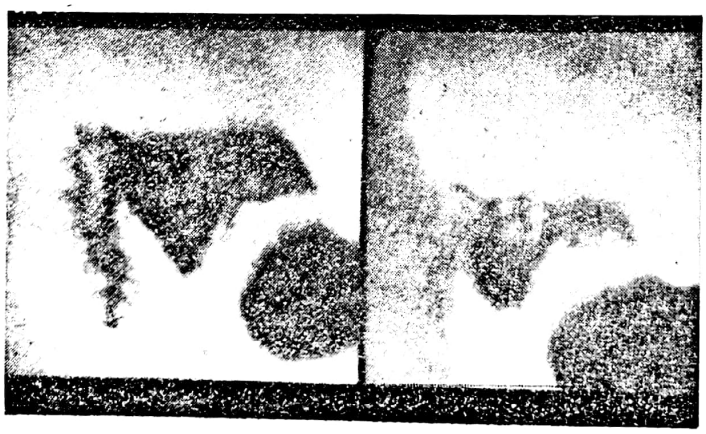

Fig. 128. — Duodenită (clișeu dr. I. Pavel).

mai frecvente și însoțesc suferințele colecistului, apendicelui și organelor genitale. Procesul inflamator este adeseori localizat numai la bulb (bulbită). Această formă este adeseori alergică, ori însoțește o colecistită, sau reprezintă faza premergătoare a ulcerului.

Diagnostic pozitiv și diferențial. Semnele clinice permit numai un diagnostic de prezumție.

Diagnosticul pozitiv se face radiologic și prin sondaj duodenal. Diagnosticul diferențial se face cu gastrita, enterita, ulcerul duodenal.

Anatomie patologică. Procesul inflamator este în majoritatea cazurilor superficial. Rareori epiteliul se necrozează, iar submucoasa, foarte vascularizată, poate da hemoragii relativ mari, ca într-un ulcer duodenal. Epiteliul mucoasei nu suferă metaplazii, ceea ce explică raritatea cancerului duodenal. Procesul inflamator este rareori localizat pe papila Vater (papilită) și evoluează sub aspectul unui icter mecanic, ce se instalează de obicei brusc, are o evoluție cu remisiuni și poate duce la o ciroză biliară.

Etiologie și fiziopatologie. În etiologie figurează toxiinfecții, infecția de focar, intoxicații, arsuri, alimentație vicioasă, infestații cu paraziți, stări alergice, hipovitaminoze, tulburări endocrine (hipotiroidism) și tulburări diskinetice intestinale. În general, și în aceste procese inflamatorii se dă o importanță factorului nervos. Dereglarea motricității și secreției duodenale cu punct de plecare, fie periferic, fie central, o dată instalată, duodenul fiind într-o zonă foarte bogată în terminații nervoase, se vor produce cu ușurință tulburări de kinetică și secretorii. Aceste tulburări, dacă durează, duc la inflamația mucoasei, adeseori cu un caracter alergic. Inflamația este favorizată de factori locali și de vecinătate.

Prognosticul duodenitei este în funcție de etiologie și de factorii patogenici. De obicei, cu un tratament adecvat se poate influența în bine evoluția.

Capacitatea de muncă. Uneori capacitatea de muncă este limitată, în special în cazul cînd profesia necesită eforturi fizice mari, determină trepidații și munca se execută în ateliere supraîncălzite. În aceste condiții de muncă este indicată schimbarea profesiei.

Tratamentul preventivo-curativ în staza duodenală și în duodenite.

A. *Tratamentul preventiv* va privi mai ales afecțiunile organelor abdominale (colecistita, apendicita, metro-anexita) care figurează mai deseori în patogenia suferințelor duodenale. În cazul cînd nu se constată nici o afecțiune abdominală, tratamentul preventiv va tinde la restabilirea dinamicii dereglate cortico-subcorticale, care este prezentă adeseori în aceste forme. Se recomandă un repaus fizic și psihic timp de 4—6 săptămîni, cu repaus la pat de 14—16 ore pe zi și un somn prelungit de 10—12 ore. Se administrează zilnic 3—4 g de bromură de sodiu ori luminal de 3 ori cîte 0,05 g timp de 21 de zile; sau se administrează intravenos o soluție de novocaină de 0,5 g%, 5 ml zilnic, timp de 15 zile. În același timp se va proceda la asanarea focarelor de infecție mai sus-citate, la corectarea deficiențelor endocrine și secretorii.

B. *Tratamentul curativ* va fi general, patogenic, simptomatic și fizic.

În tratamentul general, în afară de repaus, se va da o deosebită importanță regimului alimentar care va fi mixt, bogat în glucide și vitamine (mai ales B, C, D_2), moderat în proteide și redus în lipide, corespunzînd în mare parte regimului din boala ulceroasă. După mesele de la amiază și seară se recomandă un ceai cald de sunătoare sau de tei și repaus la pat în decubit ventral timp de 30—60 de minute. În afară de regim se administrează tonice (preparate de ficat, de calciu) timp de cel puțin 4—6 săptămîni.

Tratamentul patogenic se adresează mai ales tulburărilor diskinetice duodenale cu repercusiune hepato-pancreatică, precum și procesului inflamator. Tulburările diskinetice se influențează prin antispastice. Astfel, se administrează injecții cu atropină 0,5 mg la amiază și seara sau pe cale bucală 5—10 picături din soluția $1^0/_{00}$ atropină, ori 10 picături din asociația tinctură de beladonă, tinctură de hiosciam. Alteori se obțin rezultate mai bune administrînd ezerină $1^0/_{00}$ de 3 ori cîte 5 picături sau tablete de belafit, beladonal, belergal, belaspon.

Administrarea acestor antispasmodice se face de 2 — 3 ori pe zi, cu cîteva minute înainte de mese, și se continuă 3 — 4 săptămîni. Pe baza constatării că insulina are efect reglator al peristaltismului duodenal, se administrează cu bune rezultate 5—15 unități cu 10 minute înaintea meselor principale. Tratamentul asociat cu antispasmodice și insulină dă cele mai bune rezultate. Acest tratament asociat se continuă 21—42 de zile și se repetă după o pauză de 4 săptămîni. În cazurile rezistente la aceste tratamente se aplică, cu rezultate bune, infiltrația cu novocaină în regiunea paravertebrală dreaptă, la nivelul vertebrelor D_{10} și L_2, repetîndu-se de 3 pînă la 5 ori la intervale de 3 zile. Inflamația mucoasei și excitabilitatea crescută a interoceptorilor este favorabil influențată prin pansamente administrate înaintea meselor principale (carbonat de bismut, alucol, sulfat de bariu, 1 linguriță în 100 g apă). Inflamația se influențează în bine și prin spălături duodenale cu sulfat de magneziu 33% 250 g, prin instilații de novocaină 5 ml dintr-o soluție de 1%, prin antihistaminice de sinteză (de 2 ori cîte 50 mg) și prin tratament local cu antibiotice (penicilină 50 000 de unități), toate acestea administrate prin sonda duodenală și repetate, la 3—4 zile interval, cel puțin de 7—10 ori. Pentru favorizarea tranzitului biliar și pancreatic, întîrziat de obicei în această suferință, se administrează la 2—3 zile, după toleranța bolnavului, colagoge (peptocolină). Pentru corectarea deficiențelor secretorii și vitaminice se administrează tablete de dipancrin în doze mari (la amiază și seara cîte 3—6 tablete) și 3—6 tablete de polivitamine. Adeseori, din cauza suferinței simultane a intestinului subțire, resorbția vitaminelor fiind deficientă, se recomandă administrarea lor pe cale parenterală în asociație cu extract de corticosuprarenală. Anemia din intoxicația duodenală se combate prin preparate de ficat și de fier. Crizele dureroase duodenale se influențează în bine prin proteinoterapie (injecții de lapte, peptonă, caseosan, T.A.B.) asociată cu atropină și antihistaminice. Alteori se obțin rezultate bune cu injecții de extract de paratiroidă asociate cu gluconat de calciu.

Tratamentul simptomatic se reduce la combaterea greșurilor (poțiune Rivieri, nautisan, glucoză) și a constipației (laxarol, ulei de parafină, carbocif).

Fizioterapia constă în aplicații de raze ultraviolete pe abdomen și raze ultrascurte pe regiunea duodenală.

Acest tratament preventivo-curativ își manifestă efectul favorabil în 6 — 8 săptămîni, deși radiologic starea duodenală nu se modifică. Acest fapt constituie o indicație că tratamentul, care a dat rezultate bune, trebuie repetat după un interval de 4—6 săptămîni, de cel puțin 3 ori în cursul unui an. Dacă după un an se menține o stare bună, vindecarea clinică se poate considera definitivă. Bolnavul cu duodenită și stază duodenală recîștigă de obicei capacitatea de muncă după un tratament de 4—6 săptămîni; el poate să reintre în cîmpul muncii și rămîne sub observație medicală, fiind dispensarizat cel puțin timp de un an.

Scanned with OKEN Scanner

DIVERTICULII DUODENALI

Fig. 129. — Diverticul duodenal.

Definiție. Diverticulul duodenal este o dilatație ampulară a întregului perete duodenal (diverticul adevărat) ori o herniere numai a mucoasei sau submucoasei (diverticul fals). Cavitatea diverticulului comunică cu interiorul duodenului.

Simptomatologie. Diverticulul nu are semne patognomonice. El este descoperit la radioscopie. De obicei evoluează latent și abia în 20 — 30% din cazuri apar simptome, care sînt cele descrise în staza duodenală. Această simptomatologie apare mai ales cînd la nivelul diverticulului intervine un proces inflamator (diverticulită), cu caracter toxiinfecțios ori alergic. Uneori el determină crize violente dureroase cu punct de plecare în regiunea duodenală, însoțită de iradieri în cele patru extremități și cu atitudini staturale bizare. Bolnavul se așază în poziția genu-pectorală, cu capul adîncit în perne, altă dată durerea se calmează numai dacă bolnavul se așază în vîrful capului, cu extremitățile inferioare rezemate în sus pe perete. Aceste atitudini bizare pot fi revelatoare ale diverticulului duodenal. Uneori, crizele dureroase sînt însoțite de apărare musculară și se confundă cu o perforație duodenală ori apendiculară. Prezența diverticulului duodenal va fi bănuită, cînd într-un sindrom gastro-duodenal rebel la tratamente repetate durerea de distensie cu zone mari de iradiere se localizează precis totdeauna în aceeași regiune și se calmează prin atitudini bizare. Diverticulul duodenal poate da, prin compresiune, fenomene de vecinătate: coledociene, hepatice și pancreatice.

Radiologie. Dacă radiologul este atent, se pune în evidență în 3—13% din cazuri o umbră persistentă paraduodenală de mărimi variate, de la aceea a unui bob de mazăre, pînă la aceea a unei mandarine (fig. 129 și 130).

Evoluția se caracterizează prin perioade de acalmie și perioade scurte dureroase, datorite îndeosebi inflamației mucoasei diverticulului.

Fig. 130. — Diverticul al D_2 (colecția Dr. Issersohn).

Complicațiile cele mai frecvente sînt diverticulita și, dacă diverticulul se închide, supurația diverticulului, care poate duce la o peritonită localizată (periduodenită), la cointeresarea pancreasului (pancreatită), a coledocului (coledocită) ori la perforația în cavitatea peritoneală cu peritonită generalizată.

Diagnostic pozitiv și diferențial. Diagnosticul pozitiv este cel radiologic.

Diagnosticul diferențial se va face cu colecistopatiile, cu boala ulceroasă cu localizare duodenală și cu apendicita.

Scanned with OKEN Scanner

Anatomie patologică. Se vorbește de diverticul adevărat cînd în constituirea diverticulului participă toate straturile, iar de diverticuli falsi, cînd aceștia sînt formați numai de mucoasă și submucoasă. Dintre diverticuli, 90% sînt falsi, cu localizarea în regiunile mai puțin rezistente, situate la nivelul intrării arterelor nutritive. Ei se localizează mai des pe partea concavă a duodenului (2/3 pe D_2 și D_3, iar pe D_1 foarte rar și mai ales paraulceros). În cazurile mai rare, în care sînt multipli, se poate vorbi de diverticuloză. Marea lor majoritate sînt de mărimea unei alune și foarte rar de mărimea unei mandarine.

Etiologie și patogenie. Diverticulul este, fie congenital, fie dobîndit, fie prin pulsiune datorită creșterii tensiunii intraduodenale, fie prin tracțiuni ca urmare a unei periduodenite. Datorită faptului că duodenul este bogat în interoceptori, se vor produce, mai ales în caz de inflamație, o serie de excitații patologice viscero-viscerale la nivelul organelor învecinate și excitații viscero-corticale care se repercutează îndeosebi la nivelul lanțului simpatic, explicînd iradierea durerilor în extremități, observată în unele cazuri.

Prognosticul, în general, este bun; el este în funcție de manifestările și evoluția procesului inflamator.

Tratament. *Tratamentul medical* este cel al stazelor duodenale.

Tratamentul chirurgical se indică mai ales dacă procesul inflamator nu cedează ori se complică cu pătrunderi în vecinătate. În general, diverticulii pe D_1 și D_2 supravaterieni, sînt foarte greu accesibili și deseori intervenția este cea din ulcerul duodenal, rezecția gastrică. Rezecarea diverticulului este mai ușoară în localizările pe D_2 infravateriene ori pe D_3. Dacă nu este posibilă rezecarea diverticulului, se face duodeno-jejunostomie.

Capacitatea de muncă. Cazurile necomplicate nu diminuează capacitatea de muncă. În cazul apariției complicațiilor, capacitatea de muncă este în funcție de evoluția acestora.

ANOMALIILE DUODENALE

Definiție. Anomaliile duodenale sînt modificări de calibru, de formă și de fixare a duodenului. Anomaliile de calibru pot fi complete ori incomplete. Mai deseori sînt congenitale. *Atrezia completă* a duodenului este totdeauna congenitală. Anomaliile de fixare se caracterizează printr-o mobilitate totală sau parțială a duodenului *(duoden mobil)*. Anomaliile de formă sînt mai frecvente și mai cunoscute. *Megaduodenul congenital* se caracterizează printr-un duoden mărit în lungime și în volum. *Megaduodenul funcțional* este o anomalie frecventă și se explică prin tulburări de inervare, în urma unor dereglări cortico-subcorticale. El se observă la bolnavi cu epilepsie, tireotoxicoză, insuficiență ovariană, stări toxice (morfină, alcool), în anorexia mentală, în porfirie; mai rar pe cale reflexă viscero-viscerală în boala ulceroasă, în cancerul gastric, în colecistite și apendicite. Diagnosticul se face prin infiltrație novocainică a splanhnicului, care determină o diminuare considerabilă a cadrului duodenal. *Megaduodenul secundar* este datorit unei dilatări consecutive compresiunii părții terminale a duodenului prin următoarele cauze: adenopatie, pensa arterei mezenterice, mezenter scurt, anomalii congenitale.

Megaduodenul survine și în cadrul unei macrosplanhnii, în care caz se constată și megaesofag, megacolon, megasigmă.

Simptomatologia este identică cu cea din staza duodenală. Complicațiile cele mai frecvente sînt duodenita și afectarea concomitentă a ficatului și a pancreasului.

Diagnosticul pozitiv se face prin examenul radiologic care descoperă anomalia anatomică.

Tratamentul este cel din staza duodenală și are drept obiectiv prevenirea duodenitei și a altor complicații.

Scanned with OKEN Scanner

PERIDUODENITA

Definiție. Periduodenita se caracterizează prin prezența de bride sau membrane periduodenale care survin relativ frecvent, mai deseori drept consecință a proceselor duodenale ori a celor din vecinătate, mai ales colecistite. În absența unui proces inflamator se bănuiește că membranele peritoneale sînt congenitale.

Simptomatologia este complexă. Mai deseori se observă așa-numitul sindrom duodenovezicular, caracterizat prin prezența simultană a suferinței duodenale (greață, astenie) și a celei veziculare (balonări, eructații, crize dureroase cu caracter vezicular de scurtă durată și cefalee de tip migrenos). *Radiologic* se pune rareori în evidență o deformație a duodenului (fig. 71, 72). *Sondajul duodenal* dă rezultate identice cu cele din duodenită, și în staza duodenală. Evoluția este cronică. Diagnosticul pozitiv se face pe baza simptomelor clinice și radiologice.

Etiologie și patogenie. În etiologie constatăm mai deseori duodenite, colecistite, ulcere duodenale. Tulburările funcționale sînt identice cu cele din procesele inflamatorii duodenale.

Tratamentul medical este cel din staza duodenală.

Tratamentul chirurgical se impune uneori. El constă în colecistectomie ori în rezecarea bridelor, în caz de stenoză prin compresiune.

TUMORILE DUODENULUI

Tumorile benigne (lipom, angiom, chisturi congenitale) sînt foarte rare. Tumorile maligne survin relativ rar. Dintre acestea, mai cunoscut este cancerul duodenal.

CANCERUL DUODENAL

Este foarte rar, deși duodenul este o porțiune care deține multiple funcții în tubul digestiv și este astfel supus la frecvente incitații. Pentru înțelegerea simptomelor clinice este importantă cunoașterea localizării cancerului. El se localizează mai des pe D_2 în jurul ampulei Vater supra-, infra- ori direct ampular și foarte rar bulbar (D_1) și pe partea transversă (D_3).

Simptomatologia depinde de natura procesului și de localizare. *Cancerul bulbar* evoluează de la început cu sindromul de insuficiență evacuatoare a stomacului, ce se instalează în timp relativ scurt. *Cancerul porțiunii D_2* dă fenomene de insuficiență evacuatoare a duodenului prin stenozarea acestei porțiuni și se caracterizează mai ales prin vărsături permanente bilioase și o stare de intoxicație duodenală. *Cancerul ampular* debutează insidios, cu astenie, anorexie, eructații fetide, vărsături, diaree, emaciere. Adeseori se instalează destul de precoce, cu un caracter acut, un icter progresiv foarte intens, verde-măsliniu. Acesta prezintă de multe ori remisiuni mari, deși se menține sub o formă mai atenuată și în perioadele de remisiune. Rareori se observă o dispariție completă a icterului. Ficatul este mărit prin colostază și ca fenomen foarte caracteristic apar melene mici, intermitente, datorite friabilității tumorii intens vascularizate. În același timp survin din cînd în cînd crize dureroase brutale sau dureri permanente mari, dorsale și, însoțite de accese febrile intermitente.

Examenele de laborator arată sînge permanent și abundent în materiile fecale. La *sondajul duodenal*, sucul este evident hemoragic, negru-roșu, cu pigmenți biliari relativ puțini. Viteza de sedimentare este mărită, constatîndu-se în același timp o anemie hipocromă pronunțată, cu leucocitoză evidentă.

Scanned with OKEN Scanner

Radiologic se constată, fie o stenozare duodenală cu o retrodilatație evidentă bulbară (megabulb — semnul Hartmann), fie o strîmtare și rigiditate a calibrului duodenal sau neregularitate a calibrului, un aspect polipos ori imagini lacunare.

Evoluție și complicații. Evoluția spre sfîrșitul letal durează 6—7 luni, dacă nu se intervine pe baza unui diagnostic precoce. Metastazele sînt în general tardive și limitate. Complicațiile cele mai frecvente sînt datorite infecțiilor secundare ale căilor biliare și pancreatice ori propagării tumorii spre stomac.

Forme clinice. După predominanța unui simptom se deosebesc forme hemoragice cu hemoragii mari duodenale, forme febrile imitînd o stare septică, forme dureroase cu dureri foarte mari, mai ales cînd cancerul invadează pancreasul, și forme anemice datorite unor sîngerări latente permanente.

Diagnosticul pozitiv și diferențial se face pe baza sindromului canceros, mai ales cînd acesta prezintă un caracter permanent progresiv și dureros. Diagnosticul pozitiv se bazează pe sondajul duodenal și pe examenul radiologic. Diagnosticul diferențial, îndeosebi al formei ampulare cu cancerul pancreasului, care are aproape aceeași simptomatologie, este foarte dificil. În cancerul pancreasului, icterul este de obicei precedat de o fază dispeptică cu o durată de cîteva luni, pe cînd în cancerul ampular, faza dispeptică este scurtă (1—4 săptămîni).

Anatomie patologică. Histologic, este vorba de un epiteliom cu originea în glandele Brunner sau Lieberkühn, rareori din celule aberante pancreatice. Cancerul ampular poate avea origini variate: din celulele papilei, din canalul lui Wirsung, din coledoc, din epiteliul peripapilar ori simultan din toate aceste formațiuni. Mai deseori se prezintă ca un adenocancer stenozant.

Etiologia și patogenia sînt cele ale cancerului în general.

Prognosticul este grav, din cauza întîrzierii diagnosticului și a dificultăților mari operatorii.

Tratamentul medical este simptomatic, iar cel chirurgical este încă în studiu. În ultimul timp se practică intervenții largi, cu extinderea operației pe pancreas și pe căile biliare (duodeno-pancreatectomie cefalică). Radioterapia este indicată numai în formele dureroase, pentru efectul ei antalgic.

Capacitatea de muncă. În cazul cancerului duodenal, bolnavii sînt incapabili de orice muncă.

ENTERITA

Definiție. Enterita este o inflamație mai des *catarală* a intestinului subțire, care poate fi totală ori parțială (jejunită-ileită). Pînă nu de mult se considera că survine rar izolată și mai deseori asociată cu o gastro-duodenită ori o colită. Astăzi se cunoaște forma izolată a enteritei, dîndu-se tot mai mare importanță suferinței intestinului subțire. În afară de inflamațiile catarale survin și procese *flegmonoase* ori *gangrenoase*.

Procesele ulcerative în intestinul subțire sînt manifestări ale unei boli cunoscute (febră tifoidă, tuberculoză) ori sînt în legătură cu intoxicații exogene (arsen) ori endogene (uremie). Pe baza observațiilor clinice și radiologice se admite că procesul anatomic inflamator este o fază avansată a tulburărilor funcționale motorii, secretorii și de absorbție ale intestinului subțire. Aceste tulburări se mențin, ba chiar se accentuează o dată cu instalarea procesului anatomic.

Simptomatologie. Simptomatologia este foarte complexă și variată, avînd la început adeseori aspectul unei nevroze generale. Fenomenele dispeptice se caracterizează prin greață, eructații, dar mai ales printr-o senzație de plenitudine, de neliniște, de mișcări în abdomen, însoțite de o senzație de căldură în jurul ombilicului, borborigme și flatulență. Aceste

fenomene survin mai ales la 3—4 ore după masă. Alteori se observă dureri la 3—4 ore după mese, avînd un caracter transfixiant, de durată scurtă, care se termină de obicei cu borborigme pronunțate, cu localizare mai mult spre pătratul superior stîng și pătratul inferior drept. Aceste dureri nu se calmează de obicei cu alcaline. Alteori se observă diaree alternînd cu constipație. Sindromul dispeptic este colorat de o mulțime de simptome vegetative, care se accentuează la 2—3 ore după mese. Astfel, se constată valuri de căldură, transpirații mari, palpitații, senzație de frig, stare de depresiune, excitabilitate, oboseală, somnolență și adeseori crize de lipotimie. Într-o perioadă mai înaintată apar simptome de carență polivitaminică de exemplu: tulburări vizuale (hipovitaminoză A), gingivite hemoragice (hipovitaminoză C), manifestări cutanate pelagroide (hipovitaminoză PP), parestezii (hipovitaminoză de complex B), osteomalacie, osteoporoză (hipovitaminoză D_2), distrofii musculare (hipovitaminoză E), purpură (hipovitaminoză K). Se mai întîlnesc tulburări ale hematopoezei (anemii hipo- și hipercrome), tulburări mari în constituția fizică și chimică celulară, leziuni biochimice importante în sistemul enzimatic, disproteinemie putînd duce la sindromul edematos ori la afectarea marilor viscere abdominale (hepatite, splenite cu tendință spre ciroza hepatică.) În afară de aceste simptome se pot observa manifestări alergice: urticarie, edem Quincke, neurodermite, rinită vasomotorie.

La examenul fizic se constată un punct sensibil paraombilical stîng (Porges). De obicei se constată la presiune o sensibilitate de ambele părți ale ombilicului, precum și o sensibilitate la stînga ultimei vertebre lombare ori pe apofizele spinoase ale vertebrelor $L_4 - L_5$. Se mai constată uneori un meteorism epigastric ori periombilical, cu clapotaj în această regiune.

Examenul coprologic dă rezultate variate. Scaunul este de obicei de culoare deschisă, galbenă-verzuie, gelatinos, fără să adere de vas. Alteori, scaunele sînt de fermentație ori de putrefacție. La examenul microscopic se pun în evidență acizi grași, săpunuri și uneori picături de grăsime, amidon, fibre musculare nedigerate.

Semnele radiologice sînt polimorfe și foarte greu de constatat. Se observă de obicei tulburări de tonicitate (hipotonie), tulburări de motilitate (tranzit accelerat ori întîrziat), tulburări de secreție (niveluri de lichid), modificări ale mucoasei (pliuri neregulate), în general imagini foarte variate, datorită gazelor sau umplerii neregulate. Deși examenul radiologic al intestinului subțire se practică foarte puțin, trebuie să recunoaștem însă că studiul radiologic a contribuit foarte mult la cunoașterea clinică a enteritelor. Tranzitul intestinului subțire se face de obicei în 4 ore și se consideră patologic dacă durează mai mult de 6 ore ori mai puțin de 3 ore. Radioscopia cu radiografii în serie va da rezultate numai atunci cînd se va practica în continuitate, făcînd examinarea la 10—15 minute, timp de 3—6 ore. Uneori se obține o vedere mai clară prin introducerea directă în jejun a substanței opace prin sonda duodenală sau sonda intestinală.

Evoluție și complicații. Enteritele evoluează în general în trei faze.

1. *Prima fază* este cea funcțională reversibilă. Ea se caracterizează prin tulburări motorii hipo-, hiper- ori diskinetice, favorizate mai ales de multiplele anse, cotituri ori datorită tulburărilor reflexe cu punct de plecare gastro-duodenal, ileo-cecal ori din organele vecine (ficat, pancreas). Aceste tulburări ale peristaltismului duc la evacuări rapide ori întîrziate. Acestor tulburări li se adaugă modificări de digestie, de absorbție ce dau o stare toxică datorită unor substanțe incomplet sau vicios dezagregate (scatol, indol, crezol, fenol, H_2S, metilmercaptan, coproporfirine, histamine, tiramine), precum și alterării unor enzime. Această acumulare de substanțe toxice excită interoceptorii intestinali, provocînd tulburări reflexe, precum și o toxicoză de origine intestinală. Aceste modificări duc rapid la alterarea terminațiilor nervoase și la inflamația mucoasei intestinale, adeseori cu caracter alergic. Prin aceste modificări se favorizează toxiinfecția microbiană

endo- (disbacterie) și exogenă, intestinul subțire devenind un adevărat focar de infecție. Această fază funcțională este de obicei de scurtă durată și, dacă nu se intervine cu un tratament adecvat, apare faza a doua.

A doua fază este cea inflamatorie, care este tenace și are o evoluție episodică. În cursul ei, sindromul intestinal se manifestă în toată complexitatea sa. Bolnavul este considerat adeseori nevrotic, din cauza predominării tulburărilor reflexe. Evoluția acestei faze poate dura timp foarte îndelungat, pînă la cîțiva ani.

A treia fază este cea a insuficienței intestinale, caracterizată mai ales, în afară de simptomele intestinale, prin simptome generale și la distanță. Intestinul subțire devine focar de intoxicație și infecție. În această fază se găsește o bogăție de simptome nevrotice, vegetative, umorale (lipsă de calciu și fier), hormonale (tulburări suprarenale), carențiale, tulburări în metabolismul general al apei și determinări viscerale (hepato-splenice). Uneori se observă tabloul clinic al unei *sprue nostras*, cu abdomen mare, extremități subțiri, atrofia mușchilor fesieri cu dispariția țesutului gras și alterări ale părului capului. Această fază a insuficienței intestinale duce după un timp la o emaciere profundă, adevărată caşexie, și se termină fatal, datorită, fie toxicozei și infecțiilor de origine intestinală, fie unor complicații intercurente (pneumonii acute, colite ulceroase, insuficiență hepatică sau suprarenală).

Complicațiile pot fi foarte variate. Mai frecvent se observă hepatita cronică și colita ulceroasă.

Formele clinice, după predominanța simptomelor, sînt: forma diareică, forma nervoasă, forma cu meteorism, forma cu aspect de sprue, forma anemică, forma alergică. După condițiile de apariție, se poate deosebi, printre altele, și forma postoperatorie (după rezecție de stomac ori gastro-enteroanastomoză).

Diagnostic pozitiv și diferențial. Diagnosticul de enterită se face în general foarte rar, deoarece posibilitatea unei afecțiuni a intestinului subțire este mai puțin luată în considerație decît afecțiunile stomacului și intestinului gros. Diagnosticul pozitiv se va pune pe baza sindromului clinic și a examenelor radiologic și coprologic. Se impune un diagnostic precoce, pe cît posibil în faza funcțională reversibilă ori chiar în faza inflamatorie, încă mult ameliorabilă și chiar reversibilă. Diagnosticul diferențial se va face mai ales cu afecțiunile duodenului, veziculei biliare și cu nevrozele digestive.

Anatomie patologică. Procesul inflamator interesează mucoasa și submucoasa. Mucoasa este ușor edematiată și acoperită cu mucus. Inflamația mai evidentă se găsește în jurul foliculilor limfatici. Microscopic se observă un proces degenerativ în celulele glandulare și o infiltrație cu celule rotunde în submucoasă, uneori o hiperplazie glandulară și leziuni evidente ale terminațiilor și plexurilor nervoase. În general sînt foarte rare leziunile profunde infiltrative, ulcerative, distructive, flegmonoase, gangrenoase (jejunita flegmonoasă și gangrenoasă).

Etiologie și patogenie. Intestinul subțire este foarte sensibil, atît față de factorii exogeni și endogeni, cît și față de starea funcțională a sistemului nervos central. Intestinul subțire are un raport funcțional intim cu organele digestive, stomac, duoden, ficat, pancreas și ceco-ascendent. În același timp, el se află în corelație intimă cu sistemul endocrin și mai ales cu sistemul nervos. Pînă în prezent, în producerea afecțiunii s-a acordat cea mai mare importanță alimentației vicioase (bogate în celuloză), toxiinfecțiilor generale și alimentare, gastritelor anacide, hipermotilității, evacuării rapide a stomacului și achiliei pancreatice. Se amintesc ca factori cauzali lipsa vitaminelor în alimente, tulburările endocrine (Basedow) și neuro-alergice. Instalarea primei faze funcționale în enterite se poate explica prin teoria cortico-viscerală a lui Bîkov. În antecedentele bolnavilor cu enterită se constată adeseori surmenajul fizic și psihic, emoțiile repetate, o viață dezordonată.

Scanned with OKEN Scanner

Toți acești factori ai mediului social favorizează o ciocnire între procesele de excitație și inhibiție din scoarța cerebrală, care nu mai exercită o funcție coordonatoare asupra centrilor subcorticali. Activitatea haotică a acestor centri duce în unele cazuri la tulburări motorii, secretorii, vasculare și de absorbție la nivelul intestinului subțire. Aceste dereglări o dată produse, impulsurile patologice pornite de la intestinul subțire spre scoarță vor accentua dereglările corticale existente, închizînd un cerc vicios, care va contribui, după un anumit timp, la trecerea din faza funcțională în faza organică. Teoria cortico-viscerală explică mai ales mulțimea tulburărilor nervoase în enterite. Mecanismul cortico-visceral nu este singurul care intervine în producerea bolii. Se poate presupune și o patogenie exogenă (alimentară, toxiinfecțioasă) în care însă participă și reflexe cu caracter viscero-cortical.

În enterite se petrec o serie de tulburări de absorbție (de proteine, lipide, glucide, vitamine), care produc o serie de manifestări clinice. În același timp, dereglările importante în sistemul neuro-circulator explică o serie de simptome care se observă în enterite (lipotimii, transpirații, valuri de căldură, congestia feței, răceala extremităților etc.).

Prognosticul enteritei este în funcție de diagnosticul precoce. În faza funcțională se poate institui un tratament cu rezultat bun. În faza a doua și a treia, tratamentul nu dă decît ameliorări. În faza a treia, prognosticul este mai rezervat, deoarece tratamentul nu dă decît ameliorări ușoare.

Capacitatea de muncă. În faza a treia de evoluție, bolnavii care nu au răspuns la tratament și au ajuns în stare de emaciere, cu fenomene toxiinfecțioase marcate și simptome de insuficiență hepatică și suprarenală, se consideră numai parțial capabili de muncă și se încadrează în gradul al III-lea de invaliditate.

Tratamentul preventivo-curativ. Tratamentul va tinde la prevenirea fazei inflamatorii. În faza precoce se va da o deosebită importanță repausului fizic și psihic complet pe timp de cel puțin patru săptămîni.

Regimul alimentar are o deosebită importanță. Se vor respecta principiile stabilite de Pevzner: 1) alimentație fracționată; 2) eliminarea alimentelor iritante mecanic și chimic; 3) conținut suficient în proteine, vitamine (mai ales B); 4) limitarea alimentelor fermentescibile; 5) limitarea sării și alimentelor bogate în celuloză. Alimentația va începe cu un regim de introducere, care va fi compus din lichide și alimente bine divizate (supe, ceaiuri, cacao cu apă, sucuri de fructe, sucuri de legume, pireuri, griș, orez, albuș de ou, unt în cantitate mică, brînză nefermentată, biscuiți, mere rase). După 5—7 zile se va administra un regim mixt cu predominanță glucidică ori protidică, după cum predomină putrefacția ori fermentația, evitînd pe timp îndelungat alimentele bogate în celuloză și cele iritante. Regimul va fi fracționat (6—7 mese pe zi); în cantități mici, și va fi continuat timp îndelungat. Numai după 2—3 luni de regim se va trece la așa-numitul regim în zig-zag, permițînd la 3—4 zile o zi cu alimente excluse din regim.

Tratamentul medicamentos: se pot administra sedative (luminal, bromuri), antispasmodice (papaverină, atropină, beladonă). Dacă bolnavul este constipat se pot prescrie laxative ușoare (magnezie calcinată 1—2 linguriță pe zi, ulei de parafină 1—2 linguri pe zi etc.). Dacă predomină diareea se adminstrează carbonat de calciu (2—4 linguriță pe zi), carbonat de bismut (3—4 g de 2 ori pe zi) sau pe timp foarte scurt tinctură de opiu (de 3× 5 picături). Uneori se obțin rezultate bune cu dermatol (1 g de 3 ori pe zi) sau cu preparate pe bază de tanin (tanigen 0,50—1 g de 2—3 ori pe zi). Ca bacteriostatice intestinale se administrează sulfaguanidină sau sulfatiazol 3—6 g pe zi. Rezultate bune dau uneori antibioticele adminstrate per os (streptomicină 1 g pe zi, cloramfenicol 250 mg de 8 ori pe zi, aureomicina cu același dozaj), precum și subtilina (filtrat de culturi de *Bacillus subtilis*).

Dacă există și o insuficiență pancreatică asociată, se recomandă preparate de pancreas (pancreatan, dipancrin) 3—4 tablete după mesele principale. În stările de debilitate, anemie, se obțin rezultate cu preparate de ficat, de fier (fertonin, fercupar 3—5 tablete pe zi), vitamine (A, B, C, K). În formele cu predominarea fenomenelor alergice se obțin ameliorări cu antihistaminice de sinteză (histantin, neoantergan 3—4 comprimate pe zi) sau cu preparate de peptonă (peptosulfit etc.) administrate înainte de mesele principale. În faza a treia a insuficienței intestinale se pot obține ameliorări cu preparate de cortico-suprarenală, acid folic (5 mg de 3 ori pe zi), vitamina B_{12} (30 — 50 gamma pe zi), transfuzii de sînge sau de plasmă, în cantitate de 50 — 150 ml la 3—4 zile.

Ca *fizioterapie* se aplică mai ales căldură, raze ultraviolete pe întreg abdomenul și raze ultrascurte pe regiunea periombilicală.

ILEITA TERMINALĂ

(Enterita regională. Boala Crohn-Ginzberg-Oppenheim)

Definiție. Ileita terminală este un proces inflamator ce cuprinde un teritoriu de 30—40 cm din ileon, mai des în porțiunea sa terminală, dar care se poate localiza și în segmentele sale proximale și mai rareori în cec și în colonul ascendent. De aceea este mai corect să se vorbească în loc de ileită terminală, de ileită regională.

Ileita este un proces inflamator, circumscris, benign, cu tendința spre hiperplazie progresivă și stenoză.

Simptomatologia este în funcție de forma evolutivă.

Formele acute evoluează sub aspecte clinice variate. Uneori debutul este brutal, cu dureri foarte mari în regiunea ileo-cecală, febră 38 — 39°, grețuri, vărsături, puls frecvent 100 — 120 pe minut, tulburări de tranzit intestinal, rareori scaune sanguinolente. După 24 — 48 de ore toate aceste fenomene dispar. Alteori, evoluția este gravă. În primele 24—48 de ore apar fenomene de peritonită acută, însoțite de stare septică cu evoluție letală, dacă nu se intervine chirurgical de urgență. În alte cazuri debutul este insidios, cu dureri difuze abdominale, borborigme, meteorism, cu constipație ori diaree, cu evoluție de 2—3 zile spre o peritonită generalizată.

Formele subacute recidivante se caracterizează printr-o evoluție în episoade, manifestate prin dureri în regiunea ileo-cecală, febră, alterarea stării generale, anemie, astenie, iar la examenul fizic printr-o rezistență cilindrică, sensibilă, foarte puțin mobilizabilă, situată în groapa iliacă dreaptă. În alte cazuri, tabloul clinic este cel al unei colite ulceroase ori al unei stări febrile de cauză nedeterminată.

Forma cronică evoluează sub mai multe aspecte clinice: cu simptomele unei subocluzii intestinale cu repetiție; sub formă polifistulizantă (fistulă ileo-cecală, ileo-colică, ileo-vezicală); sub formă peritoneală (bloc peritoneal); sub formă stenozantă cu crize de subocluzie și mai rareori cu aspectul de sprue sau de colită ulceroasă. La examenul fizic se constată o sensibilitate în regiunea ileo-cecală și în vecinătatea punctului celui mai sus situat al crestei iliace (semnul lui Inberg).

La examenul radiologic se constată aspecte variate: fie o imagine pseudopolipoasă a mucoasei, cu lărgirea ansei supraiacente, fie îngustarea lumenului ileonului terminal care ia o formă liniară (fig. 131), fie lipsa completă a ansei ileale sau neregularitatea și rigiditatea porțiunii terminale ileale, cu dilatație supraiacentă. Uneori se observă insuficiența valvulei lui Bauhin și o imagine lacunară la marginea internă a cecului, cu rigiditatea conturului (semnul lui Stierlin).

Viteza de sedimentare a eritrocitelor este accelerată, leucocitoza este evidentă mai ales în formele acute și se constată în același timp hemoragii oculte în materiile fecale.

Scanned with OKEN Scanner

Formele clinice se deosebesc după cum afecțiunea imită o apendicită, o colită ulceroasă, o ocluzie intestinală ori se însoțește de fistulizări intestinale. Trebuie amintită și jejunita regională, care evoluează de obicei acut, imitînd tabloul clinic al unei perforații intestinale, al unei pancreatite acute ori al unui ileus superior.

Fig. 131. — Ileită terminală stenozantă.

Diagnostic pozitiv și diferențial. Se face pe semnele locale (sensibilitate, apărare musculară, palparea unei rezistențe cilindrice) și mai ales prin examenul radiologic. Aceasta contribuie la diagnosticul precoce prin punerea în evidență a stazei ileale terminale. Formele acute se confundă cu apendicita, cu peritonita acută, cu ileusul, încît diagnosticul se face la intervenție, dacă chirurgul face o incizie largă și explorează regiunea ileală. Adeseori însă chirurgul se mulțumește cu o incizie mică, cu apendicectomie, și în aceste cazuri numai fistulizarea după operație va atrage atenția asupra ileitei. Formele cronice se confundă adeseori cu blocul apendicular, cu tuberculoza ileo-cecală, cu cancerul cecal, cu afecțiunile tubo-ovariene, cu stenoza intestinului și cu colita ulceroasă. Uneori se poate confunda cu o afecțiune a vezicii urinare, datorită tulburării de micțiune, care este extrem de dureroasă, mai ales în formele cu tendință de fistulizare în vezică.

Anatomie patologică. Procesul inflamator este localizat în țesutul limfo-reticular al intestinului, mai frecvent în partea terminală a ileonului. El se poate însă observa și în regiunile proximale ale ileonului și în jejun (jejunita parțială). Procesul inflamator duce la distrugerea mucoasei cu ulcerații, la hiperplazia submucoasei, dar mai ales la aceea a țesutului limfo-reticular, cu limfedem foarte evident. Astfel, întreaga parte alterată a intestinului se transformă într-un tub stenozat, cu o reacție inflamatorie a mezenterului și a ganglionilor limfatici regionali. Alteori se produc fistulizări în organele vecine. Procesul se prezintă deci la început ca o enterită cu punct de plecare în țesutul limfo-reticular al submucoasei, cu reacție inflamatorie a mezenterului; într-o perioadă mai avansată, ileonul devine dur, stenotic, prin afectarea tuturor straturilor intestinale, iar mai tîrziu se observă tendința la abcedare, fistulizare și aderențe.

Etiologie și patogenie. Afecțiunea se observă mai des între 25 și 35 de ani. Inflamația regiunii terminale a ileonului este favorizată prin staza fiziologică în fața valvulei lui Bauhin, prin bogăția acestei regiuni în țesut limfo-reticular, ori prin anomalii (elongații, torsiuni, cuduri), prin bogăția microbiană a regiunii cecale (coli, streptcoc), prin procese infecțioase inflamatorii ale organelor vecine (apendicită, metro-anexită). Unii autori susțin natura tuberculoasă, dizenterică, sifilitică, iar alții suspectează originea vasculară (infarct) a ileitei. În ultimul timp, unii o consideră ca un proces reacțional primitiv al sistemului limfo-reticular, similar reticulozei granulomatoase tip Boeck-Schaumann, datorit pătrunderii în această regiune de substanțe piezoide. Ar fi vorba deci de un fel de silicoză intestinală, căreia i se adaugă o infecție. La această concepție a dus observația frecvenței ileitelor în minele de diamante din Transvaal. Alți autori, luînd în considerare bogăția în sistem nervos și vascular-limfatic a porțiunii terminale a ileonului, presupun o patogenie neuroalergică. Această concepție explică mai ușor apariția acestui proces și în alte regiuni ale intestinului subțire și este astăzi tot mai mult acceptată. Procesul neuro-alergic se manifestă în țesutul limfo-reti-

cular, de unde se extinde în toate straturile intestinului, complicîndu-se cu o suprainfecție de origine intestinală.

Afecțiunea provoacă tulburări de tranzit intestinal, iar prin suprainfecție produce peritonite și fistulizări.

Prognosticul este în funcție de diagnosticul precoce. Rezultate bune se pot obține prin ileo-colectomie în cazurile care nu cedează la tratamentul medical.

Capacitatea de muncă. Bolnavii care nu s-au vindecat după intervenția chirurgicală sau recidivează au capacitatea de muncă limitată și se încadrează în gradul al III-lea de invaliditate.

Tratamentul preventivo-curativ. Tratamentul medical este în funcție de forma clinică și de faza în care se găsește afecțiunea. În formele acute se va administra un regim lichid. În formele cronice se va administra un regim bogat în proteine, cu conținut moderat în gluciде și foarte sărac în lipide. În toate formele se va institui un tratament cu antibiotice (penicilină), cloramfenicol, aureomicină asociată cu sulfamide), pe cale parenterală sau bucală. Se va administra zilnic penicilină 500 — 600 000 unități, parenteral, iar pe cale bucală celelalte antibiotice sau sulfatiazol ori sulfaguanidină. Ca tratament desensibilizant se va prescrie un preparat antihistaminic ori reticulină, asociate cu vitamine B, C și K. În același timp se administrează antispasmodice. Uneori dau rezultate bune transfuziile de sînge ori de plasmă. În caz de nereușită prin tratamentul medicamentos, se va indica intervenția chirurgicală (rezecția părții bolnave și ileo-colostomie). Intervenția chirurgicală întîmpină multe obstacole. Uneori se observă recidive după operație.

SINDROMUL DIAREEI

Definiție. Diareea este caracterizată prin emisiunea de scaune de consistență moale, mai mult sau mai puțin frecvente, datorită accelerării de tranzit în colon. Ea poate fi adeseori asociată cu colici intestinale și cu semne de deshidratare (sete, oligurie, tegumente uscate) precum și cu prezența, în materiile fecale, de mucus, puroi și sînge. Se poate vorbi de diaree și în cazul cînd bolnavul are un singur scaun în 24 de ore, însă de consistență lichidă și cu resturi alimentare. Nu se vorbește însă de diaree dacă survin 2—4 scaune în 24 de ore cu o digestie completă, datorite unei evacuări fracționate a unui scaun normal.

Simptomatologie. Sindromul diareei este caracterizat prin 2—50 de scaune lichide ori păstoase în 24 de ore, însoțite de senzația de greutate ori de colici abdominale, borborigme, adeseori tenesme, sete, oligurie, limbă uscată și uneori de tendința spre lipotimie. Evacuările pot avea un caracter mai mult matinal, postprandial ori nocturn, cu scaune abundente ori în cantitate redusă și cu cele mai variate aspecte.

Macroscopic, scaunele au un aspect foarte variat, sînt lichide sau păstoase, de culoare foarte variată (galbenă-verzuie, brună, galbenă-deschis, albicioasă), cu resturi alimentare incomplet digerate (fibre musculare, amidon, grăsime) și cu reacție acidă ori alcalină. Radiologic, se constată un tranzit rapid în intestinul gros și uneori și în cel subțire. Examenul recto-sigmoidoscopic și tactul rectal trebuie efectuate în toate diareele cronice. Neglijarea acestui examen este o greșeală. Prin această metodă se poate pune adeseori în evidență cauza diareei sau a unei false diaree, constatîndu-se procese inflamatorii ulcerative ori neoplazice, recto-sigmoidiene.

Formele clinice sînt variate și numeroase și pot fi mai ușor cuprinse într-o clasificare etio-patogenică. În următoarele rînduri se prezintă o clasificare utilă în diagnosticul sindromului de diaree cronică.

Diareele false (stercorale). Bolnavul are zilnic mai multe scaune neomogene, eterogene, cu scibale, mucus, sînge ori puroi. În aceste cazuri, tranzitul este de obicei întîrziat,

fiind, vorba în realitate de o constipație. Cauza evacuărilor frecvente se datorește unei iritații a porțiunii recto-sigmoidiene. Materiile fecale stagnante în această porțiune provoacă prin excitația mucoasei intestinale, o exsudație muco-purulentă, sanguinolentă și evacuarea ei simultană cu fecalele dezintegrate. Diareele false se prezintă sub mai multe forme:

a) Alternarea de constipație cu descărcări diareice; primul scaun e format de fecale dure, iar cele ce urmează sînt lichide.

b) False diaree continue, zilnic 2—3 evacuări de materii fecale neomogene.

c) False diaree dizenteriforme, cu 2—5 scaune amestecate cu mucus, puroi și sînge.

În diareele false se constată de obicei, la palparea gropii iliace stîngi, cordonul colic stîng plin cu materii fecale stagnante.

2. *Diareele simptomatice* sînt foarte frecvente. Ele se constată mai ales în bolile infecțioase cu localizări intestinale, ca în febra tifoidă (scaune cu aspect de zeamă de mazăre), în holeră (scaune cu aspect de zeamă de orez), în dizenterie (scaune muco-sanguinolente), în tuberculoză, cancerele intestinului, în stările toxemice (uremie), în amiloidoză, în parazitozele intestinale (lambliază, amibiază, trihomonază, balantidioză).

3. *Diareele funcționale* sînt datorite unui peristaltism exagerat cu tranzit intestinal rapid. Aceste diaree motorii pot avea mecanisme variate. Astfel sînt cunoscute diareele emoționale, ori după surmenaje fizice sau psihice, care au o patogenie cortico-viscerală. Diareele în tabes, în scleroza laterală, în scleroza în plăci, sînt consecința leziunilor nervoase corespunzătoare. Diareele în afecțiunile genitale ale femeilor au un mecanism reflex viscero-visceral. Diareele în hipertiroidism, în insuficiența glandei suprarenale, în tulburările ciclului hipofizo-ovarian recunosc un mecanism neuro-hormonal.

4. *Diareele dispeptice* sînt foarte frecvente. Ele sînt datorite insuficienței de elaborare și de absorbție a conținutului intestinal. Acest conținut modificat irită interoceptorii intestinali și provoacă o reacție secretorie și motorie ce are ca urmare diareea. Aceste diaree se caracterizează prin prezența de tulburări motorii, secretorii, exsudative și de absorbție. După originea lor, aceste diaree pot fi de origine bucală, gastrică, hepatică, pancreatică, intestinală.

(a) *Diareea de origine bucală* se observă în cazurile în care masticația este insuficientă. Alimentele nemestecate irită mucoasa gastrică și provoacă un peristaltism exagerat, cu evacuare rapidă, la care intestinul subțire reacționează cu o evacuare precipitată ce se repercutează și asupra intestinului gros.

(b) *Diareele gastrogene* se observă mai ales în anaclorhidrie ori în evacuarea rapidă a stomacului. Scaunele sînt de obicei de putrefacție. În materiile fecale se constată fibre musculare legate prin țesut conjunctiv nedigerat. Starea bolnavului este de obicei bună.

(c) *Diareele hepatogene* se observă mai ales în diskinezia căilor biliare și a veziculei biliare. Ele sînt diaree postprandiale, datorite unei evacuări abundente de bilă prin contracția veziculei biliare. Scaunele sînt păstoase, galbene-verzui, bogate în acizi grași. Alteori diareele sînt datorite unei evacuări insuficiente a bilei; în aceste cazuri scaunele sînt decolorate și conțin foarte mulți acizi grași. Starea generală a bolnavului este bună.

(d) *Diareele pancreatogene*, datorită lipsei fermenților pancreatici, se caracterizează prin 2—3 scaune păstoase, abundente, cu o culoare albicioasă-argiloasă, cu miros rînced, bogate în săpunuri, picături de grăsimi neutre și acizi grași. Bolnavul este de obicei emaciat.

(e) *Diareele enterogene* au originea mai des în regiunea ileo-cecală. În afară de tulburările motorii și de absorbție, în patogenia acestor diaree joacă un rol important modificarea florei microbiene intestinale. Se poate vorbi de o disbacterie intestinală, cu predominanța florei de fermentație ori a celei de putrefacție. Se vorbește în general de diaree prin fermentație și diaree prin putrefacție. Aceste diaree sînt rareori pure; de obicei ele sînt mixte, cu predominanța uneia sau alteia dintre florele microbiene.

Scanned with OKEN Scanner

o *Diareele prin fermentație*, datorite predominării florei microbiene de fermentație, sînt cauzate de obicei prin modificarea mediului nutritiv alimentar, mai ales prin prezența în cantitate mare de amidon în porțiunea ileo-cecală a intestinului. Ele se produc, fie printr-o evacuare rapidă a intestinului subțire, fie printr-o insuficentă transformare a glucidelor în urma unei insuficiențe pancreatice, ori datorită unei alimentații bogate în celuloză. Bolnavul are 3—4 evacuări în 24 de ore. Scaunele sînt galbene aerate, cu reacție acidă, cu un miros acid, iar la microscop se constată mult amidon, celuloză nedigerată și o bogată floră iodofilă amilolitică. În afară de aceste modificări se constată o creștere a acizilor organici de fermentație (lactic, acetic, butiric, formic, succinic etc.). Diareele de fermentație duc în timp scurt la colită, care favorizează procesele de putrefacție.

o *Diareele prin putrefacție*. Procesul de putrefacție începe în intestinul gros. El este însă în mod normal redus, datorită dezintegrării și resorbției proteinelor în intestinul subțire. Putrefacția se produce nu atît pe socoteala alimentelor, cît pe cea a unei secreții bogate în albumine produse de intestinul inflamat. Alimentele bogate în albumină trec în putrefacție dacă ajung nedigerate, datorită unei insuficiențe digestive, gastrice ori pancreatice. Diareele de putrefacție datorite insuficienței digestive sînt favorizate de evacuarea accelerată a intestinului subțire, de o alimentație bogată în albumine și de o exsudație bogată în albumină a mucoasei intestinale inflamate. Scaunele sînt brune, foarte fetide, păstoase sau lichide, și apar la cea mai mică abatere de la regim. În materiile fecale se constată resturi alimentare, mai ales fibre musculare și țesut conjunctiv. Reacția este alcalină. Diareele de putrefacție sînt de cele mai deseori simptomatice și se întîlnesc în procesele enterocolitice, colitele ulceroase, neoplasmele intestinale. Diagnosticul se pune numai după excluderea afecțiunilor amintite.

o *Diareele grase* sînt foarte variate după mecanismul lor de producere. Se deosebesc:

a) *Diaree cu grăsimi prin insuficiența de digestie și de absorbție a grăsimilor în lumenul intestinal.* Ele se observă în insuficiența biliară datorită mai ales obstrucției coledociene. Diareele se caracterizează prin scaune în formă de baligă, bogate în acizi grași și mai puțin în picături de grăsime. Aceste diaree se constată în toate afecțiunile peretelui intestinal. Astfel enteritele, enterocolitele cronice, sînt caracterizate prin scaune lichide galbene-verzui, bogate în acizi grași și în picături de grăsime. Se mai observă în rezecțiile largi ale intestinului subțire cu fistulă gastro-intestinală, în insuficiența pancreatică cînd scaunele sînt bogate mai ales în picături de grăsime neutre și mai puțin în acizi grași.

b) *Diareele cu grăsimi datorite insuficienței de absorbție, prelucrare* și *transport* la nivelul epiteliului intestinal. Aceste diaree se observă în sprue și celiachie. În sprue netropicală (sprue nostras), descrisă de G. E. Theissen, iar la copii numită celiachie sau boala Gee-Herter, scaunele sînt numeroase, foarte abundente și foarte bogate în grăsimi neutre. Bolnavii sînt de obicei foarte emaciați, cu un abdomen balonat, cu extremitățile inferioare și superioare subțiate, cu mușchii fesieri dispăruți, și pot prezenta în același timp fenomene de tetanie și de osteomalacie datorită unei mari tulburări în metabolismul calciului. Insuficiența de absorbție, de prelucrare și de transport ar fi, după unii, datorită unui obstacol mecanic al căilor limfatice, cîștigat în copilărie. După alții, ar fi mai mult un defect chimic de absorbție, prin lipsa fosforilării intracelulare intestinale datorită unei deficiențe cortico-suprarenale. (Verzar). Această funcție diminuată a corticalei ar provoca și o diminuare a acidului folic și a complexului vitaminic B, care se adaugă la insuficiența de absorbție a grăsimilor. Această lipsă în vitamine explică fenomenele de anemie macrocitară cu tulburări polinevritice, tulburări de vedere, pelagroide, stomatite și sindrom hemoragipar.

c) *Diareele cu grăsimi prin insuficiența de distribuție și de transport a grăsimilor, datorite unei cauze mecanice la nivelul căilor limfatice.* Se observă în suferința sistemului limfo-ganglio-

nar regional, intestinal și mezenteric. Ele se întîlnesc în tuberculoza limfo-ganglionară mezenterică, probabil prin obstrucția mecanică a căilor limfatice (tabes mesaraica). Se mai constată în lipodistrofia intestinală (boala Whipple). În această boală grăsimile și acizii grași se acumulează în sistemul limfo-ganglionar intestinal și mezenteric. Locul țesutului în involuție este ocupat de un țesut de granulație, de unde și numirea „lipofagiogranulomatosis". Bolnavii, mai des de sex masculin, între 30 și 50 de ani, sînt foarte emaciați, cu abdomenul foarte destins și intestinele pline de gaze. Scaunele sînt voluminoase și bogate în grăsimi. Etio-patogenia nu este clară. Se presupune existența unor tulburări neuro-hormonale, mai ales hipofizo-suprarenale de cauză necunoscută. Insuficiența acestor glande ar duce la tulburări profunde, biochimice, cu modificări ale metabolismului normal al fosfolipidelor, care ar avea drept rezultat floculația grăsimilor și depozitarea lor în limfatice. Alți autori presupun că este vorba mai curînd de o afecțiune a ganglionilor limfatici abdominali.

8. *Diareele prin tulburări metabolice* complexe se întîlnesc în marile distrofii alimentare, în carențele alimentare și vitaminice (în deosebi în pelagră), în marile dereglări în economia apei, în unele afecțiuni endocrine (Basedow, boala Addison). Aceste diaree au un caracter permanent ori paroxistic. Materiile fecale sînt apoase — ori grăsoase — lienterice —, cu lipsa totală a digestiei tuturor substanțelor alimentare.

9. *Diareele inflamatorii (lezionale)* se caracterizează prin inflamația mucoasei intestinale. După patogenie, pot fi inflamatorii nespecifice (enterite, enterocolite), pot fi datorite unor leziuni intestinale specifice (tuberculoză, dizenterie, colită ulceroasă, ileită regională), pot însoți procese tumorale (polipoză, cancere) sau pot fi alergice, cu o localizare mai frecventă în intestinul subțire. Diareele alergice pot fi pure, însă adeseori survin în cursul enteritelor banale. Diareele alergice se caracterizează prin apariția lor bruscă după anumite alimente sau emoții și prin coexistența altor fenomene alergice (urticarie etc.).

10. *Diareele toxice și toxinice* se datoresc intoxicațiilor exogene (arsen, mercur), intoxicațiilor endogene (azotemie, oxalemie), ori toxinelor microbiene.

11. *Diareele prin stază sanguină* în teritoriul splanhnic se observă în insuficiența circulatorie cu stază hepato-intestinală și se caracterizează prin scaune apoase.

12. *Diareele cecale*, descrise sub denumirea de dispepsie cecală, se caracterizează prin descărcări care survin de obicei între orele 2 și 3 noaptea, însoțite de colici abdominale difuze, de o senzație de distensie în regiunea ileo-cecală, o stare de rău generală și o sensibilitate netă a regiunii. Aceste stări de rău, cu diaree în formă de crize nocturne, se repetă la intervale foarte neregulate, confundîndu-se cu crize apendiculare. În aceste cazuri se intervine adeseori, iar după operație crizele devin mai frecvente și mai violente. Acest sindrom diareic cecal se poate explica prin bogăția în interoceptori a acestei regiuni, care uneori are o excitabilitate exagerată. Ea se accentuează în cursul nopții, cînd conținutul intestinului subțire ajunge în această regiune. Această excitabilitate este favorizată, pe de o parte, printr-o dereglare cortico-vegetativă pe de altă parte, printr-o modificare patologică a mucoasei și a florei microbiene din această regiune.

Diareele funcționale și dispeptice rămîn foarte scurt timp (1 — 6 săptămîni) în faza funcțională. Mucoasa intestinală, mai ales a intestinului subțire, reacționează destul de precoce, cu un proces inflamator adeseori cu caracter recidivant. Această constatare este confirmată și de faptul că adeseori se constată diaree mixtă. Bolnavii cu diaree cronică consultă cele mai adeseori în faza inflamației și a complicațiilor.

Complicațiile diareelor cronice sînt cele din enterite și enterocolite. Ele pot fi infecțioase: sindromul entero-renal (pielită, pielocistită), sindromul entero-hepatic (colecistită), sau complicații nutriționale (anemii, osteoporoză, polihipovitaminoză), complicații hormonale (insuficiență genitală, suprarenală), complicații viscerale (hepatite, sindrom hepato-splenomegalic).

Diagnostic pozitiv și diferențial. Pe cît de ușor este diagnosticul sindromului, pe atît de grea este descifrarea mecanismului său de producere. Diagnosticul patogenic necesită un interogatoriu precis și o examinare minuțioasă a funcției gastrice, hepatice, pancreatice, renale și a sistemului nervos. De mare importanță sînt examenul recto-sigmoidoscopic și examenul radiologic, în cursul căruia trebuie acordată o mare atenție tranzitului și desenului intestinal. Cheia diagnosticului este însă examenul coprologic, care trebuie făcut după instituirea unui regim complet tip Schmidt-Strassburger, urmat timp de 3 zile. Examinarea macroscopică și microscopică a materiilor fecale orientează adeseori asupra sediului leziunii sau tulburării funcționale care a determinat diareea. Un scaun gelatinos galben ce nu aderă de vas arată că sediul tulburării se află în intestinul subțire: un scaun păstos în formă de balegă, colorat galben-deschis, ce aderă de vas, arată că sediul este cecal; iar un scaun decolorat, albicios, grăsos, arată că tulburarea este de natură hepato-pancreatică. Printr-un examen clinic, radiologic și coprologic se poate stabili aproape în toate cazurile diagnosticul patogenic al diareelor cronice. Se va avea în vedere că diareele cronice sînt mai adeseori mixte, cu patogenie complexă.

Etiologie și patogenie. Etiologia diareelor cronice este foarte variată. În afară de insuficiențele digestive figurează: factori infecțioși, toxinici, toxici, endocrini, alergici, nervoși. În toate diareele există o accelerare de tranzit în colon și o hidratare anormală a conținutului intestinal. Acesta se produce prin secreție, transudație sau exsudație și prin modificarea biologică a conținutului intestinal. Mai curînd sau mai tîrziu apare alterarea inflamatorie a peretelui intestinal și în special a mucoasei. În afară de modificarea conținutului intestinal, intervin o serie de reflexe condiționate și necondiționate în funcție de starea interoceptorilor și de starea sistemului nervos central. În prima fază domină tulburările funcționale, motorii, secretorii și de absorbție. În a doua fază intervine alterarea mucoasei, iar în a treia fază apar modificări la distanță în cele mai variate organe, țesuturi și sisteme. Diareea cronică, prin spolierea organismului de proteine, lipide, glucide, vitamine și minerale, provoacă tulburări importante în economia organismului, iar prin deshidratare, mai ales în formele cu scaune multe, lichide, duce la exsicoză și la azotemie, cu alterarea stării generale.

Prognosticul diareelor cronice este în funcție de diagnosticul precoce. În faza funcțională și în faza inflamatorie prognosticul este bun, însă devine rezervat în faza alterărilor ireversibile. Bolnavii ajunși într-o fază mai înaintată au o rezistență foarte scăzută față de bolile intercurente, care sînt adeseori cauza morții.

Tratament. Tratamentul în diareele simptomatice este cel al bolii cauzale. Tratamentul de fond în diareele cronice constă în general în repaus fizic și psihic, și în tratament dietetic. Este important a prescrie de la început un repaus absolut pe timp de 3-4 săptămîni, cunoscînd rolul important al sistemului nervos în realizarea proceselor de compensare. Bolnavul va respecta în primele 2 săptămîni un repaus la pat de cel puțin 14 — 16 ore zilnic, cu un somn fiziologic prelungit de 10 — 12 ore.

Regimul dietetic va fi metodic, prelungit, urmărind revenirea la regimul normal. Se utilizează de obicei 5 regimuri: regimul hidric, regimul de menajare, regimul antifermentativ, regimul antiputrefacție și regimul alternant în zig-zag. În primele două zile se administrează un regim hidric.

Regimul hidric va consta din ceai 1 000 — 1 500 g, îndulcit cu zaharină, eventual cu un adaos de 100 — 200 g vin roșu. După 24 de ore se trece la regimul cu mere rase (1 kg), care se continuă 24 — 48 de ore. După acest interval se trece la regimul de menajare, adăugînd regimului hidric suc de fructe, biscuiți, brînză de vaci sau alte brînzeturi nefermentate. După aceste regimuri urmate 3 — 5 zile, se va trece la regimul patogenic, după predominanța fermentației ori a putrefacției.

În diareele cronice cu predominanța *fermentației* se va recomanda regimul contra fermentației, care va consta din ceai, griș, orez, macaroane, tăiței, carne, ouă, unt, brînză. Dacă acest regim este tolerat, după 7 sau 10 zile se adaugă în cantități mici și sub formă de pireuri, cartofi, morcovi, spanac și fructe și se continuă astfel cel puțin 3 — 4 săptămîni.

În diareele cronice cu predominanța *putrefacției* se vor adăuga supe făinoase, griș, orez, macaroane, unt, brînzeturi și, dacă scaunul se normalizează, se adaugă carne și ouă. După 3 — 4 săptămîni de astfel de regim, dacă starea este ameliorată, se trece cu prudență la regimul combinat în zig-zag, introducînd, la cei cu diaree cu fermentație, după 3 zile de regim antifermentativ, o zi de regim antiputrefacție și tot astfel, la cei cu diaree de putrefacție, după 2 — 3 zile de regim antiputrefacție, o zi de regim antifermentativ. Regimul acesta în zig-zag se instituie uneori de la început. De obicei, după 4 — 5 săptămîni se reușește cu aceste regimuri să se treacă la regimul de consolidare. Regimul de consolidare este mixt, suficient, variat, mai liber și astfel mai plăcut, evitîndu-se însă cel puțin timp de 6 — 12 luni grăsimea de porc, vînatul, mezelurile, pîinea neagră, varza, fasolea, lintea și admițînd cel mult la 2 săptămîni o mîncare din alimentele nepermise.

În diareele alergice se elimină din regim alimentele alergizante (lapte, cartofi, mere, carne de porc, pește).

Tratamentul medicamentos este foarte variat.

Tratamentul etiologic constă în administrarea de atebrină în lambliază, de emetină în amibiază, de chinină în balantidiază și de sulfamide și antibiotice în infecțiile și disbacteriile intestinale.

Tratamentul patogenic poate fi substitutiv în insuficiența gastrică în care se administrează pepsină și acid clorhidric, și în insuficiența pancreatică în care se prescriu extracte de pancreas. În diareele fermentative se administrează carbonatul de calciu, iar în diareele de putrefacție, carbonatul de bismut. În diareele alergice se prescriu antihistaminice de sinteză, fosfat de calciu, novocaină pentru diminuarea reactivității interoceptorilor. În formele cu o deshidratare evidentă se administrează subcutanat soluție clorurată izotonică. În ultimul timp se acordă o importanță deosebită ionului K. Secrețiile digestive sînt relativ bogate în potasiu. Saliva conține 18,9 mEq ‰ (miliechivalenți). Sucul gastric are 14 mEq ‰. În unele condiții în care se pierd cantități mari de secreție gastro-intestinală se poate pierde și suficient potasiu pentru a produce perturbări profunde ale echilibrului electrolitic.

O deficiență de K poate rezulta, fie prin aport insuficient (în anorexiile prelungite, după intervențiile chirurgicale mari sau prin eliminare crescută (vărsături, diaree, fistule, aspirații de secrețiigastro-intestinale). Deficiența de K e favorizată în astfel de cazuri prin injecții intravenoase de glucoză sau soluții clorurate izotonice sau de ACTH care cresc eliminarea de K. În cursul afecțiunilor gastro-intestinale, o deficiență de K va trebui considerată ca posibilă ori de cîte ori bolnavul nu poate fi alimentat pe gură, sau cînd pierde mari cantități de secreție gastro-intestinală sau cînd prezintă o diureză potasică, în urma unei terapii intravenoase cu soluții glucozate sau clorurate sau cînd e tratat cu ACTH. Pentru precizarea deficienței de K se va practica determinarea de K și Cl seric, a rezervei alcaline, precum și o electrocardiogramă. Potasiul seric poate să nu reflecte exact starea potasiului intracelular. Cînd este însă scăzut (normal 4 — 5 mEq ‰) el poate fi considerat ca indicator pentru o terapie cu K. Modificările electrocardiografice caracteristice pentru deficitul de K sînt: alungirea intervalului *QT* și uneori a intervalului *PR*, o depresiune a *ST*, scădere de amplitudine și modificări de contur ale lui *T* precum și apariția undei *U*.

Deficitul de potasiu trebuie corectat sau prevenit prin administrare de săruri de potasiu pe cale orală sau parenterală. Calea orală e cea mai simplă și mai sigură. Deficitul de

În diareele cronice cu predominanța *fermentației* se va recomanda regimul contra fermentației, care va consta din ceai, griș, orez, macaroane, tăiței, carne, ouă, unt, brînză. Dacă acest regim este tolerat, după 7 sau 10 zile se adaugă în cantități mici și sub formă de pireuri, cartofi, morcovi, spanac și fructe și se continuă astfel cel puțin 3 — 4 săptămîni.

În diareele cronice cu predominanța *putrefacției* se vor adăuga supe făinoase, griș, orez, macaroane, unt, brînzeturi și, dacă scaunul se normalizează, se adaugă carne și ouă. După 3 — 4 săptămîni de astfel de regim, dacă starea este ameliorată, se trece cu prudență la regimul combinat în zig-zag, introducînd, la cei cu diaree cu fermentație, după 3 zile de regim antifermentativ, o zi de regim antiputrefacție și tot astfel, la cei cu diaree de putrefacție, după 2 — 3 zile de regim antiputrefacție, o zi de regim antifermentativ. Regimul acesta în zig-zag se instituie uneori de la început. De obicei, după 4 — 5 săptămîni se reușește cu aceste regimuri să se treacă la regimul de consolidare. Regimul de consolidare este mixt, suficient, variat, mai liber și astfel mai plăcut, evitîndu-se însă cel puțin timp de 6 — 12 luni grăsimea de porc, vînatul, mezelurile, pîinea neagră, varza, fasolea, lintea și admițînd cel mult la 2 săptămîni o mîncare din alimentele nepermise.

În diareele alergice se elimină din regim alimentele alergizante (lapte, cartofi, mere, carne de porc, pește).

Tratamentul medicamentos este foarte variat.

Tratamentul etiologic constă în administrarea de atebrină în lambliază, de emetină în amibiază, de chinină în balantidiază și de sulfamide și antibiotice în infecțiile și disbacteriile intestinale.

Tratamentul patogenic poate fi substitutiv în insuficiența gastrică în care se administrează pepsină și acid clorhidric, și în insuficiența pancreatică în care se prescriu extracte de pancreas. În diareele fermentative se administrează carbonatul de calciu, iar în diareele de putrefacție, carbonatul de bismut. În diareele alergice se prescriu antihistaminice de sinteză, fosfat de calciu, novocaină pentru diminuarea reactivității interoceptorilor. În formele cu o deshidratare evidentă se administrează subcutanat soluție clorurată izotonică. În ultimul timp se acordă o importanță deosebită ionului K. Secrețiile digestive sînt relativ bogate în potasiu. Saliva conține 18,9 mEq ‰ (miliechivalenți). Sucul gastric are 14 mEq ‰. În unele condiții în care se pierd cantități mari de secreție gastro-intestinală se poate pierde și suficient potasiu pentru a produce perturbări profunde ale echilibrului electrolitic.

O deficiență de K poate rezulta, fie prin aport insuficient (în anorexiile prelungite, după intervențiile chirurgicale mari sau prin eliminare crescută (vărsături, diaree, fistule, aspirații de secreții gastro-intestinale). Deficiența de K e favorizată în astfel de cazuri prin injecții intravenoase de glucoză sau soluții clorurate izotonice sau de ACTH care cresc eliminarea de K. În cursul afecțiunilor gastro-intestinale, o deficiență de K va trebui considerată ca posibilă ori de cîte ori bolnavul nu poate fi alimentat pe gură, sau cînd pierde mari cantități de secreție gastro-intestinală sau cînd prezintă o diureză potasică, în urma unei terapii intravenoase cu soluții glucozate sau clorurate sau cînd e tratat cu ACTH. Pentru precizarea deficienței de K se va practica determinarea de K și Cl seric, a rezervei alcaline, precum și o electrocardiogramă. Potasiul seric poate să nu reflecte exact starea potasiului intracelular. Cînd este însă scăzut (normal 4 — 5 mEq ‰) el poate fi considerat ca indicator pentru o terapie cu K. Modificările electrocardiografice caracteristice pentru deficitul de K sînt: alungirea intervalului *QT* și uneori a intervalului *PR*, o depresiune a *ST*, scădere de amplitudine și modificări de contur ale lui *T* precum și apariția undei *U*.

Deficitul de potasiu trebuie corectat sau prevenit prin administrare de săruri de potasiu pe cale orală sau parenterală. Calea orală e cea mai simplă și mai sigură. Deficitul de

potasiu apare rareori dacă pacientul poate ingera și reține alimentele și în acest caz sucul de fructe (portocale), cerealele și carnea pot acoperi nevoile zilnice de K. La bolnavii care pierd mult K, se administrează preventiv 2 — 4 g KCl per os, pentru a menține un nivel de K seric normal, sau 1 — 2 g KCl la litru de orice lichid ce se introduce intravenos.

Pentru corectarea deficiențelor acute e nevoie de cantități mari (3 — 9 g pe gură sau 3 g KCl intravenos în 24 de ore). În cazurile mai grave, doza de KCl va fi crescută pînă la 5 g intravenos sau 5 — 10 g pe gură. Administrarea intravenoasă a sărurilor de K trebuie făcută cu prudență. Sîngele ce ajunge la inimă nu trebuie să conțină mai mult de 7 mEq $^0/_{00}$. Această concentrație se obține dacă soluțiile injectate au o concentrație de 1—3 g săruri de K $^0/_{00}$ și sînt introduse cu o viteză de 8 — 12 ml pe minut. Administrările mai prelungite vor fi controlate prin dozarea K seric și electrocardiogramă.

În formele cu polihipovitaminoze se administrează vitamine, mai ales pe cale parenterală (vitamina B_1, vitamina C, vitamina PP, vitamina D_2 și acid folic). Pentru redresarea stării generale se recomandă transfuzii cu sînge, cu plasmă și terapie hormonală (testosteron, extract de corticosuprarenală). Proteinoterapia și piretoterapia cu T.A.B. se admit numai la bolnavii cu stare generală bună.

Fizioterapie. Se aplică mai ales comprese calde, termofor și raze ultraviolete pe abdomen. Dintre apele minerale sînt recomandate mai ales cele calcare (Căciulata, Covasna și Tușnad). Clismele se aplică foarte rar astăzi, mai mult în diareele cu mucus și cu interesarea mai ales a colonului terminal. Se practică cel mult 1—2 clisme într-o săptămînă, sub formă de spălături cu soluție cloruratăizotonică ori cu amidon (10 g la 1 200 g apă), introduse în cantități mici și sub presiune redusă.

Spălăturile mari intestinale cu aparatură specială nu se recomandă decît în cazuri excepționale.

Tratamentul simptomatic adjuvant, este utilizat mai ales în diareele dureroase cu colici intestinale. Astfel se recomandă calmante: codeină fosforică 0,02 g, luminal 0,02 g ori tinctură de opiu de 3 × 7 picături, antispasmodice (atropină, papaverină, beladonă). Se recomandă cu bune rezultate următoarele asocieri pe timp scurt:

Rp.: Carbonat de calciu
Carbonat de bismut — aa — 0,5 g
Extract de beladonă — 0,01 g
Papaverină — 0,04 g
Codeină fosforică — 0,02 g
Pentru un pachet As. No. .....
Ds. 3 pe zi

Rp.: Carbonat de calciu — 2 g
Carbonat de bismut — 1 g
Tanigen — 0,5 g
Pulv. Dover — 0,10 g
Pentru un pachet As. No.....
Ds. 3×1 pe zi

Rp.: Cărbune vegetal
Talc sau Bolus alba — aa — 25 g
Benzonaftol — 3 g
Ds. 3×1 linguriță pe zi

Pentru sedarea sistemului nervos central se administrează bromură și luminal.

După un tratament dietetic de 3 — 4 săptămîni, bolnavul poate reîncepe munca și este îndrumat la o cantină dietetică, unde va putea respecta regimul de consolidare. Bolnavul va fi ținut sub observație, făcîndu-i-se educația dietetică. Numai astfel se reușește recîștigarea și menținerea capacității sale de muncă.

CONSTIPAȚIA

Definiție. Se înțelege prin constipație, evacuarea întîrziată a materiilor fecale la un individ cu o alimentație mixtă și o activitate normală. Tot în cadrul constipației trebuie considerată și evacuarea zilnică, dar incompletă de materii fecale dure, fragmentate și în cantitate redusă. Noțiunea clinică de constipație poate fi precizată și întregită de examenul radiologic și coprologic. Radiografia permite stabilirea segmentului intestinal în care are

loc întîrzierea de tranzit, deci sediul constipației. Retenția masei baritate în colon peste termenul obișnuit, mai ales dacă este însoțită de semne locale și generale, permite diagnosticul de constipație. În mod normal colonul ascendent este evacuat după 16 ore, iar descendentul și sigma după 24 de ore. O stază peste aceste termene confirmă existența constipației.

Începutul funcțional al constipației constă într-o evacuare întîrziată a materiilor fecale, datorită tulburării peristaltismului intestinului gros. Întîrzierea de tranzit poate avea loc de-a lungul colonului sau la nivelul rectului cu tulburarea actului de defecație. În acest din urmă caz se vorbește de constipație sau diskezie rectală.

Simptomatologie. Simptomele încep de obicei la pubertate și sînt mai des întîlnite la sexul feminin. Fenomenele clinice sînt generale, locale și obiective, dar pot lipsi complet.

Simptomele generale sînt foarte variate și au un caracter nevrotic. Adeseori un singur simptom preocupă pe bolnav, care are tendința spre ipohondrie. Simptomele generale se caracterizează prin fatigabilitate psihică și fizică, mai ales în orele de dimineață; cefalee, insomnie, care începe de obicei noaptea între orele 0 — 1 și durează pînă dimineață; ameteli, stare generală proastă, cu lipsă de dispoziție la lucru. În afară de aceste fenomene survin simptome dispeptice, senzația de plenitudine, greață, inapetență, flatulență, gură rea, amară, cleioasă. Rareori se constată urticarie, eczeme, acrocianoză, eritromelalgie, nevralgii, dureri articulare și celulite. Aceste simptome sînt mai manifeste în ziua a 3-a—4-a a constipației și se atenuează sau dispar după defecație. Constipația se accentuează mai ales în cursul călătoriilor, iar la femei în perioada menstruală. Simptomele generale pot lipsi, bolnavul acuzînd numai evacuări rare și dificile.

Simptomele locale se caracterizează printr-o ușoară jenă de-a lungul colonului descendent și al sigmei, rareori prin colici intestinale cu punct de plecare din colonul transvers, cu iradieri sub ambele hipocondre, ori în umeri. Uneori acumularea de gaze în flexura stîngă poate provoca dureri precordiale, iar acumularea lor în ampula rectală poate da dureri sacrale. Simptomele locale variază și după localizarea constipației. Adeseori se observă, mai ales în constipația stîngă, diaree falsă, datorită iritației mucoasei intestinale prin fecalele stagnante. La examenul obiectiv se constată o limbă saburală, respirație rău mirositoare, iar la palparea abdomenului se simte adeseori colonul sigmoid deformat de scibale (coarda colică descrisă de Mathieu). Alteori, colonul apare dilatat și plin cu un conținut păstos (fecalom). Abdomenul este uneori balonat și sensibil la presiune. La tușeul rectal, ampula rectală este plină de materii fecale, mai ales în cazul diskeziei. Defecația este anevoioasă, se face cu efort mare și este uneori dureroasă, mai ales în prezența unor fisuri provocate de trecerea materiilor fecale dure.

La examenul coprologic materiile fecale apar macroscopic, fie fragmentate, dure, în forme de scibale (constipația stîngă), fie în formă de caltabos (constipația dreaptă) ori în formă de bandă subțire, adeseori acoperită de mucus. Aspectul este variabil, după cum predomină elementul spastic sau aton. Uneori scaunele sînt neomogene, ori complet lichide, omogene, datorită hipersecreției mucoasei intestinale, care este iritată de stagnarea îndelungată a materiilor fecale (falsă diaree). Oricare ar fi aspectul materiilor fecale, este important că microscopic digestia amidonului, celulozei și țesutului conjunctiv este terminată și astfel nu se constată reziduuri alimentare.

Examenul radiologic. Tranzitul se urmărește de sus în jos și de jos în sus (irigoscopie). Se examinează la ore precise după ingerarea masei opace la 5—12 — 16—24—72 de ore, iar la irigoscopie se dă atenție desenului mucoasei, formei, poziției, mobilității sau fixității intestinului gros. Examenul radiologic permite să se stabilească dacă este vorba de o constipație totală cu interesarea întregului colon, ori de o predominanță dreaptă, stîngă

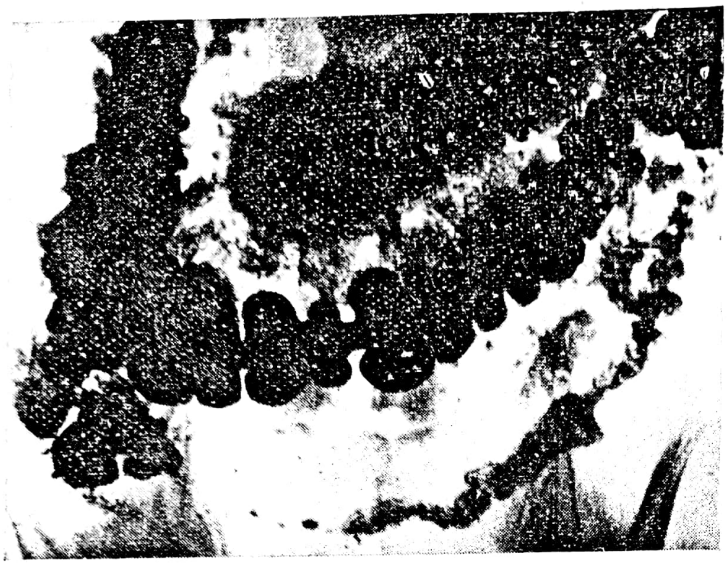

Fig. 132. — Transversostază.

sau rectală (fig. 132). El permite în același timp să se stabilească tulburările diskinetice, peristaltismul, antiperistaltismul și tipul hipokinetic, hiperkinetic ori diskinetic al constipației. În constipația totală, masa baritată staționează dispersată pe întreaga întindere a colonului timp de 48 — 72 de ore. În constipația dreaptă se observă o întîrziere în colonul ceco-ascendent de 24—36 de ore. Dacă aceasta depășește 36 de ore, se vorbește de stază intestinală. În constipația dreaptă, ceco-ascendentul se desenează dilatat, cu haustrația evidentă; flexură dreaptă este adeseori ptozată, mai rareori se prezintă în dublu (în țeavă de pușcă), datorită aderențelor dintre cec și transvers. În constipația stîngă masa baritată staționează în sigma mai mult de 48 de ore.

Evoluția este de obicei cronică, de lungă durată, în funcție de localizare și de complicații. Mai frecvent se adaugă inflamația mucoasei (colită) cînd se instalează de obicei perioade de constipație alternînd cu perioade de diaree. Adeseori, datorită asociației proceselor inflamatorii, constipația devine rău tolerată și se adaugă o dereglare neurovegetativă generală (mai ales în constipația dreaptă), cu o stare de astenie, fobii, fatigabilitate și crize intestinale spastico-atone. Astfel constipația devine din boală funcțională, boală organică.

Complicațiile cele mai frecvente sînt inflamațiile mucoasei intestinale și manifestările la distanță. Procesele inflamatorii sînt adeseori precedate de o fază dureroasă. Durerile sînt localizate mai ales la stînga, la baza toracelui, survin în crize de obicei în ziua a 3-a—4-a a constipației și se însoțesc de evacuări moi sau neomogene. Aceste crize sînt uneori dezlănțuite de încordări fizice sau nervoase ori de factori psihici emoționali. Crizele dureroase pot fi însoțite de grețuri, ameteli, vărsături, cefalee și stări de lipotimie. Inflamația se localizează mai des în sigmoid. Se notează o sensibilitate foarte accentuată a acestei regiuni, tenesme și uneori evacuări mucoase ori muco-sanguinolente. Cîteodată sigmoidita evoluează cu fenomene impresionante, imitînd o apendicită ori un ileus. Alteori, mai ales în formele subacute, ea se poate confunda cu un cancer al sigmoidului, evoluînd sub aspectul unei tumori a acestei regiuni, cu scaune dizenteriforme. Tiflita complică mai ales constipația ceco-ascendentă. În acest caz, atenția este atrasă de semnele locale, caracterizate prin sensibilitatea acestei regiuni, prin dilatația ascendentului, cu borborigme la presiune precum și de variate simptome generale. Colita mucoasă, caracterizată prin crize în cursul cărora se produc evacuări de membrane de mucus, însoțește adeseori constipația.

Manifestările la distanță sînt cunoscute sub denumirea de sindrom entero-hepatic și entero-renal. Tulburările biliare, la început funcționale, diskinetice, favorizează localizarea veziculară a infecției de la nivelul intestinului și se manifestă cu aspectul clinic al unei colecistite.

Sindromul entero-renal, manifestîndu-se cu simptomele unei pielocistite, este datorită unei infecții urinare prin colibacili. În cadrul complicațiilor constipației trebuie amintite afecțiunile anusului, hemoroizii, fisura anală. Ocluzia intestinală stercorală, se observă mai ales la bătrîni.

Fig. 133. — Constipația hipotonă (după Catel).

Fig. 134. — Constipație rectală (diskezie) Bariul în ampulă după 72 de ore. Nici-o încetinire a tranzitului pe celelalte segmente colice (Becker și Oppenheimer).

Forme clinice. *Constipația accidentală* anumită și constipație de situație este de natură trecătoare și survine în legătură cu boli infecțioase, cu schimbarea regimului alimentar, a ritmului vieții și a mediului înconjurător.

Constipația simptomatică se observă mai deseori în afecțiunile pelviene ale femeilor (metro-anexite, retroversie uterină), în boala ulceroasă, în apendicita cronică, în peritonita cronică, în afecțiunile ficatului și rinichilor, în afecțiunile cerebrale și medulare, în afecțiunile anale și perianale și în unele boli ale tubului digestiv. În acestea din urmă, este vorba mai curînd de o subocluzie intestinală cum se observă: în cancerul intestinal, în tuberculoza intestinală, în periviscerita abdominală, în megacolon, dolicocolon, în cudurile intestinale și în formațiunile de membrane sau în compresiunile intestinale prin bride ori tumori. În aceste cazuri constipația este însoțită de obicei de dureri surde ori violente, cu punct de plecare în regiunea afectată. Durerea se accentuează adeseori înainte și după defecație și este însoțită de ondulații peristaltice. Alteori se observă evacuări abundente de fecale, precedate de dureri foarte mari, care cedează după evacuare. În dolicomegacolon se poate palpa o tumoare suprapubiană — așa-numitul stercorom — care pretează la confuzii. În aceste din urmă cazuri, constipația începe deja din copilărie, iar faza de intoleranță apare de obicei la vîrsta de 10—20 de ani. Cancerul intestinal localizat în colonul descendent și sigmoidian evoluează adeseori cu o constipație, care se instalează de obicei la o vîrstă înaintată, este dureroasă și se poate manifesta prin false diaree, cu evacuări de mucus și sînge.

Constipația funcțională (habituală, simplă) este datorită tulburărilor funcționale, mai ales motorii, ale intestinului gros. Evacuarea se face la 3—4 zile, cu greutate. Deși intestinul gros este o unitate anatomică și funcțională, radiologic se poate deosebi o constipație totală și una parțială.

Constipația totală este mai adeseori hipotonă (fig. 133), hipokinetică și, după predominanța stazei, poate fi uniformă, cînd se întinde pe întreg colonul, sau localizată mai ales pe ascendent și transvers sau pe transvers și descendent, ori bipolar, cu localizarea pe cele două flexuri (hepatică și splenică).

Constipația parțială este de obicei hipertonă, spastică, diskinetică și, după localizare, poate fi stîngă și dreaptă.

Constipația stîngă se localizează în colonul descendent și sigmoidian, ori în colonul sigmoidian și rect, ori numai în rect. Este forma cea mai frecventă a constipației. Evacuarea materiilor fecale se face la 2—3 zile, sub formă de scibale dure, fragmentate, ori sub formă

de materii fecale heterogene, cu aspectul de falsă diaree. Simptomele generale, în afară de ușoare fenomene nervoase, sînt reduse. Starea generală este bună. La examenul obiectiv se constată existența unei coarde colice pe întreg traiectul descendent ori numai pe colonul sigmoidian, iar colonul ceco-ascendent este destins. Dacă se adaugă o sigmoidită, apar și fenomene de ordin mecanic inflamator. Radiologic, masa baritată întîrzie 48—72 de ore la nivelul colonului descendent, care se prezintă segmentat prin contractură spastică a intestinului.

Diskezia este constipația rectală. Tranzitul intestinal este în genere normal, însă evacuarea rectală este întîrziată (fig. 134). Se constată o acumulare mare de materii fecale în rect, care se evacuează greu, la 5—6 zile, uneori chiar la 1—2 luni. Prin această stază lungă se formează fecalome mari, care se palpează sub formă de tumoare deasupra simfizei pubiene. Rectul își pierde sensibilitatea sa și devine tolerant față de acumulări uneori extraordinar de mari (10—15) kg. Această stază provoacă o rectită, hemoroizi și fisuri anale foarte dureroase. La tușeul rectal se constată prezența unui fecalom, iar radiologic o stază de lungă durată la nivelul ampulei rectale. Uneori se observă o retenție paradoxală: o parte a conținutului se evacuează zilnic, rectul rămînînd în continuare plin. Această formă de constipație se observă mai adeseori la sedentari, la indivizi care se abțin de la evacuare (mai ales la femei), ori la indivizii care folosesc foarte des clisme evacuatoare. Bolnavii cu diskezie prezintă senzația continuă de ieșire și fac complicații ano-rectale.

Constipația dreaptă este localizată în regiunea ceco-ascendentă, regiune foarte bogată în interoceptori și în floră microbiană. Aceasta explică simptomatologia foarte complexă observată în această formă de constipație. Mucoasa se inflamează foarte precoce, apare o colită cu pericolită, care întreține și agravează constipația. Constipația favorizează apoi transformarea acestui segment intestinal într-un adevărat rezervor de infecție și intoxicație datorită bogăției florei microbiene și proceselor digestive de la acest nivel. În afară de aceasta, fiind o regiune foarte bogată în interoceptori, staza, distensia și inflamația provoacă o serie de impulsuri centripete, care declanșează multiple reflexe patologice.

Astfel se explică o serie de tulburări, unele datorite reflexelor pornite de la acest nivel, iar altele datorite infecției microbiene și intoxicației cu metabolite.

În urma stazei și a modificării conținutului intestinal, mucoasa reacționează cu un proces inflamator care are tendința de pătrundere pînă la seroasă. Colita parietală și pericolita astfel constituite contribuie în largă măsură la întreținerea și agravarea constipației. Simptomatologia se complică și mai mult dacă cecul este aton, mobil, cu o tendință spre torsionare și dacă flexura dreaptă are tendința la cuduri, ambele mecanisme ducînd la tulburări de ordin mecanic.

Datorită acestor tulburări, simptomatologia constipației drepte capătă un caracter special. Bolnavul se plînge de dureri localizate în groapa iliacă dreaptă cu iradieri spre hipocondrul drept și spre coapsa dreaptă ce se accentuează în poziție verticală. Durerile survin deseori sub formă de crize în cursul nopții și sînt însoțite de vărsături, de o stare de anxietate și se termină după o jumătate de oră sau o oră, cu o emisiune explozivă de materii fecale și gaze în formă de descărcare diareică. Materiile fecale sînt de culoare gălbuie ori brună, adeseori în formă de mici cîrnăciori, ori în formă de balegă cu aspect de fermentație ori putrefacție. Simptomele toxice și infecțioase sînt totdeauna prezente. Se observă cefalee, stări migrenoase, ușor subicter, transpirații fetide, o stare de depresiune sau de excitabilitate nervoasă, acrocianoză, mîini reci, umede, și adeseori o anemie. Printre complicațiile infecțioase se pot aminti: colecistita, pielocistita colibacilară, pericolita și mezentero-epiploita. Uneori se întîlnesc stări subfebrile de lungă durată, cu discretă leucocitoză și mononucleoză.

La radioscopie se constată o stază de 24—36 de ore în cec și ascendent, și se pot examina forma și mobilitatea cecului și ascendentului.

Scanned with OKEN Scanner

La palpare, regiunea ileo-cecală este sensibilă; cecul se simte ca un cordon destins, elastic, fix ori mobil, cu garguimente la o presiune profundă. Uneori se constată puncte sensibile sub hipocondrul drept, în regiunea subxifoidiană și bilateral periombilical, care trădează prezența unei mezentero-epiploite.

Diagnostic pozitiv și diferențial. Diagnosticul se face în primul rînd pe baza antecedentelor bolnavului. Diagnosticul pozitiv se va stabili după un examen foarte detaliat clinic, radiologic, coprologic, completat sistematic cu tușeul rectal, iar la femeie și cu cel genital. Pe baza examenului efectuat și ținînd seama de vîrsta, constituția și igiena alimentară a bolnavului, se poate stabili diagnosticul de constipație funcțională. În toate cazurile se impune stabilirea ulterioară a localizării predominante. Aceasta se obține grație examenului radiologic, care orientează nu numai asupra localizării ci și asupra formei funcționale — atone, spastice ori diskinetice — a constipației. Diagnosticul se va întregi cu depistarea complicațiilor și mai ales a colitei, sigmoiditei, tiflitei, adeseori asociate. Este important în toate cazurile să se descopere etiologia și patogenia constipației pe baza cunoașterii debutului ei (vîrstă, condiții de viață și de trai, alimentație, boli etc.).

Diagnosticul diferențial se va face mai ales cu constipațiile organice și îndeosebi cu cancerul intestinal, care începe cu o constipație, instalată de obicei brusc. O constipație care se instalează brusc după vîrsta de 50 de ani trebuie suspectată de cancer al colonului.

Etiologia și patogenia sînt foarte complexe și încă discutate. Printre numeroșii factori etiologici, factorul social are un rol important. Astfel sedentarismul, care duce la o debilitare a musculaturii abdominale; lipsa de educație în vederea unei evacuări regulate cu respectarea unui orar, care are drept consecință atingerea reflexului de defecație; reținerea voluntară din cauza comodității ori a pudoarei; o alimentație săracă în celulozice și lichide pot fi cauze ale unei constipații funcționale. Mai ales reținerea, care duce la producerea unui spasm al sfincterului anal cu antiperistaltism recto-sigmoidian, duce, prin repetare continuă, la diminuarea sensibilității interoceptorilor rectului și astfel la dispariția reflexului de evacuare sigmoido-rectal. Tot astfel abuzul de laxative poate să ducă la constipație, mai ales dacă în același timp intervin și factori emoționali, surmenaj și depresiuni psihice. Terenul are și el un rol important. Constipația este frecventă la indivizi cu tulburări neuro-hormonale. Astfel se constată adeseori constipație în stările de hipotiroidism și hipofoliculinemie. În producerea constipației mai pot interveni: modificarea compoziției mediului intern (calciu), bolile sistemului nervos, o serie de boli viscerale, cum sînt cele ale stomacului, ficatului, uterului, prostatei, visceroptozele abdominale. Debilitatea presei abdominale, mai ales a forței de expresie, contribuie adeseori la constipație. Intoxicațiile cu plumb, cu opiu, diminuînd excitabilitatea neuro-musculară, pot interveni în etiologia constipațiilor. Vîrsta are și ea un rol. De la vîrsta de 60 de ani în sus, constipația este foarte frecventă (30%), datorită unei insuficiențe dinamice a musculaturii intestinale și retracției mezoului sigmoidian.

În patogenia constipațiilor, deși s-a tins spre o concepție unitară, s-au formulat cu timpul o serie de teorii. Astfel *teoria mecanică* a încercat să o explice prin coloptoză (Glénard și Rowsing), prin bride ligamentare și anomalii ale intestinului gros (Lane). Această teorie s-a dovedit insuficientă pentru a explica mai ales constipația simplă habituală. Astăzi este acceptată mai ales *teoria funcțională*. Tranzitul conținutului intestinal este în funcție de volumul, consistența, compoziția fizico-chimică și biologică a chimului alimentar, în funcție de alimentele ingerate și de sensibilitatea interoceptorilor mucoasei intestinale de unde pleacă incitațiile peristaltice. Modificarea chimului alimentar prin ultradigestie, atît în intestinul subțire, cît și în ceco-ascendent, diminuarea ori accentuarea sensibilității interoceptorilor intestinali, pot duce la o întîrziere a tranzitului intestinal. Datorită acestor modificări, chimul alimentar nu mai exercită incitațiile normale asupra interoceptorilor, și astfel se produc tulburări dinamice neuro-musculare atonospastice, diskinetice, și, drept consecință, o progre-

Scanned with OKEN Scanner

sare încetinită a bolului fecal. În peristaltismul intestinal, alături de excitația produsă de chimul alimentar, rolul principal este jucat de sistemul nervos. Actul defecației este un reflex condiționat și astfel rolul scoarței este foarte important, cu atît mai mult cu cît acest reflex poate fi provocat și de la nivelul scoarței cerebrale. Un individ care are orar fix de defecație, prin neglijarea voită ori involuntară a acestui act, poate să devină constipat. Cunoașterea acestui fapt este foarte importantă, fiindcă, în tratamentul constipației, educației îi revine un rol de frunte. Prin dereglările peristaltice, fie de origine periferică datorite modificării excitabilității interoceptorilor, fie de origine centrală corticală prin eliberarea haotică a centrilor subcorticali, se instalează tulburări motorii, diskinetice. Aceasta permite să se vorbească, din punct de vedere fiziopatologic, de o constipație hipodiskinetică ori hiperdiskinetică. Forma hipodiskinetică este reprezentată mai ales de constipația dreaptă, iar forma hiperdiskinetică prin constipația stîngă. În diskezie, peristaltismul este normal dar nu se produce reflexul de defecație. Actul defecației la sugari și în prima copilărie este un reflex necondiționat; cu vîrsta el poate deveni un act voluntar, educat, deci un reflex condiționat, sub stăpînirea scoarței. Acest reflex condiționat poate fi suspendat în anumite împrejurări, dacă prin influența mediului extern se produce o dereglare cortico-subcorticală.

Deci, în constipația funcțională sînt importanți doi factori: *Factorul alimentar*, care reprezintă excitantul și *aparatul interoceptorilor intestinali*. O alimentație săracă în celuloză și bogată în carne reprezintă un excitant slab. Tot asemenea, o floră microbiană intestinală modificată poate fi un excitant slab pentru interoceptori. Diminuarea excitabilității interoceptorilor ori hiperexcitabilitatea lor, fie constituțională, fie cîștigată, trimițînd impulsuri slabe ori impulsuri accentuate este capabilă de a deregla legăturile cortico-viscerale și de a favoriza astfel tulburări kinetice intestinale, care duc la constipație. Rolul sistemului nervos este foarte important. Orice dereglare în funcția sistemului nervos poate duce la tulburări peristaltice, fie în sens spastic (parasimpatic), fie în sens de relaxare (simpatic). Aceste dereglări se pot produce, fie periferic la nivelul nu numai al intestinului ci și al diverselor segmente ale tubului digestiv (reflexe gastro-ileale, reflexe gastro-colice etc.), fie central, la nivelul sistemului nervos central (scoarță, măduvă).

Fiziopatologic, în constipație, tulburările diskinetice nu se limitează numai la nivelul intestinului, ci există adeseori o diskinezie generală (diskinezia căilor biliare, tulburări vasomotorii). În același timp se întîlnește o stare de intoxicație a întregului organism prin absorbția intestinală de substanțe toxice, cum se observă mai ales în constipația dreaptă.

Prognosticul în constipația funcțională este în general bun. Este ceva mai rezervat în constipațiile care încep în copilărie și este în funcție de durata și de forma constipației. Astfel, constipația dreaptă este mai greu influențabilă. Prognosticul mai depinde apoi și de complicațiile prezente și de respectarea tratamentului. În unele forme de durată lungă, tratamentul este adeseori ineficace.

Tratament. *Tratamentul preventiv* constă într-un regim alimentar mixt, bogat în glucide, celuloză (legume, zarzavaturi, fructe), cu mese frecvente (cel puțin 5—6 în 24 de ore), cu respectarea orarului la defecație. Regimul alimentar, ritmul alimentației și evacuarea sistematică sînt de primă importanță în prevenirea constipației. În afară de aceasta se recomandă sport, mișcare, exerciții fizice, cu gimnastică respiratorie, pentru contrabalansarea efectelor vieții sedentare.

Tratamentul curativ fundamental este cel igieno-dietetic.

Regimul și ritmul alimentar sînt baza rațională a tratamentului curativ. Alimentele sînt stimulii fiziologici ai motilității tubului digestiv. Regimul alimentar va fi compus din alimente capabile să formeze un conținut intestinal abundent, care să excite peristaltismul, pe de o parte, prin chimismul său, pe de altă parte, mecanic, prin conținutul său abundent în celuloză, prin favorizarea unei mai bogate flore bacteriene și a unor produse de origine

bacteriană, mai ales fermentative. Regimul va conține alimente bogate în celuloză (pîine completă, legume mai ales verzi și mai puțin uscate, zarzavaturi, făinoase, fructe, salate), zahăr, miere, apoi alimente cu conținut de acizi organici (lapte acru, kefir, iaurt), alimente sărate, pește sărat, sardele, grăsimi, mai ales unt, ulei vegetal cu evitarea grăsimilor de porc, apă cel puțin 1 500—2 000 g consumată în cursul mesei și, în cantitate mai mică, carne, ouă, brînzeturi.

Este de amintit că regimul de cruditățI (Bircher-Benner) dă rezultate bune mai ales în constipația atonă ori în constipația fără colită. Se administrează mai ales sub forma regimului solid — constînd din legume și fructe crude mărunțite — ori sub formă de salată, dîndu-le un gust mai plăcut prin zeamă de lămîie și ulei vegetal. Fiind un regim incomplet, se prescrie pe timp de 6—7 zile la începutul tratamentului. Apoi se trece la regimul Pevzner bogat în celuloză. Aceste două regimuri se aplică cu succes, mai ales la începutul unui tratament pentru constipație.

Ritmul alimentar este tot atît de important. Se recomandă zilnic cel puțin șase mese. Primul dejun va fi abundent (ceai, ceai cu lapte, unt, miere, fructe), iar înainte de acest dejun se recomandă un pahar cu apă rece îndulcit cu zahăr, iar seara la culcare 1—2 mere ori 3—4 prune uscate.

Respectînd aceste reguli dietetice, de obicei în timp de 4—12 săptămîni, se obțin rezultate bune. Tratamentul igieno-dietetic va fi modificat în funcție de forma constipației.

În constipația stîngă, dominînd componenta spastică și inflamatorie, regimul va fi administrat în pireuri. În cazurile cu diaree false e bine să se înceapă tratamentul cu o clismă înaltă evacuatoare, cu laxative de tipul uleiului de ricină. Prima zi, alimentația va fi compusă din ceai și apoi se va trece la regimul contra constipației, administrîndu-se în același timp laxative uleioase (ulei de parafină, laxarol CIF), derivate bogate în celuloză (coreină, grăunțe de in, agar-agar) și antispasmodice (papaverină de 3 × 0,03 g); laxativele se administrează de obicei de două ori, sau o dată pe zi. Aceste laxative uleioase se asociază, în caz de neeficiență, cu laxative mai energice (carbocif, licviriție, fenolftaleină, peptocolină, ori preparate de bilă).

În constipația dreaptă, asociată cu o fermentație ori putrefacție, regimul se va adapta celor două procese amintite. În general însă, în aceste forme se va reduce celuloza și se va administra un regim de pireuri. Și în această formă, la începutul tratamentului, se recomandă laxative ușoare (lactoză, carbocif, licviriție, magnezie calcinată, ceaiuri laxative), consumate mai ales seara după cină. În formele cu descărcări diareice fermentative, se obțin rezultate bune administrînd carbonat de calciu ori carbonat de bismut de trei ori cîte o linguriță zilnic. În formele însoțite de putrefacție se administrează cu bun rezultat 15—20 g de carbonat de bismut zilnic, ori subnitrat de bismut asociat cu 3—6 g de sulfaguanidină. În formele atonice complexul B are efecte bune.

În constipația rectală, la început se administrează supozitoare de glicerină aplicate de două ori pe zi și clisme evacuatoare de două ori pe săptămînă. În unele cazuri rebele, la început este nevoie să se facă extracția materiilor fecale cu degetul. Pentru a evita rectita, o dată pe săptămînă se fac microclisme cu 150 g ulei vegetal în care se dizolvă vitamină A. Aceste microclisme se administrează seara la culcare și sînt reținute toată noaptea.

Tratamentul de tonificare și substituire. Se recomandă în tulburările endocrine hormonoterapie cu foliculină, testosteron; în anemii — administrarea de fier, ficat; în hiperaciditatea gastrică — alcaline; în hipoaciditate — pepsină și acid clorhidric, în colitele de acompaniament—bacteriostatice(sulfaguanidină). În nevrozele vegetative se administrează gluconat de calciu, extract de paratiroidă și săruri de potasiu. În constipațiile însoțite de tulburări neurovegetative se recomandă calciu și extract paratiroidian, mai ales cînd domină ele-

mentul spastic, produs de hiperparasimpaticotonie şi săruri de potasiu cînd domină elementul atonic simpatic.

Tratamentul fizic constă mai ales în masaj abdominal de-a lungul colonului, zilnic de două ori, dimineaţa şi seara, timp de 5 minute, apoi gimnastica în pat, pe spate, cu flectarea extremităţilor inferioare „bicicleta în pat", precum şi exerciţii de respiraţie profundă, favorizînd prin acestea o funcţie bună a peretelui abdominal şi a diafragmei. Hidroterapia se aplică sub formă de duşuri calde, comprese umede calde cu termofor pe abdomen şi băi calde generale (36—37°). De asemenea sînt indicate galvanizările transversale pe abdomen. Compresele stimulante pe durata somnului de noapte şi băile calde (37—38°) de şezut asociate cu uşor masaj pe colon efectuat de bolnav 15—20 de minute, sînt valoroase în cadrul terapiei complexe,

Tratamentul hidromineral poate fi urmat la staţiunile Slănic, Sîngeorgiu, Căciulata.

Tratamentul simptomatic să nu se confunde cu administrarea de laxative în general, care sînt o medicaţie de excepţie la începutul tratamentului. Se utilizează laxative uşoare ca tratament de introducere, timp de cîteva zile, în cantitate mică şi totdeauna asociate cu ulei de parafină. Dintre laxativele uşoare cele mai des utilizate sînt: *salinele* (sulfat de sodiu 5 g, magnezie calcinată 10 — 15 g); ele fiind iritante se administrează cel mult 2—3 săptămîni, *vegetale* (cascara-sagrada, aloe, sena, jalapa şi rubarba), care se combină de obicei în pilule sub cele mai variate numiri, *mucilaginoase* (agar-agar, seminţe de in, coreină), *ulcioase lubrefiante* (ulei de parafină, ulei vegetal), *colagoge* (peptocolină, decolină, opobil, lactobil). Aceste laxative uşoare se asociază uneori cu antispasmodice (belafit, papaverină, atropină, extract de beladonă). Preparatele eroice, pituitrina, neohormonalul, crotonul, calomelul în constipaţie aparţin istoriei medicinei. În afară de aceste medicamente, uneori se recomandă sedative şi tonice (pasifloral, sedonal, fosfovit etc.)

Tratamentul chirurgical încercat în constipaţia dreaptă cu intoxicaţii grave nu se mai practică azi. Excepţional, se admite intervenţia în caz de bride ce produc tulburări de tranzit intestinal. Se practică însă tratamentul chirurgical cu rezultate bune în afecţiunile anale: hemoroizi şi fisuri anale.

Prezentăm cîteva reţete de laxative:

Rp.: Pudră de licviriţie
Lactoză
Sulfat de sodiu — aa 20 g
D.S. 1—2 linguriţe pe zi

Rp.: Magnezie calcinată 30 g
Cremor tartari
Lactoză — aa 20 g
1—2 linguriţe

Rp.: Sulfat de sodiu
Sulfat de magneziu
Sare Seignette — aa 20 g
1—2 linguriţe pe zi

Rp.: Fenolftaleină 0,05 g
Cascara-sagrada 0,30 g
Pentru 1 pilulă — zilnic 2 pilule

Rp.: Podofilină 0,01 g
Aloe 0,10 g
Extract de nucă vomică 0,01 g
Pentru 1 pilulă — zilnic 1—2 pilule

Rp.: Papaverină 0,04 g
Extract beladonă 0,01 g
Aloe
Cascara-sagrada — aa 0,05 g
Pentru 1 pilulă
Zilnic 1—2 pilule

Rp.: Jalapa
Rubarba
Rheum
Extract Cascara-sagrada — aa 0,10
Pentru 1 pilulă
Zilnic 1—2 pilule

TOXIINFECŢIILE ALIMENTARE

Definiţie. Toxiinfecţiile alimentare sînt stări toxiinfecţioase datorite microbilor şi toxinelor introduse în organism cu un aliment. Ele evoluează de obicei cu predominanţa fenomenelor gastro-intestinale şi toxice. Simptomele se dezvoltă rapid după ingerarea alimentelor, iar în unele cazuri examenele de laborator nu pun în evidenţă microbul. În

opoziție cu aceste toxiinfecții alimentare prin microbi și toxine, există adevăratele intoxicații prin substanțe toxice de origine alimentară (ciuperci, cartofi, șocolată, măcriș), prin alimente în putrefacție, prin pătrunderea în aliment a unui toxic (arsen, plumb), prin transformarea alimentelor în tubul digestiv (acid acetic, acid lactic) și prin substanțele utilizate la conservarea unor alimente. Aceste intoxicații se exclud din grupul toxiinfecțiilor alimentare. În toxiinfecțiile alimentare este vorba de o infecție microbiană cu o toxină foarte activă.

Simptomatologie. Simptomele apar brusc, după o incubație de 2—24 de ore de la consumarea alimentului infectat, cele mai adeseori carne, și se caracterizează prin vărsături, diaree, dureri abdominale, oligurie pînă la anurie, tulburări cardio-vasculare, pînă la colaps, tulburări nervoase. Tabloul clinic apare deci ca un amestec de simptome toxice, infecțioase și gastro-intestinale. Uneori predomină în prima fază fenomenele toxice, iar în a doua fenomenele infecțioase. Convalescența este în general lungă, și se caracterizează printr-o stare de astenie, anemie, fenomene dispeptice și tulburări gastro-intestinale care reapar la cele mai mici greșeli de regim.

Boala debutează brusc și evoluează de obicei rapid spre vindecare (în 4—14 zile) se prelungește rareori la 3—4 săptămîni. În formele grave observate mai ales în toxiinfecțiile din colectivități, evoluția poate fi mortală. Ca sechele se constată adeseori duodenite, enterite, colite, care trec la cronicitate. Mortalitatea este foarte variată (5—50%).

Forme clinice. Toxiinfecțiile alimentare pot apărea sub diverse aspecte clinice.

① *Forma gastro-enteritică*. La 24—48 de ore după alimentație bolnavul prezintă greață, vărsături, cefalee, febră, care se poate ridica la 40°, o senzație neplăcută de sfîrșeală, transpirație și paloare. Pulsul este frecvent, mic, venele sînt colabate. Uneori chiar din primele 24 de ore se observă meteorism, subicter și simultan scaune lichide, frecvente de la 8—20 pe zi. Materiile fecale sînt verzi, gălbui ori brune. În stările mai grave se poate observa o stare de neliniște, care poate trece în delir, ori pot surveni convulsii tonico-clonice și comă. Hațieganu și Spîrchez au observat, în anul 1931, 120 de cazuri de îmbolnăvire într-un cămin de 140 de studente. Majoritatea cazurilor a evoluat cu fenomenele unei gastro-enterite acute și o mică parte cu cele ale unei colite dizenteriforme. S-a pus în evidență în carne și în sucul duodenal bacilul paratific B.

② *Forma holerică*. În această formă vărsăturile și diareele domină tabloul clinic. Vărsăturile sînt frecvente și incoercibile, iar scaunele sînt numeroase, lichide, riziforme. Temperatura este subnormală, abdomenul retractat, cadaveric, ochii înfundați, gambele foarte dureroase. Se observă fenomene de insuficiență circulatorie periferică. Adeseori acești bolnavi mor în primele 24 de ore, într-o stare de deshidratare.

③ *Forma dizenterică* se caracterizează prin scaune muco-sanguinolente, muco-purulente, imitînd tabloul clinic al unei colite ulceroase sau al unei dizenterii bacilare.

④ *Forma gastro-duodenală* este o formă extrem de gravă, care evoluează cu vărsături incoercibile, cu stare de prostrație și fenomene de tetanie. La examenul clinic se constată un abdomen cadaveric, o stare de colaps de la început și dacă nu se intervine energic combătînd deshidratarea și fenomenele de insuficiență suprarenală, bolnavul poate să moară în primele 48 de ore. În cazul vindecării, aceste forme au o convalescență foarte lungă și lasă ca sechele o duodenită rezistentă la tratament și cu evoluție prelungită.

⑤ *Forma tifică* evoluează de la început cu febră înaltă și cu simptomele unei infecții generale, care imită tabloul clinic al febrei tifoide.

⑥ *Forma gripală* evoluează cu fenomene de faringită și bronșită care imită o bronșită gripală.

⑦ *Forma nervoasă*. În această formă, în afară de simptomele gastro-intestinale, survin fenomene de pareză sau paralizie a mușchilor extremităților. Fenomenele bulbare lipsesc.

Se observă tulburări de vorbire, tulburări de deglutiție și de vedere, cefalee, parestezia extremităților, convulsii tonice și clonice. Uneori se observă trismus și paralizii oculare cu ptoză și midriază. Aceste forme nervoase se observă mai ales în intoxicațiile cu carne de pește. Forma aceasta nervoasă este atribuită de unii unei infecții mixte cu bacilul botulinic.

Forma localizată visceralizată evoluează sub aspectul clinic al unei pielite, colecistite, meningite cu simptome gastro-duodenale atenuate și de scurtă durată.

Diagnostic. În toate cazurile de toxiinfecție alimentară, atît sporadice cît și în masă, se va lua în considerare tabloul clinic, rezultatul bacteriologic la bolnav și mai ales ancheta epidmiologică privită în legătură cu alimentația și condițiile de viață. Diagnosticul toxiinfecțiilor alimentare se face din antecedente și din simptomele clinice, mai ales gastro-instestinale. Debutul la scurtă vreme după alimentație, și faptul că persoanele care n-au mîncat din acel aliment nu sînt suferinde, atrag atenția asupra posibilității toxiinfecției alimentare. Condiția cerută de Uhlenhut, ca microbul să fie pus în evidență în alimentul suspectat și ca acest microb să fie aglutinat de serul bolnavului, nu se poate realiza în toate cazurile. Examenul bacteriologic al alimentelor și al materiilor fecale, dacă pune în evidență un microb din grupa salmonelelor, este suficient pentru a afirma probalitatea toxiinfecției alimentare. Trebuie acordată o deosebită importanță examenului bacteriologic al bilei, extrase cu sonda duodenală, și hemoculturii făcute în primele zile și mai ales în perioada febrilă a bolii. Prin aceste procedee se reușește uneori recunoașterea agentului cauzal.

Anatomie patologică. La nivelul tuturor segmentelor tubului digestiv se constată alterări inflamatorii edematoase și hemoragice ale mucoasei. În formele grave procesul poate fi ulcerativ, chiar gangrenos, interesînd nu numai mucoasa și submucoasa, ci întregul perete intestinal. Se constată în același timp o inflamație cu caracter seros și o hiperemie cu hemoragii punctiforme în ficat, splină, rinichi. În aceste organe procesul inflamator este însoțit și de alterări degenerative atenuate ale parenchimului.

Flora microbiană intestinală, în condiții normale și patologice. Flora microbiană intestinală este foarte abundentă. După unii autori, se elimină zilnic prin materiile fecale 33 de bilioane de microbi. Flora intestinală obișnuită este formată din colibacili, enterococi, streptococi, stafilococi și anaerobi, care în anumite condiții pot să devină patogeni. Anaerobii au un rol mare în apendicite, iar colibacilii și enterococii în colite. Bogăția aceasta în microbi explică multiplele procese inflamatorii de la nivelul tubului digestiv. Stomacul, datorită acidului clorhidric, și intestinul subțire proximal printr-o activitate antimicrobiană (bactericidina Löwenberg) sînt în mod normal sterile. Tractul intestinal superior dispune de posibilități de apărare împotriva microbilor. Microbii acționează asupra intestinului nu numai prin endotoxine ci și prin participarea la metabolismul substanțelor conținutului intestinal, prin acțiunea asupra enzimelor digestive, prin interacțiunea între deosebiții microbi intestinali. Substanțele ce rezultă din metabolismul microbian sînt în mare parte necesare organismului. Rolul microbilor este important în metabolismul vitaminelor, cu deosebire în sinteza complexului B și a vitaminei K. În această sinteză vitaminică joacă rol și conținutul alimentelor în glucide și în vitamine. Unele din substanțele ce rezultă din metabolismul microbian sînt nocive: astfel sînt acizii grași și diverse amine, substanțe foarte toxice.

Intestinul are o floră microbiană constantă și echilibrată. Dacă această stare de echilibru este tulburată prin modificarea raportului dintre diverșii microbi, se produce așa-numita *disbacterie* (Niessle) care poate avea ca urmare o stare de autointoxicație. Această modificare de floră se poate produce printr-un dezechilibru între flora amilolitică și cea proteolitică, prin faptul că un microb obișnuit devine ofensiv, ori prin apariția în intestin a unui microb exogen patogen.

Disbacteriile intestinale se manifestă clinic cu fenomene dispeptice ori cu fenomene de enterită sau colită, iar la distanță cu tulburări sau cu localizări infecțioase în diverse organe și țesuturi (pielo-cistite, polinevrite, migrenă, dismenoree, sindrom hepato-renal). În același timp, se produc tulburări în resorbția și formarea vitaminelor, dînd hipovitaminoze și tulburări de ordin nervos, avînd ca punct de plecare excitațiile anormale ale interoceptorilor intestinali. Disbacteria poate să transforme intestinul într-un focar infecțios și să constituie deci o infecție de focar, care poate determina diferite stări patologice: reumatism, anemie, astenie. Prin tulburările produse în intestin, se favorizează și apariția unor stări alergice. Disbacteriile pot fi favorizate de anumite moduri defectuoase de preparare a alimentelor.

La o analiză microbiană se constată că stomacul și duodenul sînt de obicei aproape sterile. În jejun se constată prezența în cantități mici de enterococi, b. lactis aerogenes, bacili ai acidului lactic, care opresc putrefacția; în cec predomină grupa amilolitică, proteolitică și enterococii, iar în colon colibacilii, cărora li se adaugă adeseori și microbi străini de flora intestinală.

În toxiinfecțiile alimentare se constată microbi foarte variați. Nu există pînă azi o clasificare practică a microbilor întîlniți în toxiinfecțiile alimentare. Clasificarea acestora variază după autori. Schottmüller înglobează microbii aceștia în grupa paratificilor, alți autori îi încadrează în grupa salmonelelor, Babeș în grupa tifocoli, iar Uhlenhut în grupa paratifică enteritidis. Varietatea etiologică, epidemiologică și clinică a toxiinfecțiilor alimentare este explicată prin varietatea extraordinară a tulpinilor microbiene. Această varietate face ca deosebitele tulpini să primească diverse numiri după localitate și autor (tip Breslau, Dublin, Rostov, Moscova etc.). Figurează mai des microbii paratifici B și C, bacilul Aertryke, Gärtner, care dau toxiinfecții alimentare mai grave. De aceea ei au primit numirea „germeni majori", față de ceilalți microbi „germeni minori". Microbii care figurează în toxiinfecțiile alimentare sînt aproape identici din punct de vedere morfologic, sînt însă extrem de variabili din punct de vedere biologic, ei producînd toxine foarte variate, în cantitate mare, active, rezistente la căldură și avînd reacții serologice specifice. În afară de microbii amintiți se observă toxiinfecții alimentare cu enterococ, stafilococ, proteus, microbi care adeseori determină manifestări viscerale în ficat, rinichi etc. Tot astfel poate avea un rol grupa coli și grupa anaerobilor. În general acești microbi sînt foarte rezistenți la căldură, la agenții chimici și fizici, se multiplică cu rapiditate, producînd în cantitate mare toxine foarte rezistente la cele mai înalte temperaturi. Toxinele, mai ales în cantitate mare, sînt foarte active. Unii microbi secretă și endotoxină și exotoxină. Endotoxina se eliberează în mare parte chiar în alimentul infectat printr-o liză microbiană ori se eliberează de-abia în tubul digestiv al consumatorului. În toxiinfecțiile alimentare se admite, atît componenta microbiană, cît și componenta toxinică.

Cercetările mai noi demonstrează că în afară de toxiinfecția microbiană, figurează și toxice care se formează prin degradarea proteinelor conținute în aliment. Din această degradare rezultă mai ales corpi aminați, histamină, tiramină și indol, încît toxiinfecției i se adaugă și o intoxicație. Prin aceasta se revine în parte la vechea teorie a intoxicației alimentare prin ptomaine. Se dă o deosebită importanță acestei intoxicații, mai ales în toxiinfecțiile alimentare cu vînat, conserve, brînzeturi, sosuri, pește. S-au observat într-adevăr intoxicații colective prin histamină, de origine alimentară, mai des cu carne de pește (prin autoliza musculaturii peștelui). În astfel de cazuri fenomenele clinice apar la 4—5 minute după consumarea alimentului cu fenomene alarmante: fața devine vultuoasă, violacee, apar erupții scarlatiniforme, o senzație de rău, de spaimă, de căldură, de presiune toracică, o cefalee occipitală atroce și prurit. Loeper deosebește alimente toxifore (care aduc substanța toxică din afară: diamină, guanidină) și alimente toxigene care devin toxice în orga-

nism. După unii autori, produsele de dezintegrare nu sînt toxice prin ele însele, ci nu fac decît să prepare un mediu propice microbilor, iar alții cred că ele au o acțiune nocivă sinergică cu cea a toxinelor microbiene. O parte a autorilor susține că în fenomenele generale ale toxiinfecțiilor alimentare ar juca un rol și microbii normali din tubul digestiv, cărora le deschide drumul procesul inflamator de la nivelul mucoasei intestinale.

Etiologie și patogenie. Multă vreme a fost susținută părerea că toxiinfecțiile alimentare sînt datorite unui toxic cu proveniență din vasele ce se folosesc la pregătirea mîncării ori unor substanțe de origine putridă (ptomaine). Salmon și Gärtner au fost cei dintîi care au pus în evidență microbi în aceste îmbolnăviri. Cercetările bacteriologice ulterioare au arătat că în aceste toxiinfecții figurează o serie de microbi care trăiesc în mod saprofit la nivelul intestinului, atît la om, cît și la animal. Sistematizarea acestor microbi este dificilă, deoarece se întîlnesc foarte multe varietăți în cadrul aceleiași specii. Nu există o clasificare nici științifică, nici practică care să cuprindă toate tulpinile. Astăzi se cunoaște mai mult clasificarea pe Grupe: bacilul Gätner, bacilul Aertryke, grupa paratifică, grupa tifocoli, grupa *paratifi enteritidis*, toate din grupa mare a salmonelelor. În aproape toate aceste grupuri se constată zeci de tulpini. Toxiinfecțiile cele mai frecvente sînt datorite grupei Gärtner și paratificilor. Aceste grupe microbiene joacă un mare rol în epizootii (bou, porc, pește); carnea acestora vine mai des spre consumare colectivă. Alimentele care figurează mai deseori în toxiinfecțiile alimentare sînt carnea, mai ales tocată, cîrnățăriile, laptele, ouăle, salata de cartofi, brînzeturile, conservele, prăjiturile, mai ales cu cremă. În general constituie un mediu foarte bun pentru multiplicarea microbilor alimentele cu conținut de albumine, pregătite tocate, lichide sau semilichide. Astăzi se admite că infecția cărnii se produce în timpul vieții animalului (Hübener). Infecția însă se poate face la pregătirea alimentului, prin purtători de bacili, prin muște, șoareci, șobolani și gheață infectată. Sînt nocive foarte adesea alimentele ce se păstrează mai multă vreme, permițînd astfel microbului să elaboreze toxine.

Patogenitatea microbiană este foarte variabilă în aceeași grupă și la același reprezentant de grupă. În producerea toxiinfecției, în afară de prezența microbului și toxinei, un rol important îl joacă reactivitatea organismului. Nu toate persoanele care mănîncă din aceeași mîncare se îmbolnăvesc. În general, se îmbolnăvesc mai ușor acei care mănîncă viscerele animalului infectat. Manifestările clinice mai sînt în funcție și de timpul de păstrare a alimentului, de modul cum a fost pregătit și de compoziția meniului. Starea kinetică intestinală și reactivitatea nervoasă sînt adeseori determinante în dezvoltarea și forma clinică a toxiinfecției alimentare. Tulburările intestinale dominante în toxiinfecțiile alimentare sînt numai un fenomen, un aspect parțial al unui proces general al organismului, al unui mare complex de tulburări funcționale și morfologice. Intestinul, avînd o suprafață mare de resorbție și o bogăție de terminații nervoase, toxiinfecția dobîndește repede un caracter general. Pe de altă parte, vărsăturile și diareele, prin pierderea de apă și electrolite duc la o exsicoză cu diminuarea apei, atît extracelulare, cît și intracelulare și apoi și la o pierdere de proteine.

Aceste mecanisme explică întreaga simptomatologie observată în toxiinfecțiile alimentare, mai ales în cele cu evoluție gravă.

Epidemiologie. Îmbolnăvirile sînt de obicei sporadice. Rar survin și îmbolnăviri în masă, care în genere sînt grave și adeseori cu o mortalitate mare. Epidemiile dau cele mai variate aspecte clinice și se observă mai ales în cazărmi, internate, cămine.

Profilaxia este în funcție, pe de o parte, de severitatea controlului animalelor aduse la abator, pe de altă parte, de prepararea, de conservarea igienică a alimentelor și de buna pregătire a mîncării. Curățenia, controlul animalelor destinate tăierii, controlul personalului angajat la abator, sînt condițiile elementare ale profilaxiei. Controlul ali-

mentului este foarte dificil, deoarece adeseori alimentul se prezintă bine la exterior, iar la examenul bacteriologic se constată prezența microbilor. O altă dificultate constă în faptul că alterarea cărnii nu se cunoaște nici la vedere, nici la miros și că nu există nici un mod de pregătire care să distrugă toxinele și toxicele. Astăzi, nu se dispune încă de o metodă ușor accesibilă pentru controlul alimentelor din punctul de vedere al decelării toxiinfecției. Respectarea marilor principii de igienă este suficientă ca să evite aceste toxiinfecții, sau să le facă să survină mai rar ori în formă mai atenuată. Pregătirea bună, mai ales a cărnii, și evitarea cît se poate a conservelor de carne în timpul verii, trebuie respectată cu stricteţe.

Prognosticul toxiinfecțiilor alimentare este în general bun. Formele holerice, gastroduodenale, nervoase, au un prognostic mai sever. Prognosticul este de asemenea sever în toxiinfecțiile survenite în masă, în cursul cărora se poate întîlni o mortalitate de 50—60%.

Tratament. La început se urmărește îndepărtarea resturilor alimentare prin spălătură gastrică și prin purgative. Totodată se va da importanța cuvenită fenomenelor de deshidratare și celor cardio-vasculare. Rehidratarea se va începe imediat prin administrarea pe gură de lichide (mai ales ceaiuri zaharate în cantitate de 1 500 — 2 000 g), după toleranța bolnavului. În caz de intoleranță, se vor administra parenteral soluție clorurată izotonică, de două ori pe zi cîte 500 ml sau chiar mai mult, ori soluție glucozată 5%, 500 — 1 000 ml, săruri de potasiu (clorură de potasiu 0,50 g de 3—4 ori pe zi). Pentru menținerea bună a circulației periferice, se administrează analeptice (cafeină, cardiazol, camfor și stricnină). Dacă se constată o insuficiență suprarenală cu hipotensiune mare, se administrează extracte sau hormoni de corticosuprarenală (cortigen, cortiron etc.), zilnic două fiole, maximum 10 mg. Se pot administra, cu rezultate bune, transfuzii de sînge și de plasmă.

Împotriva infecției microbiene, care este izvorul de toxine, se pot administra atibiotice de tipul cloramfenicolului și streptomicinei, în funcție de specia microbiană. În același scop se pot da: sulfaguanidină, sulfatiazol etc.

Regimul alimentar în primele trei zile este hidric. Se recomandă sucuri de fructe, ceaiuri zaharate, supe sărate. În ziua a patra se trece la un regim de făinoase, iar în ziua a 10-a—14-a la un regim de menajare a tubului digestiv. Acest regim se continuă timp de 3—4 săptămîni și numai după aceea se trece la regimul alimentar normal.

BOTULISMUL

Este mai mult o intoxicație cu toxina bacilului botulinic (Ermengen), dar hemocultura pune în evidență uneori și prezența microbului. În unele cazuri s-au putut pune în evidență aglutinine și antitoxine.

Bacilul botulinic este anaerob și sporulat. Contaminarea se face prin carne, conserve, cîrnați, mezeluri. Infecția alimentelor se poate produce ușor, deoarece este vorba de un microb ubicvitar, care se poate găsi și în sol și praf. Toxina este foarte activă și provoacă o intoxicație cu o mortalitate de 50—100%.

Simptomele apar rapid, la 10—36 de ore după consumarea alimentului infectat. După o scurtă fază gastro-intestinală de 10—24 de ore, caracterizată prin vărsături și diaree, apar fenomene neuroparalitice care se manifestă printr-un sindrom de paralizie bulbară și de paralizie medulară. Se observă tulburări de acomodare oculară, diplopie, midriază, uscăciune mare a gurii, a mucoasei nazale și conjunctivelor, apoi afonie, ori răgușeală, disfagie, paralizia diafragmei, mai rar a extremităților inferioare și tulburări sfincteriene. Din cauza paraliziei bulbare, boala se complică adeseori cu bronhopneumonie. În formele grave moartea se produce în primele șase zile, cu fenomene manifeste de paralizie

bulbară; în formele mijlocii moartea survine în ziua a 12—14-a; uneori evoluția se lungește pînă în ziua a 20—21-a, cînd boala se poate complica cu o pneumonie fatală.

Tratamentul, în afară de spălături stomacale și laxative, constă în perfuzii cu soluție glucozată, alimentație prin sonda duodenală și, preventiv, antibiotice. În primele zile, serul antitoxic botulinic administrat intravenos, în doze mari de 50 — 100 ml, dă rezultate bune.

Cazurile care supraviețuiesc prezintă o convalescență foarte lungă, 2—3 luni, caracterizată prin inapetență, cefalee și anemie.

ENTEROCOLITA ACUTĂ

Definiție. Enterocolita acută este inflamația acută a mucoasei intestinului subțire și gros. Cînd este prinsă și mucoasa stomacală, se vorbește de gastro-enterocolită acută.

Simptomatologie. Simptomul dominant este diareea cu scaune foarte frecvente, lichide galbene, de fermentație, ori brune, de putrefacție. Diareea este însoțită de obicei de febră, 37,5—38° C, de dureri abdominale, borborigme, uneori de vărsături și de simptome de deshidratare, care sînt pronunțate mai ales dacă scaunele sînt foarte frecvente. Abdomenul este de obicei retractat și sensibil la presiune, urina puțină și conține adeseori albumină, urobilinogenul crescut și indican. Materiile fecale conțin resturi alimentare și mucus.

Evoluție și complicații. Evoluția este de obicei benignă, în afară de formele grave care evoluează cu fenomene de insuficiență suprarenală. Dacă nu se intervine de la început energic, aceste forme grave pot fi fatale. Complicațiile de natură septică ori peritoneală sînt foarte rare. O parte a cazurilor lasă sechele: trecerea la cronicitate, stază duodenală, mialgii, nevrite, artrite reumatoide și tulburări diskinetice biliare.

După predominanța unui simptom, formele clinice pot fi: forma gastro-enterocolitică, forma dizenteriformă, forma holerică (colera nostras). Această din urmă formă evoluează cu vărsături incoercibile, diaree cu 20—30 de scaune în 24 de ore. Scaunele pierd caracterul fecaloid și devin asemănătoare zemii de orez ori de mazăre. Pierderea mare de lichid, starea de intoxicație, pot da o deshidratare gravă cu tegumentele uscate, reci, cu azotemie, oligurie, dureri musculare, voce pițigăiată, hipotensiune, limbă uscată, crampe musculare și puls frecvent, foarte mic, încît imită în totul holera. Această formă durează 2—14 zile. După dispariția fenomenelor, vindecarea este numai aparentă și intestinul subțire rămîne timp foarte îndelungat extrem de sensibil. Forma infecțioasă tifică evoluează cu febră înaltă, o stare generală alterată și cu scaune foarte frecvente. Forma hipotensivă este dominată, în afară de diaree, de sindromul de insuficiență suprarenală acută, care poate trece în comă. Alteori apare o tetanie generală uneori mortală.

Diagnostic. Diagnosticul este în general ușor. Este important să se excludă bolile infecțioase, parazitare și eventualele boli generale, care evoluează cu diaree. Astfel se vor exclude: febra tifoidă, dizenteria, septicemia, intoxicațiile cu arsen, mercur și în general enterocolitele din cursul bolilor infecțioase (scarlatină, pneumonie etc.).

Anatomopatologic se constată un proces inflamator superficial al mucoasei, cu intumescența foliculilor și plăcilor Payer. Inflamația interesează adeseori întreg tubul digestiv. În formele mai grave, procesul inflamator interesează toate straturile peretelui intestinal.

Etiologie și patogenie. În etiologia enterocolitei acute figurează adeseori toxiinfecțiile alimentare, cu microbi din grupa salmonella (*Bacillus enteritidis Gärtner*, *Bacillus Aertrycke*, bacilii paratifici) cu coli exogen, proteus, precum și cu alți microbi cum sînt, enterococi, stafilococi. Infecția microbiană se produce, fie direct, fie pe cale hematogenă. În aceste toxiinfecții alimentare figurează mai ales carnea, laptele și untul. În afară de toxiinfecțiile alimentare, toxicele exogene, cum sînt arsenul, mercurul, pot și ele să dea o enterocolită

acută. Aceste intoxicații evoluează de obicei sub forma dizenterică. Unele enterocolite acute sînt datorite unei reacții alergice a mucoasei intestinale la anumite alimente. Se observă enterocolite acute și prin toxice endogene, care iau cîteodată un caracter grav, incoercibil, ca de pildă în uremie. Uneori nu se poate pune în evidență o etiologie bine determinată.

Prognosticul este în general bun.

Tratament. *Tratamentul preventiv* se rezumă la respectarea principiilor igienei alimentare.

Tratamentul curativ. Se recomandă repaus absolut la pat și, dacă starea generală permite, se administrează imediat un purgativ: ulei de ricină sau sulfat de sodiu. Mai importante sînt însă regimul și rehidratarea. Timp de două zile la început regimul va fi hidric; a treia zi se permit mere rase ori supă de ovăz ori cacao în apă. În ziua a patra-a cincea se trece la un regim de făinoase și în ziua a șaptea-a opta la un regim mixt, cu eliminarea grăsimilor, celulozei și alimentelor conservate. Acest regim se continuă cel puțin trei săptămîni, pentru a preveni colita cronică. În formele cu deshidratare se administrează perfuzii cu soluție clorurată izotonică ori injecții de soluție hipertonică clorurată. Se administrează clorură de potasiu 1,5—2 g per os. În formele cu colaps se administrează extracte de glandă suprarenală și analeptice periferice. Se pot administra antibiotice, sulfamide, iar în ziua a treia-a patra benzonaftol, bismut sau cărbune.

COLITA ȘI ENTEROCOLITA CRONICĂ

Definiție. Sub numele de colită și de enterocolită se înțelege de obicei inflamația cronică a mucoasei intestinale (endocolită). Colitele și enterocolitele acute sînt datorite unei toxiinfecții alimentare ori unei infecții specifice. Ele se traduc astfel printr-un tablou clinic caracteristic, cu o etiologie cunoscută. Colitele cronice, fie că inflamația interesează întreg traiectul intestinal, fie numai un teritoriu limitat, nu au, în majoritatea cazurilor, o etiologie cunoscută. De aceea, în practică, este acceptată și astăzi o clasificare anatomică, cu mențiunea că, simultan cu procesul anatomic se produc și tulburări funcționale, determinate de participarea sistemului nervos și manifestîndu-se prin tulburări motorii (de tonicitate și de tranzit) și secretorii, care adeseori premerg ori domină alterările anatomice. Uneori trebuie admisă și participarea intestinului subțire, deși cîteodată e greu de pus în evidență. Enterocolita numită și mucoasă poate fi totală sau parțială. Colita parțială (ascendentă, transversă, sigmoidiană sau angulară) este de obicei profundă și prinde toate straturile peretelui intestinal, încît se poate vorbi de o colită parietală. Se vorbește în general de o colită mucoasă cînd procesul este localizat superficial în mucoasa intestinală, și de o colită parietală cînd procesul interesează toate straturile peretelui intestinal. Printre multiplele forme de colită, colita muco-membranoasă și colita (rectocolita) ulceroasă apar sub un aspect clinic particular. Ele se manifestă ca adevărate boli, cu simptomatologie bine definită, și pot fi astfel ușor diferențiate de colita mucoasă, fie totală, fie parțială. Colitele flegmonoasă și gangrenoasă sînt foarte rare și se însoțesc de la început de o reacție peritoneală, cu fenomene grave, alarmante. Ea se observă foarte rar și are o localizare mai ales cecală și sigmoidiană.

Simptomatologie. Colita este caracterizată prin sindromul colopatic, tulburări de tranzit (constipație, diaree), tulburări reflexe gastrice, duodenale, cardiace și respiratorii, tulburări coprologice. Tabloul clinic este dominat de tulburările de tranzit intestinal. Constipația, alternînd cu diareea, atrage de obicei atenția asupra colitei. Diareea are anumite caractere. Ea apare, fie imperios postprandial, fie electiv, după anumite mîncări (lapte, ouă), ori trezește pe bolnav dimineața, ca un ceas deșteptător. Scaunele sînt abundente („baligă de vacă") ori cu aspectul de falsă diaree. Diareea poate fi provocată și de frig sau de emoții

și este uneori însoțită de dureri abdominale vagi ori de dureri vii în bară și de borborigme. Cîteodată se produc adevărate descărcări diareice. Examenul coprologic dă rezultate variate, după predominanța fermentației, putrefacției ori dispepsiei grase. În diareea de fermentație, scaunele sînt abundente, galbene, sub formă de baligă de vacă, acide, cu multe resturi de amidon, iar în cea de putrefacție, scaunele sînt brune și cu reacție alcalină, cu resturi de fibre musculare adeseori nedigerate. Scaunele sînt de obicei aderente de vas și conțin mucus și albumină, care denotă gravitatea alterațiilor mucoase.

La examenul fizic, abdomenul este sensibil în anumite regiuni, mai ales în regiunea iliacă dreaptă și paraombilicală stîngă. Ca simptome generale se constată rareori o stare subfebrilă. Ca tulburări reflexe se notează: balonare, greață, uneori inapetență, tulburări cardiace și ușoare tulburări respiratorii. În afară de acestea se constată adeseori simptome din partea sistemului nervos, caracterizate printr-o astenie psihică mai ales în orele de dimineață, insomnie, anxietate și fobie, mai ales de cancer. Uneori, printr-un regim rău înțeles și mai ales prin teama de alimentație, se creează debilitate generală, anemie și o emaciere, care uneori poate fi extremă. La examenul radiologic se constată un tranzit accelerat, ori întîrziat, variabil la diversele examinări.

Simptomatologia în colitele parietale variază după localizare. Deosebim următoarele colite parietale: colita dreaptă (tiflocolita), colita stîngă, colita transversă și colita angulară, mai ales stîngă.

Colita dreaptă. În această formă, inflamația interesează mai ales cecul și ascendentul. În afară de alternativele de constipație și diaree (de putrefacție ori de fermentație), tabloul clinic este dominat de sindromul de intoxicație ileo-cecală. Bolnavii acuză o durere surdă, aproape continuă, cu exacerbări la 5—6 ore după mese, cu localizare în regiunea ileo-cecală și cu iradieri în extremitatea inferioară dreaptă pînă la genunchi ori spre regiunea lombară. Exacerbarea apare adeseori noaptea între orele 2 și 3 sau este provocată de mișcările de aplecare. La palpare se simte în regiunea ileo-cecală colonul cecoascendent ca o tumoare elastică, voluminoasă, ori se percepe o împăstare. Palparea deșteaptă durerea în punctul lui Mac-Burney, în cele două puncte periombilicale și în punctul solar. Durerile tardive din cursul nopții sînt uneori foarte frecvente și însoțite de descărcări diareice dureroase. În aceste cazuri se poate vorbi de o *dispepsie cecală*. Ceea ce caracterizează colita parietală dreaptă, sînt durerile spontane și provocate în regiunea ileo-cecală, cecul voluminos la palpare și sindromul intoxicației ileo-cecale. Suferinței ceco-ascendentului i se adaugă destul de frecvent și afecțiunea ileonului, a apendicelui și o reacție peritoneală cu extinse formații membranoase aderențiale. Adeseori se constată simultan o ptoză a colonului ascendent, un dolicocolon sau, ceea ce este mai frecvent, o atonie și mobilitate a cecului.

Simptomele reflexe la distanță, manifestîndu-se prin spasm esofagian, spasm piloric, tulburări diskinetice duodenale, veziculare și tulburări cardio-vasculare (tahicardie) și repiratorii (dispnee), sînt relativ frecvente. *Sindromul de intoxicație ileo-cecală* se compune din simptome multiple, cu predominanța celor psihice. Astfel se pot observa: o astenie nervoasă mai ales matinală, excitabilitate psihică, fatigabilitate, anxietate, melancolie, obsesii, ipohondrie, stări maniacale epileptiforme, delir și chiar psihoză. Aceste fenomene nervoase sînt însoțite adeseori de tulburări endocrine, tiroidiene, hipofizare, suprarenale, genitale. Astfel, se observă stări ușoare de mixedem ori de hipertiroidism, addisonism, la femei sterilitate, la bărbați impotență. Acestor simptome li se pot adăuga fenomene alergice (urticarie, eczeme), simptome infecțioase, stări febrile, pielită, colecistită, anemie, insuficiență hepatică, insuficiență pancreatică și fenomene renale (albuminurie, hematurie).

Scaunele sînt în formă de baligă ori în formă de mici cîrnăciori de culoare galbenă deschisă, aerate, spongioase.

Fig. 135. — Colită acută (colecția dr. Issersohn).

Fig. 136. — Colită acută cu evoluție spre cronicizare (colecția dr. Issersohn).

Radiologic (fig. 135, 136, 137), se observă la început o stază ceco-ascendentă moderată; într-o fază mai avansată staza este foarte accentuată (37 — 72 de ore) și se repercută asupra ileonului. Uneori tranzitul este rapid prin ascendent, lăsînd numai un mic rest în cec; alteori se constată un cec hipertonic și deformat.

Colita parietală sigmoidiană (sigmoidita) evoluează cu fenomene peritoneale (perisigmoidită) și adeseori cu sindromul recto-sigmoidian, datorită faptului că aceste colite, la început mucoase, se transformă în colite ulceroase. Această transformare este citeodată favorizată de prezența unor diverticuli. Forma superficială evoluează cu constipație alternînd cu false diaree, iar forma profundă cu o constipație rebelă pînă la ocluzie. La palpare se găsește o rezistență cilindrică foarte sensibilă, care se confundă uneori cu cancerul sigmoidian. La irigoscopie se constată în aceste forme profunde un defileu neregulat, sinuos, filiform.

Colita parietală angulară stîngă evoluează cu aerocolie stîngă și crize dureroase în hipocondrul stîng. Alteori ea se manifestă prin dureri intermitente de-a lungul spațiului al optulea intercostal stîng și prin balonări abdominale pronunțate, care durează mai multe zile și cedează după evacuarea de gaze ori după scaun. Rareori se observă crize de subocluzie, cu vărsături, dureri în formă de junghi și stare sincopală, care se amendează după evacuarea de scaun ori de gaze. Uneori ea evoluează cu sindromul cardio-vascular (cu dureri de tip anginos, ori cu tulburări de ritm).

Colita parietală transversă se observă foarte rar. Ea se caracterizează prin dureri aproape constante, în bară, cu sediul în regiunea epigastrică și cu iradieri în întreg abdomenul și în regiunea sacro-lombară. După un timp colonul transvers devine hipotonic, suferă o alungire care favorizează o stază intestinală pronunțată, cu o pericolită ce prinde și stomacul. Această aderare gastro-colică explică un sindrom care este caracterizat prin crize dureroase abdominale, însoțite de vărsături și debacluri diareice simultane.

Coprologic, ea se caracterizează prin scaune de falsă diaree în care digestia este bună.

Radiologic, într-o fază mai precoce, transversul are calibrul diminuat datorită unei stări spasmodice; mai tîrziu, datorită hipotoniei și diskineziei, colonul transvers e coborît în formă de ghirlandă și prezintă o stază foarte pronunțată și aderențe cu colonul ascendent și cu stomacul.

Scanned with OKEN Scanner

Fig. 137. — Colită cronică. Imagini nodulare, după distensia gazoasă a colonului (Knothe).

Evoluție și complicații. Evoluția colitelor este în general cronică, cu izbucniri care pot apărea la cele mai mici greșeli de regim, la oboseală fizică și psihică, la emoții, la frig. Perioadele de bine și de rău alternează în mod foarte capricios. Într-o fază foarte avansată se observă uneori o hepato-splenomegalie cu leucopenie.

Complicațiile cele mai frecvente sînt de ordin *infecțios* și *toxic*.

Complicațiile infecțioase sînt de vecinătate și la distanță.

Complicațiile de vecinătate sînt pericolitele, mezenteritele și epiplooitele. Pericolita se localizează mai ales la dreapta, cu punct de plecare de la cec ori de la flexura dreaptă și ia forma unor bride ori a unei membrane (pericolita tip Jackson). Aceste pericolite sînt în general plastice; ele supurează foarte rar, putînd da naștere unor abcese închistate.

Mezenterita se adaugă mai deseori enterocolitei și, prin procesul de sclerozare și retracție, dă tulburări de tranzit duodenal și intestinal. Prezența mezenteritei se trădează printr-o sensibilitate difuză abdominală, prin stază duodenală, ileo-colică și prin scaune cu conținut gras.

Epiplooita însoțește de obicei mezenterita. Durerile spontane au un caracter în bară, cu iradieri spre ombilic și spre unghiul hepatic al colonului.

Simptomele acestor complicații peritoneale, mezentero-epiplooice nu sînt caracteristice. Se poate bănui prezența acestor complicații în colitele în care se observă dureri continue, exacerbate în poziția verticală sau în cursul anumitor mișcări (mai ales de flexie ori extensie a trunchiului) ori în cazurile în care persistă o senzație de plenitudine continuă cu crize periodice, manifestate prin grețuri, vărsături, ameteli, ori diaree grave, stări subfebrile și fenomene veziculare și duodenale. Rareori se observă crize de subocluzie cu dureri atroce, vărsături, care cedează după descărcări diareice cu gaze. Radiologic, se poate observa deformația conturului intestinal, cu incizuri mari, cu margini rigide, cu acolare de anse ori fixarea unor anse în poziții anormale, cu sensibilitate constantă pe regiunea alterată. Toate aceste semne sînt de posibilitate și nu de certitudine.

Complicațiile infecțioase la distanță. Colecistita din cadrul sindromului entero-hepatic este mai frecventă în tiflocolită. Pielita din sindromul entero-renal este frecventă, mai ales la femeile cu colită dreaptă. Ea poate evolua acut, cronic ori intermitent, cu dureri lombare, cu micțiuni dureroase frecvente și uneori cu mici hematurii. Metro-anexita, prostatita se pot observa în sindromul entero-genital; artrita în sindromul entero-articular. Pneumopatiile cronice din sindromul entero-pulmonar sînt complicații mai rare.

Unii autori vorbesc de complicații toxice. Aceste complicații se găsesc grupate în sindromul intoxicației ileo-cecale, caracteristic sindromului colitic drept.

Forme clinice. După aspectul clinic, se vorbește de forme ușoare cînd bolnavul are un singur scaun pe zi și o stare generală bună; de o formă mijlocie cînd alternează perioade de constipație cu perioade de diaree, și de o formă severă, cînd domină diareele care, prin durata lor lungă și frecvența mare a scaunelor, determină o stare generală rea și duc bolnavul la emaciere. După manifestările coprologice se vorbește de colite cu predominanța fermentației și colite cu predominanța putrefacției; acestea din urmă sînt mai grave. După predominanța unui simptom din sindromul de intoxicație ileo-cecală, se vorbește de forme

psiho-cerebrale, neuro-endocrine, alergice etc. După etiologie se deosebesc: colite cu etiologie necunoscută (aici aparțin în general colitele mucoase și parietale parțiale) și forme cu etiologie cunoscută. În grupa colitelor cu etiologie cunoscută intră:

Colitele cu protozoare. Colita amibiană datorită entamibei are o evoluție adeseori cronică, cu perioade lungi de diaree. Scaunele sînt uneori muco-sanguinolente. În materiile fecale se pune în evidență amiba, iar la examenul rectosigmoidoscopic se constată o rectită ulceroasă. La examenul fizic se găsește o sensibilitate netă pe întreg colonul, dar mai ales în fosele iliace; ficatul este adeseori mare, depășește falsele coaste și e sensibil. Colitele cu *Entamiba coli*, *Dientamiba fragilis* etc., dau ocazia adeseori la erori de diagnostic. Aceste protozoare sînt considerate ca factori care întreține o colită constituită anterior. Este important a recunoaște aceste protozoare și a le combate, pentru a favoriza vindecarea colitei.

Colitele cu flagelate. Colita cu *lamblia* se caracterizează mai ales prin perioade de diaree foarte manifestă (15 scaune zilnic), rebelă la tratamentul obișnuit și însoțită de tulburări dispeptice duodenale (greață, balonare, eructații, pirozăă), hipotensiune și o astenie uneori atît de evidentă, încît imită sindromul observat în addisonism și hepatism. Colitele cu *trihomonas* evoluează tot cu crize de diaree, violente și rebele la tratamentul obișnuit și avînd o durată de 10—14 zile.

Colitele cu infuzorii, datorite mai ales lui *Balantidium coli*, evoluează tot cu diaree de lungă durată, care iau uneori caracterul dizenteriform.

Colitele verminoase cu tricocefali, ascarizi, oxiuri, tenie sînt discutate. Aceste infestații par mai curînd a întreține o colită și a favoriza complicații infecțioase (apendicită, colecistită) ori manifestări generale (anemie, febră, fenomene nervoase).

Diagnostic. Diagnosticul pozitiv în colita mucoasă se face pe baza simptomelor clinice (constipația alternînd cu diareea) și a sindromului coprologic inflamator (materii fecale în formă de baligă, cu conținut de mucus intim amestecat și de albumină). Simptomele clinice și coprologice permit diagnosticul de probabilitate. Diagnosticul pozitiv se va pune numai după diagnosticul diferențial. Înainte însă de a face acest diagnostic diferențial, trebuie să se răspundă la două întrebări: este vorba de o colită cu sau fără participarea intestinului subțire; este vorba de o colită totală ori parțială. Prezența scaunelor de fermentație și de putrefacție pledează mai mult pentru predominanța colitei drepte, iar sindromul recto-sigmoidian pentru predominanța colitei stîngi. Prezența în materiile fecale a grăsimilor, a fibrelor musculare nedigerate, a biliverdinei, arată participarea intestinului subțire. După ce s-a stabilit astfel forma anatomică și extinderea colitei, se trece la determinarea etio-patogeniei. Se cercetează foarte minuțios prezența de protozoare, flagelate sau infuzorii, care sînt adeseori cauzatorii ori întreținătorii colitei. Etiologia microbiană este foarte greu de stabilit și adeseori înșelătoare, deși rolul microbilor nu se poate nega. Din punct de vedere patogenetic, este foarte important a pune în evidență insuficiențele digestive (gastrice, pancreatice, hepatice) care întrețin colitele. Tot astfel trebuie examinat bolnavul din punctul de vedere al tipului de activitate nervoasă superioară, al tulburărilor neuro-endocrine, al stării sale de reactivitate mai ales alergice, al eventualelor carențe sau vicii alimentare. Numai după ce s-a răspuns la toate aceste întrebări și numai după ce s-a eliminat posibilitatea unui proces tumoral, se poate stabili diagnosticul pozitiv de colită.

Mai rămîne de precizat dacă colita nu este numai un proces care însoțește o boală ulceroasă, o tireotoxicoză, o metro-anexită. Diagnosticul astfel stabilit permite instituirea unui tratament adecvat.

Anatomie patologică. În *endocolită*, mucoasa este congestionată, prezintă o hipersecreție de mucus și e acoperită uneori de muco-membrane. Mai rareori se constată exulcerări super-

ficiale ori prezența unui exsudat sero-albuminos. Procesul interesează de obicei întreg traiectul colonului, adeseori și al intestinului subțire. În *colitele parietale*, în afară de alterarea mucoasei se constată modificări ale tuturor straturilor peretelui intestinal și ale țesuturilor vecine (limfadenită, limfangită, mezenterită, epiplooită). În peretele intestinal sînt coafectate și terminațiile nervoase (entero-nevrite) și sînt prinse și plexurile nervoase abdominale (solarită, ganglio-mezenterită). Procesul inflamator se exteriorizează, dînd o adevărată *exocolită*. Aceste alterări profunde favorizează hipotonia și alungirea colonului care duc la o stază în intestin. Procentual, procesul inflamator segmentar se localizează pe ceco-ascendent în 50% din cazuri, pe sigmoid în 30%, pe transvers în 7% și la unghiurile colice în 10—13% din cazuri.

Etiologie și patogenie. Printre cauzele principale se pot cita modificările survenite în chimismul intestinal. Acestea se datoresc insuficienței digestive din partea superioară a tractului intestinal și lipsei de epurație și neutralizare a conținutului din regiunea ileocecală. Procesele de putrefacție și de fermentație din regiunea ceco-ascendentă cauzează leziuni ale mucoasei intestinale. Tulburările de tranzit intestinal joacă și ele un rol important. Intervin și infecțiile de origine exogenă, focarele infecțioase (amigdaliene, dentare, rinofaringiene); microbii intestinali (*coli*, *proteus*, *enteritidis*, enterococ, stafilococ, streptococ, *anaerobi*, *lactis aerogenes*) au o localizare de predilecție în intestinul gros, care are și o funcție de eliminare pentru toxice, toxine și microbi. Infecțiile, mai ales cele hematogene, par a avea un rol în etiologia colitelor în general. Toxiinfecțiile alimentare, febra tifoidă, dizenteria, se găsesc adeseori în antecedentele bolnavului de colită. Atît în infecțiile de focar, cît și în infecțiile generale, microbii eliminați prin intestin pot determina alterări ale mucoasei, care apoi permit o infecție secundară cu microbii florei intestinale. Unii atribuie un rol și toxinelor microbiene. Reacțiile alergice ale mucoasei intestinale, dacă se repetă, favorizează colita. În afară de aceste cauze alimentare, microbiene, chimice, pot juca un rol și unii factori anatomici (angulație, ptoze, dolicocolon). Intervin și alți factori patogeni: tahifagia, masticația insuficientă, consumarea exagerată de carne, de apă, de băuturi alcoolice; unii factori traumatici (coprostază, purgative, clisme); anumite alergene alimentare (cartofi, mere, ouă, lapte, pește); unii factori ereditari, predispoziții familiale, considerate mai mult ca un teren special de reactivitate. Se admite că și carențele în vitaminele A, B și C ar putea juca un rol. În ultimul timp se dă o deosebită importanță tulburărilor neuro-endocrine. Astfel, se observă colite în boala lui Basedow și în tulburările funcției ovariene din diferite etape critice (pubertate, menopauză). Uneori se constată anumite stări de diateză care favorizează colitele (eliminarea intestinală a acidului oxalic). Se pare însă tot mai mult că, atît tulburările endocrine, cît și cele alergice survin în cursul unei colite constituite anterior și figurează ca agravante ori ca provocatoare ale unei perioade mai active a colitei.

Fiziopatologic, alterarea mucoasei și a peretelui intestinal, tulburările diskinetice intestinale, cu un tranzit încetinit sau accelerat, duc la tulburări de resorbție a proteinelor, lipidelor, glucidelor și mineralelor. Aceste tulburări se constată mai ales în formele mai grave ale colitei. În același timp, modificările conținutului intestinal duc adeseori la o intoxicație a organismului. Rolul preponderent în această intoxicație par a-l avea acizii acetic, oxalic, lactic, substanțele din grupa indolului și scatolului, derivatele protidice mai ales tiramina, triptamina, histamina, apoi toxinele microbilor de fermentație și putrefacție dintre care rolul cel mai important revine grupei bacilului coli. Intoxicația este favorizată de stază, de hidratarea conținutului intestinal și mai ales de incapacitatea de detoxificare a ficatului, care, fiind supus primul acestei inundații toxice, devine insuficient. Tulburările de resorbție și intoxicația intestinală explică modificările locale, la distanță și cele generale observate în colită.

Scanned with OKEN Scanner

Prognosticul colitelor este în funcție de forma, de sediul colitei și de complicațiile intervenite. Un prognostic mai sever au mai ales colitele parietale și îndeosebi colita parietală dreaptă, care poate determina complicații variate și serioase. Colita mucoasă simplă, prin faptul că nu are tendința la vindecare, ci cel mult la ameliorare, și că episoadele de agravare apar fără nici o cauză evidentă sau la cea mai mică greșeală alimentară, reprezintă o infirmitate pe care bolnavul o poartă adeseori viața întreagă.

Tratamentul în colite va fi preventiv și curativ.

Tratamentul preventiv al colitei se va aplica la indivizii cu predispoziție familială, constituțională, la cei cu constipație, ptoze, anomalii intestinale și la bolnavii cu insuficiențe digestive gastrice, pancreatice, hepatice. Tratamentul preventiv va consta din respectarea unei alimentații raționale, ritmate în timp, corespunzătoare funcției digestive și din administrarea unui tratament substitutiv (acid clorhidric, pepsină, extracte pancreatice) și tonic general.

Tratamentul curativ va începe cu o perioadă de repaus complet de 14—21 de zile. Acest repaus, care permite scoaterea bolnavului din mediul său profesional, social și familial va fi realizat, dacă e posibil, într-o stațiune balneo-climaterică (Slănicul Moldovei, Sîngiorz, Borsec). Tratamentul etiologic poate fi instituit mai ales în colitele amibiene (emetină), lambliazice (atebrină), cu balantidium (chinină în clismă). Pe cale bucală se pot administra sulfamide, streptomicină, aureomicină, cu scopul de a inactiva flora microbiană patogenă.

Regimul alimentar va fi substanțial, pentru a asigura o nutriție suficientă. În prescrierea lui se va ține seama mai ales de insuficiențele digestive, de tranzitul intestinal, așa cum rezultă ele din rezultatele examenului coprologic asupra digestiei; de procesul de fermentație ori putrefacție, de toleranța și de sensibilitatea bolnavului față de anumite alimente. La stabilirea regimului se va lua în considerare dacă predomină constipația ori diareea. În caz de predominanță a constipației se începe cu un regim sedativ, de 4—5 zile care va fi compus din pireuri de legume, făinoase, brînzeturi nefermentate, carne slabă, șuncă, unt, iaurt, suc de fructe, compoturi, pîine albă, prăjituri, gălbenuș de ou și miere. Se trece apoi la un regim stimulant în care intră legume, mai ales fasole verde, linte, mazăre verde, sparanghel, conopidă, salate, castraveți, carne grasă ori la un regim de cruditățI pe timp de 1—2 săptămîni. În cazuri de predominanță a diareei, regimul este în funcție de prezența fermentației ori putrefacției. Se începe, după caz, cu un regim de combatere a fermentației ori putrefacției, care e continuat 7—14 zile. Deoarece fermentația trece de obicei în putrefacție, după acest timp se trece pe lungă vreme — 2—3 luni — la un regim numit în zig-zag. În cursul acestuia se fac cele mai variate combinații (spre exemplu: două zile regim de combatere a fermentațiilor și două zile de combatere a putrefacțiilor) sau o altă combinație în raport cu rezultatele analizei materiilor fecale. După ce s-a reușit ca bolnavul să aibă un scaun normal și o stare generală bună, se trece la regimul alimentar complet, intercalînd la intervale variate (la 6—7 zile) 1—2 zile de regim contra fermentațiilor ori a putrefacției, după indicațiile rezultate din examenul materiilor fecale. Dacă diareea este de fermentație, regimul va fi mai mult albuminoid. Se prescriu ceai, șuncă, carne, creier, măduvă de oase, brînzeturi nefermentate, unt. Cu acest regim, după un timp de 1—4 săptămîni se obține suprimarea fermentațiilor, dar rămîne tendința la recădere. Din aceste motive, regimul de bază rămîne cel albuminoid, permițîndu-se în cantitate mai redusă legume și făinoase. Dacă se produce transformarea în diaree de putrefacție, se va institui, pe 2—3 zile, un regim de combatere a putrefacțiilor. În caz de colită cu diaree de putrefacție, se administrează un regim alimentar cu făinoase, gris, orez, biscuiți, cereale, supe de legume, macaroane, tăiței, fructe și se procedează astfel timp de 2—3 săptămîni, cînd se trece la un regim în zig-zag. Dacă se constată prezența

simultană a fermentației și putrefacției, se administrează un regim cu unt, grăsimi și zarzavaturi ori de la început un regim în zig-zag, o zi contra fermentației și altă zi contra putrefacției. Se recomandă ca în toate colitele cu predominanța diareei să se prescrie la început două zile de post cu ceai, vin roșu și apoi abia să se treacă la regimul indicat de forma diareei.

În toate colitele, dar mai ales în cele cu diaree, se vor elimina alimentele iritante ale mucoasei, mai ales cele bogate în celuloză (fasole, linte, varză, salată), cele care întrețin putrefacția (carne conservată, mezeluri, cîrnați), ori cele iritante (fructe, roșii). Pîinea va fi totdeauna albă și prăjită; dintre băuturi se pot admite vinul roșu, coniacul și laptele în cantități mici (30—50 g de 6—10 ori pe zi), însoțit de medicație cu carbonat de calciu. Se mai pot permite iaurtul, ouăle (după toleranță), zahărul în cantitate foarte mică.

Tratamentul medicamentos este fiziopatologic și simptomatic. Fiziopatologic, se poate face un tratament de substituire a insuficiențelor digestive. Astfel, se administrează, după cum se găsește o insuficiență gastrică sau pancreatică, pepsină cu acid clorhidric sau extracte de pancreas. Pentru înlăturarea carențelor vitaminice se administrează preparate de polivitamine, ca antialergice se pot prescrie antihistaminice de sinteză, hiposulfit de sodiu, gluconat de calciu. Cu scop antiinflamator și ca neutralizant se administrează pansamente cu carbonat de calciu, iar ca antiinfecțios sulfamide, penicilină, streptomicină, bacteriofag. Pentru combaterea putrefacțiilor se pot prescrie preparate de bismut, în doze de 15—20 g dacă predomină constipația, și în doze de 3—5g dacă predomină diareea. Pentru combaterea fermentațiilor se dau preparate de bacili lactici sau carbonat de calciu.

Tratamentul simptomatic se adresează celor două simptome mari, constipația și diareea. Constipația se combate cu laxative ușoare, administrate timp scurt (2—3 săptămîni). Se administrează de predilecție ulei de parafină, preparate de bilă sau preparatul carbocif. Obișnuim să administrăm laxativele ușoare totdeauna combinate cu ulei de parafină. În diareele rebele se administrează carbonat de calciu, dermatol și preparate de tanin. Uneori se obțin rezultate bune cu tinctură de opiu administrată 3—5 zile, de 3 ori pe zi cîte 5 picături. Împotriva colicelor se administrează atropină, beladonă, papaverină; împotriva flatulenței, cărbune; se prescriu de asemenea sedative (luminal, bromuri, pasifloral, sedonal, belergal).

Fizioterapia constă în aplicarea de comprese umede calde pe abdomen, 2—4 ore pe zi; în băi calde generale și de șezut, uneori în unde scurte și raze ultraviolete.

Tratamentul hidromineral este recomandat în toate colitele. Apele cloruro-sodice, prin activarea secreției gastrice, intestinale, biliare, pancreatice și prin echilibrarea motilității și calmarea inflamației, favorizează ameliorarea. Ele au o acțiune bună și asupra sistemului nervos, datorită repausului în stațiune. Clismele vor fi pe cît se poate evitate. Se admit cel mult clisme mici, cu ulei, mai ales în colitele stîngi. Se mai practică infiltrația splanhnicului în unele forme dureroase de colită dreaptă.

Toate aceste tratamente, constînd mai ales în respectarea regimului alimentar și însoțite de o psihoterapie activă de liniștire, de încurajare, de educare, dau rezultate bune, de ameliorare sau uneori chiar de vindecare clinică. Cu aceste tratamente bolnavul recîștigă aproape totdeauna capacitatea și dispoziția de muncă și vede dispărînd fenomenele nervoase.

În colitele cu complicații se va da toată atenția tratamentului acestora din urmă. Astfel, în sindromul entero-hepatic și entero-renal tratamentul va suferi modificarea corespunzătoare suferinței hepatice ori renale.

Capacitatea de muncă. Colitele ușoare nu diminuează capacitatea de muncă, cu condiția păstrării unui regim alimentar apropriat.

În colita intensă, capacitatea de muncă este diminuată, bolnavii neputînd efectua munci ce necesită eforturi fizice mari, mers îndelungat, contact repetat cu substanțele toxice

și care nu îngăduie respectarea regimului alimentar indicat. Diareele frecvente contraindică o activitate, care cere eforturi fizice mari. Aceste colite duc la schimbarea profesiei, deci la încadrarea într-un grad de invaliditate.

Colopatia muco-membranoasă

Definiție. Descrisă sub numiri deosebite (colică mucoasă, astm intestinal), ea este considerată de unii ca o colită cu predominanța constipației, de alții ca un sindrom intestinal motor, secretor, senzitiv ori alergic, iar de alții, în sfîrșit, ca o boală autonomă a intestinului. Unii o consideră numai ca un sindrom cu cauze foarte multiple. Prezentarea colopatiei muco-membranoase în afară de cadrul colitelor este îndreptățită, ea putînd fi considerată ca un sindrom intestinal caracteristic, care survine la indivizi cu un teren special (mai ales la longilini emaciați, prezentînd o nevroză generală vegetativă cu predominanța parasimpaticului). Se observă mai des la femei emaciate, cu tulburări endocrine și neurovegetative ori la bărbați cu preocupări intense cerebrale și cu o nevroză generală vegetativă cu repercusiune asupra tubului digestiv. Astfel, ea se prezintă ca o boală funcțională mai mult nevrotică, tulburările sistemului nervos fiind totdeauna prezente.

Simptomatologie. O constipație rebelă și tenace domină tabloul clinic, iar periodic survin crize dureroase sub formă de colici abdominale atroce, cu sediul de obicei în fosa iliacă stîngă ori cu dureri în bară, urmate de descărcări de falsă diaree. Acestea din urmă sînt caracterizate prin evacuări de mucus în cantitate mare uneori concretizat sub formă de panglici ori de membrane care imită forma unei tenii, ori sub forma unei macaroane (mixoneurosis pseudomembranacea). În falsele diaree apar, fie mai întîi scibale și apoi false membrane, fie mai întîi membrane și apoi scibale, ori se evacuează numai o masă de mucozități. Expulzările de mucus, de false membrane singure sau amestecate cu materii fecale în formă de bile dure ori în formă de creion, sînt caracteristice bolii. În unele crize, durerile iau proporții extraordinare, iar evacuările pot lua un aspect dizenteriform. Alteori ele apar sub formă de crize enteralgice, cu dureri violente abdominale, cu vărsături alimentare, apoi bilioase, cu abdomen retractat, excavat, dar fără fenomene de reacție peritoneală. La palparea abdomenului se simte colonul transvers și descendent ca un tub rigid. La palparea punctului solar se desteaptă o sensibilitate accentuată. Uneori în timpul crizei se observă o stare aproape sincopală, cu facies hippocratic, puls frecvent și depresibil, extremități reci, o stare de anxietate și tulburări cardio-vasculare și respiratorii. Repetiția crizelor favorizează asocierea inflamației mucoasei, așa încît în cursul evoluției, la sindromul inițial mai mult neuroalergic, se adaugă un proces inflamator. Asocierea colitei agravează evoluția. În afară de simptomele descrise, bolnavii suferă în general de insomnie, cefalee, inapetență, grețuri, anxietate, excitabilitate, o stare de depresiune. La examenul coprologic este caracteristică prezența muco-mebranelor albicioase, gălbui, transparente, în formă de panglică ori de membrane, libere sau așezate împrejurul scibalelor. Membranele sînt formate din stratificări de mucus concretizat în care se constată un număr mic de leucocite, eritrocite, epitelii cilindrice, bacterii și uneori de cristale Charcot-Leyden și celule eozinofile. La examenul radiologic, diskinezia se trădează prin imagini fragmentate ale colonului.

Evoluția este cronică și caracterizată prin alternarea stărilor de constipație și a crizelor abdominale.

Formele clinice se deosebesc, după gravitate, în forme ușoare, care evoluează ca o constipație spasmodică foarte rebelă, și forme grave, cu crize severe și numeroase. După predominanța unui simptom se vorbește de forme febrile, dizenteriforme și mentale.

Diagnosticul pozitiv și diferențial al formelor tipice se stabilește cu ușurință pe baza simptomelor clinice. Cînd diagnosticul este mai dificil, el se poate stabili pe baza triadei:

Scanned with OKEN Scanner

constipație, durere, membrane. Diagnosticul e mai ușor dacă se găsesc și alte simptome alergice. Diagnosticul diferențial se face cu durerile abdominale cu punct de plecare din vezicula biliară, rinichi, pancreas, peritoneu, apendice, arterioscleroză a vaselor abdominale, ruptură tubară și colici de plumb. Diagnosticul se sprijină în toate cazurile pe aspectul tipic al materiilor fecale.

Anatomie patologică. Leziunile sînt absente ori se constată cel mult o inflamație foarte ușoară a mucoasei. Mucoasa este acoperită cu un strat de mucus mai pronunțat îndeosebi în regiunea ileo-cecală și a colonului ascendent. Stratul de mucus este foarte aderent de mucoasă.

Submucoasa prezintă o infiltrație leucocitară, eozinofilică și o dilatație a capilarelor. Ceea ce este deci caracteristic este o secreție abundentă de mucus, fără semne evidente de inflamație.

Etiologie și patogenie. Boala survine mai des la femei cu o constituție longilină și cu constipație din copilărie. Etiologia ei este mult discutată și s-au emis mai multe teorii: constituțională (Mathieu), infecțioasă (Combe), endonevritică (Loeper etc.) care nu-i explică nici cauza, nici mecanismul de producere. Azi se dă o importanță tot mai mare terenului general, presupunînd un dezechilibru neuro-hormonal, neurovegetativ general, și terenului local cu o stare de hiperexcitabilitate a interoceptorilor intestinali. Pe acest teren general și local excitanți ocazionali variați (infecții, toxice) dezlănțuie un reflex care se repercutează asupra intestinului, provocînd spasmul muscularei și hipersecreția mucoasei. Astfel, se creează un cerc vicios, care merge de la receptorii intestinali, prin căile nervoase aferente la scoarță și de aici, pe căile eferente, la intestin, și care explică modificările spasmodice și secretorii. Repetiția acestor reflexe crește hiperexcitabilitatea receptorilor, făcînd ca astfel crizele să devină tot mai frecvente și mai intense. Această teorie nervoasă se întregește în mod armonic cu teoria alergică, dat fiind rolul mare al sistemului nervos în alergie.

Eozinofilia în sînge și în membranele eliminate pledează pentru intervenția factorilor alergici.

Prognosticul este în general bun; el este ceva mai serios dacă se asociază colita.

Tratamentul este diferit în timpul crizei, după criză și în intervalele dintre crize. În timpul crizei se fac aplicații calde pe abdomen și se administrează atropină cu papaverină. Bolnavul scos din criză va respecta repausul la pat timp de cel puțin 4—5 zile. Regimul în acest timp este lichid și cu pireuri, mai ales de făinoase. Nu se dau purgative. Dacă fenomenele nervoase sînt foarte pronunțate, se administrează bromuri sau luminal. După crize, se continuă administrarea antispasmodicelor asociate cu ulei de parafină. La stabilirea regimului se va da o deosebită atenție eliminării alimentelor purtătoare de alergene. Dacă se observă manifestări alergice, se administrează antihistaminice de sinteză, reticulină, hiposulfit de sodiu.

După 4 — 5 zile se trece la tratamentul general. Acesta va fi cauzal, de comutare și de tonifiere. Tratamentul cauzal va tinde la eliminarea alergenului sau la desensibilizare, la eliminarea infecției de focar, a toxicelor și va ține seama de capacitatea funcțională a ficatului și stomacului. Dacă starea generală a bolnavului este bună se poate aplica tratamentul de comutare (de modificare a reactivității) prin piretoterapie. Acesta constă în administrarea, la 3—4 zile, după intensitatea reacției febrile, de proteine sau vaccin TAB. Tratamentul general se va reduce la sedative, repaus, tonice și la ameliorarea funcțiilor endocrine. În același timp se va da importanța cuvenită și terenului local, excitabilității intestinale, administrînd pe cale bucală ori parenterală novocaină, iar pentru liniștirea scoarței cerebrale, bromuri.

Regimul alimentar va fi cel al unei constipații cu predominanța spasmodică. Din el se vor exclude toate alimentele suspectate a fi alergizante.

Scanned with OKEN Scanner

COLITA GRAVĂ (hemoragică)

Fig. 138. — Colită ulceroasă, stadiu acut (după v. Bergmann).

Definiție. Colita gravă este o entitate anatomo-clinică cu evoluție, complicații și sechele identice, cu etiologie neinfecțioasă, necunoscută și cu patogenie unică. Unii cred că este vorba de un sindrom cu foarte multe cauze. Anatomic, ea se caracterizează printr-o congestie a mucoasei intestinului gros, prin ulcerații mai ales superficiale și extinse difuz pe întreg colonul, dar situate îndeosebi pe rect și colonul sigmoidian. Colita gravă apare pe un teren special predispus și se manifestă clinic printr-un sindrom recto-sigmoidian febril, care evoluează cu perioade de acalmie și cu perioade active foarte rezistente la tratament. Cu timpul bolnavul se anemiază, se emaciază și ajunge la caşexie și la moarte. Unii cred că este mai bine să se vorbească de *colită gravă* și nu de colită ulceroasă, căci ulcerațiile nu sînt caracteristice. Alții preferă numele de *colită hemoragică*, deoarece hemoragiile intestinale constituie un simptom mai frecvent și mai caracteristic.

Simptomatologie. Tabloul clinic este dominat de sindromul recto-sigmoidian. Bolnavul are scaune numeroase, intim amestecate cu sînge, mucus și puroi. El prezintă dureri abdominale difuze sau localizate mai ales în fosa iliacă stîngă. Curba de temperatură este foarte variată. Uneori se observă o febră continuă, alteori izbucniri febrile mari pînă la 38—39°, de lungă ori scurtă durată; ori o febră intermitentă de 39—40° cu o durată de 1—2 zile, și care se repetă la intervale neregulate, de 2—3 săptămîni. Bolnavul este anemic și tegumentele prezintă o culoare palidă, murdară. Tendința foarte mare spre hemoragii intestinale masive este foarte caracteristică.

La examenul obiectiv se constată o sensibilitate difuză abdominală, mai pronunțată însă în groapa iliacă stîngă și dreaptă. Constatarea localizării procesului este foarte grea, atît clinic, cît și radiologic. Tactul rectal este foarte dureros. La palpare, mucoasa este foarte lunecoasă, datorită acoperirii cu produse patologice. Examenul recto-sigmoidoscopic arată o mucoasă congestionată, cu pete hemoragice, fără ulcerații, dar care sîngerează foarte ușor. Într-o fază mai tardivă, mucoasa este acoperită difuz cu puroi. În cazurile cu o evoluție mai benignă, sîngerarea și supurația încetează, însă mucoasa rămîne roșie, congestionată, foarte friabilă și ușor sîngerîndă. Mai rar se observă ulcerații și polipoză.

Radiologic (fig. 138, 139, 140) atît la radioscopie, cît și la radiografie, se constată modificări evidente ale reliefului mucoasei: faldurile transverse foarte pronunțate, uneori cu dublu contur, sau o marmorare și dispariția haustrelor; alteori imagini lacunare, dințarea conturului, stenozarea lumenului, semnul lui Stierlin. Toate aceste manifestări nu sînt patognomonice. Coprologic, materiile fecale sînt amestecate cu sînge și mucus ori scaunul se compune numai din produse patologice, mai ales bogate în sînge și în mucus. Prezența mucusului și sîngelui este catacteristică; prezența puroiului arată mai mult survenirea de complicații.

Pentru o lămurire mai apropiată a tulburărilor prezentate de bolnav, sînt necesare examinarea sîngelui (hemograma, viteza de sedimentare, timpul de coagulare, timpul de sîngerare, protrombinemia, proteinemia), examinarea secreției gastrice și efectuarea probelor de explorare funcțională a ficatului. Se constată adeseori o anemie pronunțată, tulburări de coa-

Fig. 139. — Colită ulceroasă. Relieful mucoasei (Knothe).

Fig. 140. — Colită ulceroasă (Knothe).

gulabilitate și stări de disproteinemie. Constatarea acestor probe biologice are importanță mai ales din punct de vedere terapeutic.

Evoluție și complicații. Evoluția este cronică, cu perioade de agravare și ameliorare. Uneori ea este acută, cu febră înaltă și cu o stare infecțioasă gravă, care duce în cîteva săptămîni la moarte. Formele cronice nu se pot considera vindecate decît după trei ani de remisiune completă, căci se pot observa recidive și după o remisiune de 1—3 ani.

Complicațiile sînt locale și la distanță. Dintre *complicațiile locale* trebuie amintite: perforația intestinală, ileusul paralitic, pericolita, cu și fără abcese, perirectita cu abcese perirectale și fistulizări, stenoze ale sigmoidului, rectului ori stenoze multiple ale colonului. Uneori, boala se complică cu o polipoză locală sau generală. Printre complicațiile locale sînt și hemoragiile masive, care pot fi atît de mari încît, dacă nu se intervine la timp prin transfuzii cu sînge, pot determina sfîrșitul letal. Malignizarea procesului poate să survină mai ales în formele cu o evoluție foarte lungă.

Complicațiile la distanță sînt foarte numeroase. Astfel, se pot întîlni flebite, artrite, polinevrite, stare septică, endocardite, eritem nodos, nefropatii, rareori o insuficiență hepatică mare, prin atingerea gravă a parenchimului hepatic, iar în formele cu o evoluție lungă, amiloidoze.

Forme clinice. *După evoluție*, se deosebesc forme acute și forme cronice.

Formele acute cu debut insidios ori supraacut se caracterizează prin grețuri, vărsături, scaune frecvente tipice, iar din ziua a doua-a treia a bolii, prin apariția unei febre înalte 39—40°.

După o durată de 2 — 4 săptămîni aceste forme se vindecă sau, ceea ce este mai des, trec la cronicitate. Formele supraacute grave, relativ rare, sînt adeseori mortale după o evoluție de 7 — 12 zile. Ele evoluează cu scaune puternic sanguinolente și cu anemie gravă.

Formele cronice sînt mai frecvente și au o evoluție cu episoade de agravare, al căror ritm de repetiție determină gravitatea bolii. Pot evolua în forme mai ușoare și în forme grave cu o durată foarte lungă. Tabloul clinic este dominat de sindromul recto-sigmoidian însoțit de o stare febrilă (37,5—38°), de astenie și emaciere.

După sindromul coprologic, se deosebește forma dizenteriformă, cea mai frecventă, și forma hemoragică, caracterizată prin hemoragii pure, adevărate epistaxisuri colice (Mathieu). Aceste forme sînt rare.

După gravitate, se deosebesc forme mai ușoare și mai grave. Gravitatea o dă, atît extensia cît și profunzimea procesului anatomic.

După extensia anatomică se deosebesc forme recto-sigmoidiene și forme totale, interesînd întreg colonul sau cu oprire la flexura stîngă ori dreaptă. Uneori întreg colonul este interesat și foarte rar procesul trece și la ileon.

Anatomie patologică. Leziunile interesează de obicei întreg colonul, dar mai ales rectul și sigmoidul. Mucoasa este roșie, cu stele vasculare, peteșii și rar mici ulcerații, care se înmulțesc spre colonul ascendent și transvers. În unele locuri mucoasa lipsește și peretele intestinal constă numai din seroasă. Submucoasa este edematiată, cu capilarele dilatate și o infiltrație celulară mono- ori polinucleară, perivasculară. În submucoasă se constată porțiuni necrozate. Caracteristic este procesul hemoragic, necrotic, în care arteriolele din submucoasă joacă rolul important.

Etiologie și patogenie. Etio-patogenia colitei grave este discutată.

Teoria infecțioasă presupune intervenția unui microb. Unii cred că este vorba de anaerobi, alții de un virus. S-au descris astfel diplostreptococul (Bargen), streptococul saprofitic (Buttiaux). Galart-Mones susține infecția prin virus.

Teoria alergică este susținută mai ales de Rachet. Acesta presupune o sensibilizare, urmată de o reacție alergică a mucoasei, care pregătește terenul pentru agresiunea infecțioasă sau toxică.

Teoria hormono-sexuală, susținută de Chiray, se bazează pe faptul că boala survine mai frecvent la femei.

Teoria nutrițională presupune o deficiență alimentară, vitaminică, ce pregătește terenul pentru infecție. Alții cred că există o *predispoziție constituțională*, survenind mai ales la femei între vîrsta de 10 și 30 de ani. Boala ar fi favorizată de tulburări alergice și mai ales de procese anterioare colitice, dizenterice, și ar apărea ca o reacție specifică a mucoasei pe un teren pregătit anterior.

În ultimul timp se discută teoria *cortico-viscerală*. Pe un teren particular, o alergie generală, o carență vitaminică ori o excitație puternică corticală declanșează un dezechilibru în dinamica corticală. Centrii subcorticali eliberați de sub frîna corticală funcționează anarhic și transmit, pe calea nervilor sacro-pelvieni, impulsuri patologice, care ajung la intestin și în special în regiunea recto-colică. Această tulburare vegetativă duce la început la un hiperperistaltism și la o hipersecreție de lizozim *(ferment mucolitic)*. Dispariția mucusului de protecție favorizează acțiunea digestivă a sucului pancreatic și duodenal, care face ca mucoasa să devină vulnerabilă față de alergenele alimentare și față de microbi.

Consecința este o reacție hiperergică cu inflamația mucoasei, la care colaborează și toxiinfecțiile intestinale.

Diagnostic. *Diagnosticul pozitiv* se pune prin eliminarea altor afecțiuni ale colonului, care evoluează cu sindromul recto-sigmoidian. El se bazează însă mai ales pe recto-sigmoidoscopie, care arată o mucoasă congestionată, ușor sîngerîndă, fără sau cu foarte mici ulcerații.

Diagnosticul diferențial se face cu colita ulceroasă tuberculoasă, care survine de obicei într-o fază mai avansată a tuberculozei pulmonare. Aceasta interesează și intestinul subțire. Mai deseori se poate confunda cu dizenteria bacilară, mai ales dacă aceasta trece într-o formă cronică. În dizenteria bacilară, prezența bacilului dizenteric permite diagnosticul. Polipoza intestinală evoluează cu hemoragii intestinale, iar la radioscopie și rectoscopie se pun în evidență polipii. Importantă este eliminarea din discuție a cancerului sigmoidian ori rectal, care evoluează adeseori sub masca unei colite ulceroase. Diagnosticul diferențial este uneori foarte greu, mai ales în cazurile în care, nici recto-

sigmoidoscopia, nici biopsia nu furnizează date pozitive. Uneori, numai intervenția chirurgicală urmată de biopsie este capabilă să precizeze diagnosticul.

Prognosticul este în general rezervat și mai mult grav. În formele supraacute el este adeseori fatal. În formele cronice, recidivele multiple scot pe bolnav din viața socială, făcîndu-l incapabil de muncă.

Tratamentul colitei grave este foarte complex.

Tratamentul general va tinde la asigurarea unui repaus complet și la evitarea emoțiilor. Se va aplica în același timp o psihoterapie activă.

Regimul alimentar va fi substanțial, însă de menajare a mucoasei intestinale. El se va prescrie în dependență de funcțiile digestive, gastrică, pancreatică și hepatică. Valoarea sa energetică va fi suficientă; din punct de vedere calitativ, el va fi complet; nu va lăsa reziduuri și nu va fi excitant pentru secreția și motilitatea colonului. Regimul va fi *bogat în proteine* (100 — 150 g carne de vițel, de pasăre sau pește, fierte ori la grătar, ouă, brînzeturi nefermentate). *El va conține suficiente glucide* (300—350 g), printre care și legume sărace în celuloză; o cantitate *rațională de lipide* (80 — 120 g unt, ulei vegetal) și va fi *bogat în vitamine* (A, B, C, D, K, PP și P). El va asigura un aport suficient de lichide (apă, sucuri de fructe, uneori iaurt) și de minerale (calciu, fier), eliminînd pe cît se poate alimentele alergizante. Se administrează uneori cu bune rezultate regimul Gerson modificat de Pevzner. Acesta este un regim de aproximativ 3 200 calorii, fără sare, mixt, conținînd 136 g proteine, 160 g lipide, 300 g glucide.

În episoadele acute, regimul va fi lichid și de pireuri.

Tratamentul terenului va consta în tonificare și mai ales în eliminarea alergenelor ori într-o desensibilizare specifică sau nespecifică. Adeseori starea alergică este întreținută de flora microbiană intestinală. În aceste cazuri au o acțiune bună sulfamidele (sulfaguanidina) 6 — 10 g zilnic, timp de 5 — 7 zile. Se pot administra cu rezultate bune în formele alergice, calciul, extractul de paratiroidă, antihistaminicele de sinteză și ACTH. Cele mai bune rezultate se obțin prin tratamentul de comutare cu substanțe piretogene. Piretoterapia cu vaccin antitifoparatific TAB (cel puțin 8 accese febrile la interval de 3 — 4 zile), mai ales asociată cu administrarea de extract de ficat, vitamină A, poate da rezultate foarte bune. Tot asemenea se pot obține rezultate bune cu transfuzii de sînge (300 ml, administrate la 3 — 4 zile, în 5 — 7 reprize), ori de plasmă (100 ml administrate în același ritm). Tratamentul hormono-vitaminic (estrogen, stilbestrol asociat cu vitaminele A, B_1, B_2, sau cu acid folic) împreună cu antibiotice și transfuzii de sînge dă adeseori rezultate bune. Tratamentul antitiroidian cu tiouracil, asociat cu beladonă și luminal, dă rezultate bune mai ales în cazurile în care există și tulburări tiroidiene.

Tratamentul antiinfecțios dă rezultate mai ales dacă se administrează sulfamide asociate (sulfaguanidină cu sulfatiazol și cu sulfaftalidină, cîte o jumătate de gram din fiecare, administrate de 5 — 6 ori zilnic). Alteori se obțin rezultate cu antibiotice administrate simultan, parenteral și oral. Astfel, se poate administra penicilină parenteral, de două ori pe zi cîte 500 000 unități asociată cu streptomicină, de două ori pe zi cîte o jumătate de gram intramuscular și un gram pe cale bucală timp de 15 — 20 de zile. Administrarea aureomicinei cîte 250 mg din 3 în 3 ore, timp de 15 — 20 de zile, poate da rezultate bune. Adeseori se obțin rezultate cu mult mai bune prin asocierea de sulfamide cu antibiotice (mai ales prin asocierea sulfaguanidinei cu streptomicina). Se mai poate încerca tratamentul cu bacteriofag ori cu autovaccin pregătit din materiile fecale. Tratamentul antiinfecțios se recomandă mai ales în formele febrile.

Tratamentul local constă în clisme mici de 200 — 500 ml ulei vegetal, căruia i se adaugă în doză suficientă vitamina A, ori în clisme cu apă în care se adaugă 10 — 15 g de subnitrat de bismut. Se mai recomandă clisme cu picătura cu amidon (1%),

Scanned with OKEN Scanner

cu albastru de metilen 1‰, cu adrenalină, cu sulfamide, ori cu un gel de aluminiu coloidal 20‰. Prin aceste clisme se protejează mucoasa contra fermenților mucolitici și se influențează în bine procesul inflamator care duce la ulcerație.

Tratamentul general va tinde la eliminarea focarelor infecțioase existente, la tratarea afecțiunilor coexistente, la eliminarea agenților excitanți, toxici, alimentari (alcool, nicotină, cafea). În formele acute și în episoadele în care se produc pierderi mari de lichide, se va da o deosebită importanță rehidratării, remineralizării și revitaminizării.

Tratamentul simptomatic va consta mai ales din administrarea sedativelor și antispasmodicelor.

Tratamentul chirurgical, care constă în ileostomie terminală sau în colectomie totală, este foarte rar indicat. El poate fi necesar în formele cu stenoze, cu polipoză, și în acelea în care leziunea merge spre cancerizare.

În unele cazuri, infiltrația anestezică a splanhnicului lombar dă rezultate bune.

TUBERCULOZA INTESTINALĂ

Definiție. Tuberculoza intestinală poate fi primitivă (foarte rar) sau secundară. Ea poate surveni, ca o localizare principală care ia aspectul unei boli autonome, ori să însoțească o tuberculoză pulmonară în plină activitate. Procesul patologic se localizează mai ales în porțiunea terminală a ileonului și în partea incipientă a colonului (cec și colon ascendent). La început el are un sediu limitat, mai tîrziu însă prezintă o mare tendință de extindere ori de sclerozare cu caracter hiperplazic tumoral. Această din urmă formă survine mai des între 20 și 30 de ani.

Simptomatologie. Simptomatologia este în bună parte în funcție de localizarea și forma anatomică a procesului tuberculos. Se întîlnesc însă forme clinice datorite predominanței unui simptom sau apariției unor complicații. Ca *simptome precoce* amintim mai ales starea dispeptică caracterizată prin greață, vărsături intermitente, o stare de plenitudine, eructații, diaree de 2 — 3 zile datorite excitației plexurilor nervoase de la nivelul ileonului, care produc pe cale reflexă tulburări în motilitatea gastro-duodenală și a veziculei biliare. Ca *simptome comune* se observă, în toate formele, dureri surde sau sub formă de colică, cu sediul la nivelul teritoriului afectat, supraombilicale ori difuze; ele sînt urmate de borborigme. Diareele au, fie un caracter periodic alternînd cu perioade de constipație, fie un caracter permanent cu scaune de aspect lichid ori dizenteriform, ori apar în perioade foarte rebele la tratament. Simultan se observă o stare de emaciere, febră foarte neregulată, uneori cu puseuri de febră foarte înalte. La examenul obiectiv se găsește o sensibilitate abdominală difuză, mai accentuată paraombilical stîng și în regiunea ileo-cecală precum și o împăstare a regiunii afectate. Reacțiile chimice pun în evidență sînge în materiile fecale. Starea dispeptică este însoțită de obicei de tulburări generale de nutriție, cu emaciere progresivă, de fenomene nervoase caracterizate printr-o stare de neliniște și de o febră foarte neregulată. Dacă în cursul unei tuberculoze pulmonare febra devine înaltă, intermitentă, bolnavul slăbește în greutate și putere și prezintă o stare dispeptică, fără ca această stare gravă să se poată explica prin examenul pulmonar, se poate bănui apariția unei tuberculoze intestinale.

La examenul radiologic (fig. 141, 142, 143) se constată, ca semne revelatoare, o stază gastrică, o stază ileală de 10 — 12 ore, un tranzit accelerat prin jejun și colon și semnul lui Stierlin (fig. 144) caracterizat prin absența umplerii segmentului alterat. La irigoscopie se pune în evidență, fie semnul lui Stierlin ori se găsește o mucoasă pătată și cu contur neregulat în segmentul interesat. În materiile fecale se constată prezența de sînge și eventual și a bacilului Koch.

Fig. 141. — Tuberculoza colonului drept (Knothe).

Fig. 142. — Tuberculoză ileo-cecală (v. Bergmann).

Formele clinice ale tuberculozei intestinale sînt determinate de sediul și forma anatomică a procesului.

Forma granulică. Tabloul clinic se confundă cu cel al granuliei generalizate. Se poate bănui afectarea intestinului, dacă se constată în cursul unei granulii un meteorism foarte pronunțat, cu o sensibilitate netă difuză ori localizată în groapa iliacă dreaptă sau dacă survin hemoragii mari intestinale. Tabloul clinic este foarte asemănător celui din febra tifoidă.

Forma ulceroasă. Survine mai ales la bolnavii cu tuberculoză pulmonară evolutivă, mai rar la copiii și la adulții fără semnele unei tuberculoze pulmonare. Această din urmă eventualitate, în care tuberculoza intestinală ia o alură primitivă, fără nici un semn de tuberculoză pulmonară, se observă la copiii sub 8 ani și foarte rar la adulți. Se presupune intervenția unei infecții intestinale directe, pe cale alimentară, deși faptul este foarte greu de dovedit. Tuberculoza intestinală cu formă ulceroasă evoluează sub două aspecte: a) o formă mai ușoară, caracterizată prin diaree de fermentație, care de altfel sînt foarte frecvente la tuberculoși. Ea va fi suspectată dacă diareea nu se influențează prin regimul de combatere a fermentațiilor, este dureroasă, iar temperatura se ridică fără a avea o explicație în procesul pulmonar. Diareele acestea au adeseori un caracter postprandial ori apar între orele 2 și 3 noaptea; b) forma mai gravă survine mai ales în perioada terminală ori în formele evolutive extensive ale tuberculozei pulmonare și se caracterizează prin diaree cu scaune foarte abundente și frecvente (20—30 de scaune în 24 de ore), conținînd adeseori mucus, sînge ori părticele mici galbene, ca grișul (particule cazeoase). Diareele acestea abundente sînt de obicei de putrefacție, datorită exsudației mari intestinale. Ele sînt uneori de culoare neagră, foarte fetide și sînt însoțite de dureri difuze ori localizate ileo-cecal. Durerile au cîteodată caracterul unei nevralgii abdominale prin iritația ganglionului celiac. Se constată în același timp meteorism, iar la palpare o sensibilitate difuză abdominală, cu puncte sensibile la presiune, în regiunea ileo-cecală, periombilicală, epigastrică, datorite entero-nevritei și mezenteritei totdeauna prezente. Uneori, prezența unei ascite discrete trădează coafectarea peritoneului. În formele mai grave, abdomenul este excavat, flasc, peretele abdominal fără tonicitate, intestinul lipsit de gaze. Aceasta dă la palpare senzația de abdomen cadaveric ori cea a consistenței unei rufe înmuiate. Rareori, aceste forme evoluează cu tabloul clinic al unei rectocolite ulceroase grave, mai ales dacă procesul tuberculos se întinde și asupra

Fig. 143. — Tuberculoză ileo-cecală. Relief mucos. Tumefierea mucoasei cecului, valvulei ileo-cecale și a ileonului terminal. (v. Bergmann).

Fig. 144. — Tuberculoza cecului și colonului ascendent. Semnul lui Stierlin. Săgețile indică absența umplerii colonului tuberculos. Radiografie după șase ore (Stierlin).

intestinului gros. Fața și tegumentele sînt adeseori pigmentate brun, ca în boala lui Addison. Emacierea este pronunțată și progresivă, mergînd pînă la caşexie. Aceste forme ulceroase grave au o evoluție fatală în 6 — 12 săptămîni. Bolnavul moare într-o emaciere extremă, cu fenomene de deshidratare.

Forma entero-peritoneală. Apare de obicei în cursul tuberculozei pulmonare active. În această formă, în afară de simptomele dispeptice foarte pronunțate manifestate prin diaree, greață, vărsături, se constată semnele unei peritonite cronice cu prinderea ganglionilor regionali și a mezenterului. Aceasta dă o împăstare imobilă de consistență foarte variată a regiunii ileo-cecale. În această formă se dezvoltă uneori abcese reci sau perforații intestinale cu abcese stercorale și fistulizări interne ori externe. Starea generală este foarte alterată.

Forma stenozantă. În tabloul clinic domină sindromul lui Koenig sau Koeberle. Stenozarea este de obicei multiplă și localizată în porțiunea terminală a ileonului. Se observă o formă cu evoluție cronică prelungită și o formă cu evoluție mai rapidă. În aceasta din urmă există adeseori simultan și ulcerații. Se observă mai des la indivizi cu o tuberculoză pulmonară discretă ori vindecată. Starea generală este relativ bună și se menține astfel uneori timp îndelungat.

Forma tumorală evoluează sub două aspecte: tumoral și entero-peritoneal. Se constată semne de stenoză intestinală și semne de tumoare. Localizarea în sigmoid și în rect este mai rară și determină sindromul recto-sigmoidian. Forma cea mai caracteristică este forma tumorală cecală (tuberculomul lui Dieulafoy). Tumoarea se localizează mai des în cec, interesînd adeseori și valvula ileo-cecală și apendicele ori se localizează în porțiunea incipientă a colonului ascendent. Ea se observă mai deseori la indivizi în vîrstă de 20—40 de ani, fără leziuni pulmonare, și se prezintă sub aspectul unei afecțiuni primitive și locale. Evoluția se face de obicei în trei perioade: în perioada întîi domină constipația, alternînd cu diareea. Bolnavul se plînge de dureri vagi în regiunea ileo-cecală, întrerupte de crize de colici intestinale urmate de descărcări diareice. Rareori survin fenomene de subocluzie tranzitorie. În perioada a doua, după o evoluție de 2 — 3 ani, apare în regiunea ileo-cecală o tumoare fuziformă, dură ori elastică, puțin sensibilă și bine delimitată față de

vecinătate, prelungindu-se uneori pînă în regiunea subhepatică. Citeodată tumoarea ia dimensiuni mari cît un cap de făt, prin coafectarea epiploonului, a ganglionilor limfatici regionali și printr-un proces sclero-lipomatos peritumoral. La nivelul procesului tuberculos tumoral, mucoasa intestinală, submucoasa și subseroasa sînt îngroșate și strîmtează lumenul intestinal. Rareori mucoasa este exulcerată. Uneori, cînd tuberculomul se dezvoltă excentric, lumenul este dilatat. În această perioadă, crizele de subocluzie sînt mai frecvente. Perioada a treia se caracterizează prin fenomene de peritonită cronică, localizată ori generalizată.

În afară de tumoare și subocluzii repetate se observă semnele unei peritonite, de obicei fibroase ori fibro-cazeoase. Această perioadă este cea a complicațiilor datorite mai ales ulcerațiilor, fistulizării și infecțiilor secundare septice. Tuberculomul intestinal are o evoluție lungă, în cursul căreia starea generală se menține bună. El este astfel accesibil intervenției chirurgicale.

Apendicita tuberculoasă cu evoluție acută ori cronică imită întru totul simptomele unei apendicite banale și numai examenul histologic clarifică etiologia. Ceea ce totuși caracterizează această apendicită este că ea evoluează adeseori cu diaree ori determină abcese reci fără perforație sau se poate fistuliza ori perfora în cavitatea peritoneală. Anemia bolnavului și prezența unei tuberculoze pulmonare active atrag atenția asupra posibilității unei apendicite de origine tuberculoasă.

Tuberculoza colonului sigmoidian se manifestă, fie prin simptomele unei sigmoidite ulceroase caracterizată mai ales prin evacuări de puroi în cantitate mare, fie prin simptomele unei sigmoidite stenozante.

Tuberculoza rectului se manifestă uneori ca o rectită cu multiple ulcerații mici, care au tendința la hemoragie și supurație, și alteori ca o stenoză rectală, cu sau fără ulcerații, cu tendință mare spre fistulizări și abcese perirectale și perianale.

Complicațiile cele mai frecvente în tuberculoza intestinală sînt de ordin local. Astfel, se observă uneori hemoragii mari care pot preta la confuzie cu hemoragiile din boala ulceroasă. Se observă apoi ocluzia intestinală, care este adeseori precedată de crize repetate de subocluzie. Perforațiile libere, dar mai ales cele închistate, sînt destul de frecvente. Tot asemenea se observă fistulizări în colon, în vezica urinară și în uter. Peritonita tuberculoasă și afectarea ganglionilor limfatici mezenterici regionali se observă adeseori. Mai rar se observă pătrunderea și perforația în țesutul subperitoneal, care determină flegmoane cu fistulizări în tegumentele, periombilicale ori inghinale.

Complicațiile de ordin general sînt mai ales generalizarea infecției (granulie), diseminarea în ficat și amiloidoza.

Diagnostic. *Diagnosticul pozitiv* al tuberculozei intestinale este dificil. Este grea mai ales diferențierea formelor ulceroase de diareele de fermentație ori de putrefacție, care se observă frecvent la bolnavii cu tuberculoză pulmonară. În afară de aceste diaree, la bolnavii cu tuberculoză pulmonară sînt relativ frecvente diareele dispeptice, gastrogene, hepatogene și pancreatogene. La bolnavii tuberculoși se mai observă diaree de natură alergică ori datorite amiloidozei, care survine ca o complicație. Este important a face în toate cazurile deosebirea între *diareea la un tuberculos* și *diareea datorită unei tuberculoze intestinale*. Se suspectează natura tuberculoasă îndeosebi în diareele cu scaune abundente, dureroase, incoercibile, rezistente la tratamentele obișnuite, mai ales dacă ele sînt însoțite de o emaciere extremă și de intensificarea febrei. Aceeași bănuială se ivește dacă simptomele dispeptice dureroase se mențin ori survin în puseuri, fără a avea o explicație; dacă starea generală se agravează, deși afecțiunea pulmonară este staționară; dacă bolnavul scade vertiginos în greutate și febra se ridică. Pentru diagnosticul formei stenozante și tumorale se va ține seama de vîrsta tînără a bolnavului, de prezența semnelor

de impregnație bacilară, de localizarea în regiunea ileo-cecală și de coafectarea peritoneală, și mezentero-epiplooică.

Punerea în evidență a bacilului Koch în materiile fecale nu dovedește natura tuberculoasă a afecțiunii intestinale, bacilii putînd fi înghițiți cu sputa ori eliminați prin bilă. Prezența bacilului Koch în mucozitățile intens amestecate cu fecalele permite să se tragă concluzii de probabilitate. Trebuie să se știe în același timp că în tubul digestiv se găsesc saprofiți acido-rezistenți, asemănători în formă cu bacilul Koch, care pot duce la interpretări greșite.

Radioscopia și radiografia ajută la diagnostic, mai ales în tuberculoza ileo-cecală în care se găsește semnul lui Stierlin.

În aceste cazuri trebuie să se elimine din discuție cancerul cecal care, dacă apare la vîrsta de 20—30 de ani, se poate confunda cu tuberculoza.

Diagnosticul diferențial în forma ulceroasă se face cu enterocolitele. Prezența de hemoragii oculte în materiile fecale, abundența scaunelor, culoarea lor neagră, febra înaltă, emacierea progresivă, sensibilitatea pronunțată în fosa iliacă dreaptă, pledează pentru prezența ulcerațiilor tuberculoase. Diagnosticul formelor stenozante și tumorale se face cu cancerul intestinal stenozant. Diagnosticul diferențial întîmpină dificultăți mai ales în formele tumorale localizate în cec și colonul ascendent, loc de predilecție și pentru cancer.

Pentru tuberculoză pledează mai ales reacția peritoneală de vecinătate și crizele repetate de subocluzie. Diagnosticul diferențial se face mai ușor cu o tumoare renală ori a veziculei biliare.

Anatomie patologică. În forma ulceroasă se constată ulcerații multiple de formă lenticulară, ovale ori policiclice, situate longitudinal, transversal sau foarte neregulat față de axul intestinului. Ulcerațiile încep de obicei cu un proces granulativ ori infiltrativ, localizat mai ales în foliculi ori în plăcile lui Peyer. Ele ocupă o zonă adeseori întinsă pe partea terminală a ileonului ori în partea incipientă a colonului ceco-ascendent. Ulcerațiile cu o dispoziție mai mult transversală ori neregulată au marginile pline de granulații, iar fundul lor este format de musculară. Arterele de la nivelul ulcerațiilor prezintă o endarterită obliterantă, ceea ce explică raritatea hemoragiilor mari. Terminațiile nervoase prezintă un proces de nevrită. Ganglionii limfatici mezenterici din vecinătate și peritoneul sînt prinși în proces. Ulcerațiile pot da perforații, fistulizări, abcese. Formele stenozante încep de obicei printr-un proces scleros în submucoasă, avînd localizarea cea mai frecventă pe partea terminală a ileonului. Se găsesc adeseori 2 — 5 stenozări suprapuse. Forma hipertrofică tumorală este datorită unui proces neoformativ, hiperplazic, cu punctul de plecare în submucoasă și subseroasă și cu localizarea cea mai frecventă în cec, în colonul ascendent și, foarte rar, în alte părți ale colonului și intestinului subțire. În forma tumorală, mucoasa este hipertrofiată, rareori cu mici ulcerații, iar în tumoare se găsește un țesut fibros, grăsos, cu reacție puternică sclero-lipomatoasă. Tumoarea determină adeseori aderențe întinse peritoneale. Forma entero-peritoneală se caracterizează printr-un proces pronunțat peritoneal și mezenteric, care formează un plastron la nivelul ulcerației. Forma granulică este o localizare pe mucoasă și seroasă a unei granulii generalizate.

Ca afecțiuni asociate trebuie amintite tuberculoza pulmonară, tuberculoza hepatică și amiloidoza.

Etiologie și patogenie. Infecția tuberculoasă se poate produce mai rar direct, pe cale digestivă, prin înghițirea de bacili din sputa proprie ori printr-o infecție alimentară de tip uman ori bovin. Existența infecției de tip bovin se presupune mai ales în tuberculoza intestinală a copiilor și în forma tumorală a adultului. Infecția s-ar produce prin laptele de vacă tuberculoasă și ar fi favorizată de prezența unei enterocolite. Mai des însă infecția

se produce pe cale sanguină şi porneşte aproape totdeauna din plămîni, mai rar din sistemul osos ori ganglionar. Bacilul tuberculos, circulînd în organism se poate localiza în mod secundar pe intestin. Infecţia pe cale limfatică se produce mai ales în legătură cu o tuberculoză genitală şi peritoneală. Localizarea mai frecventă pe regiunea ileo-cecală este favorizată de staza intestinală din această regiune şi mai ales de bogăţia în formaţii limfatice şi în terminaţii nervoase a acestei regiuni. Tuberculoza intestinală, localizîndu-se în regiunea ileo-cecală, foarte bogată în interoceptori, favorizează plecarea unor stimuli spre scoarţa cerebrală, unde pot provoca dezechilibrul dinamicii corticale şi eliberarea centrilor subcorticali de sub controlul ei. Aceasta are repercusiuni asupra regiunii afectate, la nivelul căreia favorizează tulburările vasculare şi nutritive şi contribuie la menţinerea procesului. Afectarea terminaţiilor nervoase explică tulburările exsudative, secretorii, peristaltice şi nutritive de la nivelul leziunii.

Prognosticul tuberculozei intestinale este în funcţie de diagnosticul precoce. Graţie tratamentului instituit la început, se obţin rezultate bune şi în formele ulceroase considerate pînă în ultimul timp ca foarte grave. În formele ulceroase, localizate pe un teritoriu mai mic, s-a dovedit eficace şi terapia chirurgicală (rezecţia). Prognosticul în formele stenozante tumorale este variabil, în funcţie de posibilităţile intervenţiei chirurgicale şi de prezenţa sau absenţa complicaţiilor.

Prognosticul mai depinde de starea procesului pulmonar, de starea ficatului şi de complicaţiile coexistente.

Tratamentul medical se aplică mai ales în forma ulceroasă. În tratamentul tuberculozei intestinale se va da toată atenţia tratamentului tuberculozei pulmonare, care este şi cel preventiv al tuberculozei intestinale. În afară de repaus şi regim, se va administra streptomicină 1—2 g zilnic (total 50—60 g). Se obţin adeseori rezultate bune, mai ales în formele fără ori cu discrete leziuni pulmonare. Se recomandă ca, în afară de administrarea parenterală a streptomicinei, să se administreze şi pe gură 1—2 g de streptomicină zilnic. În ultimii ani se asociază tratamentului cu streptomicină un tratament cu hidrazida acidului izonicotinic, în doze orale de 5—10 mg pe kilocorp/zi (în medie 300 — 400 mg pe zi) care, în afară de efectul specific, previne instalarea rezistenţei la celelalte antibiotice. În tot timpul tratamentului bolnavul este sub riguroasă observaţie şi, în cazul cînd nu se observă un rezultat favorabil, se impune intervenţia chirurgicală. Aceasta constă în rezecţia largă a regiunii afectate şi iradierea cu raze ultraviolete în timpul operaţiei. În formele mai grave, cu stare pulmonară gravă, dacă nu se obţine ameliorare cu tratamentul cu streptomicină, se instituie un tratament dietetic şi medicamentos. Regimul va fi de combatere a fermentaţiilor sau putrefacţiilor, după tipul diareei. Se administrează per os acid clorhidric şi pepsină în cursul meselor, iar după mese un extract de pancreas. Se prescriu în acelaşi timp preparate de calciu, atît parenteral, cît şi per os. Se recomandă de predilecţie o combinaţie din fosfat de calciu 0,50 g, carbonat de calciu 0,40 g, clorură de calciu 0,05 de 3 ori zilnic, sau o combinaţie din extract de beladonă, opiu pur aa 0,01 g, carbonat de bismut, 0,5 g, de 3 ori pe zi.

Capacitatea de muncă. Cînd pe primul plan al tabloului clinic predomină fenomenele pulmonare, capacitatea de muncă este în funcţie de gradul şi întinderea leziunilor pulmonare tuberculoase. În cazul cînd fenomenele intestinale (ulceraţii, stenoze sau tumori bacilare) sînt asociate cu leziuni pulmonare stabilizate, capacitatea de muncă este determinată de starea evolutivă a leziunilor tubului digestiv. Dacă acestea sînt sensibile la tratamentul medical sau chirurgical, capacitatea de muncă este păstrată. În cazul cînd leziunile intestinale nu s-au vindecat prin tratament, în funcţie de gradul şi întinderea lor intestinală şi de alterarea stării generale, capacitatea de muncă este redusă sau pierdută pentru o perioadă de timp.

Scanned with OKEN Scanner

STENOZA INTESTINALĂ

Definiție. Sub numele de stenoză intestinală se înțeleg tulburările de tranzit datorite unui proces din peretele intestinului și care nu ajung la o retenție completă de materii fecale și gaze. Stenoza duce numai la o împiedicare a tranzitului intestinal și nu la suspendarea sa completă; aceasta explică lipsa fenomenelor așa-numite de intoxicație, observate în ocluzia intestinală. Într-o fază înaintată, sau datorită unor complicații, stenoza intestinală poate evolua spre ocluzie completă. După localizare se vorbește de ileo-stenoză și de colo-stenoză. Cu cît stenoza este mai avansată și cu cît este localizată la un nivel mai jos în tubul digestiv, cu atît tulburările de tranzit, datorite în parte și conținutului solid intestinal, vor fi mai manifeste. Cu cît stenoza este mai puțin avansată și cu cît este mai superioară (la nivelul intestinului subțire ori în partea incipientă a colonului ascendent), datorită conținutului lichid, tranzitul intestinal va suferi mai puțin și tulburările de tranzit vor apărea mai tardiv.

Simptomatologie. În afară de simptomatologia proprie tulburărilor de tranzit, fenomenele clinice sînt în funcție de sediul și de natura anatomică a leziunii. Simptomele comune sînt mai ales constipația, durerea cu punct de plecare din regiunea afectată, colicile intestinale difuze, contracțiile peristaltice deasupra stenozei și, periodic, crize tranzitorii de subocluzie și ocluzie. Abdomenul este de obicei balonat, meteorizat. Simultan survin simptome dispeptice (anorexie, greață, eructații, vărsături), emaciere și fenomene generale datorite intoxicației intestinale și naturii cauzei stenozante.

Simptomatologia ileo-stenozei este foarte complexă. La început predomină simptomele dispeptice, o senzație de plenitudine abdominală, constipație rebelă, alternînd uneori cu diaree. Alteori predomină diareele cu scaune asemănătoare pireului de mazăre. Durerile abdominale au un caracter difuz, cu un punct sensibil la palpare pe o aceeași regiune, atît la începutul, cît și la sfîrșitul durerii. Durerile sînt, fie continue, fie sub formă de crize și sînt însoțite de meteorism și uneori de fenomenele unei subocluzii. Mai caracteristice sînt reacțiile motorii și secretorii de deasupra stenozei. Ele se manifestă prin sindromul lui Koenig, compus din contracții peristaltice sub formă de ondulații proeminente periombilicale, urmate de borborigme, ce se aud adeseori la distanță și se termină cu o țîșnitură (acel „bruit de fusée terminale" după autorii francezi sau „Durchspritzgeräusche" după cei germani). Dacă stenoza este multiplă ori dacă sînt prezente aderențe, peristaltismul exagerat se suprapune, producîndu-se ondulații peristaltice separate (colicile etajate descrise de Koeberle). Aceste fenomene vizibile, auscultabile, se repetă în aceeași regiune și se pot provoca după alimentație ori prin percuție directă a regiunii respective. Într-o fază mai înaintată se constată o matitate cu concavitatea în sus și cu semnul valului în regiunea subombilicală, concomitent cu un clapotaj intestinal, care poate fi provocat și prin sucusiune. Acest semn este datorit prezenței unei cantități mari de lichid în ansele dilatate.

Pentru a nu se confunda cu clapotajul gastric, e bine ca la examinare stomacul să fie evacuat. Trebuie de asemenea să se știe că acest semn se mai poate observa în colitele cu diaree abundente și uneori după purgative. În afară de sindromul lui Koenig și Koeberle, survin accidente acute de subocluzie sau ocluzie, care pot dura mai multe ore, pentru ca apoi să dispară. Uneori intestinul se hipertrofiază, deasupra stenozei și intră în contracție tonică de lungă durată cu meteorism accentuat („Darmsteifung" — Nothnagel). Mai rar această contractură tetanică, rigidă, este localizată sub stenoză (distensia rigidă paradoxală descrisă de Sacconaghi).

Simptomatolgia colostenozei se caracterizează printr-o constipație foarte rebelă, care este adeseori unicul simptom. Constipația alternează uneori cu diareea.

Fig. 145.— Stenoza intestinului subțire. Niveluri multiple de lichid.

Alteori se observă colici dureroase cu localizare la nivelul segmentului afectat și meteorism caracteristic. În stenoza colonului ascendent, meteorismul ocupă flancul drept. În stenoza colonului descendent și sigmoidian, meteorismul în formă de cadru ocupă ambele flancuri. În stenoza flexurii hepatice se constată o dilatație pronunțată cecală cu clapotaj la acest nivel (semnul lui Bouveret), iar dacă valvula lui Bauhin este forțată, meteorismul cuprinde și intestinul subțire, devenind un meteorism al întregului abdomen. În stenozele flexurii splenice, mai ales dacă există o coloptoză transversă și dacă transversul aderă la descendent, se observă crize repetate de subocluzie, cu o distensie foarte pronunțată a cecului (sindromul lui Payer).

La examenul radiologic, în faza inițială a stenozei se constată un tranzit încetinit, cu o stagnare mai îndelungată în regiunea stenozei și o dilatație a ansei supraiacente, cu exagerarea pliurilor mucoasei. În ileostenoză, dacă stenoza este avansată, se observă multiple niveluri de lichid (fig. 145), imitînd cele mai variate imagini (balon captiv, tuburi de orgă, cuiburi de rîndunică). Aceste aspecte, care traduc acumulări hidroaerice la nivelul stenozelor, se caracterizează prin imagini luminoase cu limita superioară arcuată și cu limita inferioară de obicei orizontală, rectilinie, datorită lichidului acumulat. În colostenoză, indicațiile cele mai bune se obțin prin irigoscopie, care pune în evidență oprirea masei baritate la nivelul stenozei. La palparea sub ecran regiunea prezintă o sensibilitate netă. Uneori se observă deasupra stenozei o dilatare evidentă a lumenului.

La examenul materiilor fecale se constată cele mai adeseori semnele dispepsiei de putrefacție.

La examenul urinii, în stenoza intestinului subțire, se pune în evidență indicanul.

Evoluția stenozelor intestinale este cronică și merge spre ocluzie intestinală completă, determinată prin progresarea stenozei ori prin insuficiența funcțională a segmentului intestinal de deasupra obstacolului. Alteori ocluzia este datorită obturației orificiului stenozat prin materii fecale ori prin corpi străini.

Complicațiile sînt în funcție de cauza stenozei. În stenoza prin cancer pot apărea metastaze, iar în toate formele de stenoză, datorită alterării părții dilatate și dezvoltării unor ulcerații, pot surveni perforații.

Formele clinice sînt determinate de natura cauzei stenozante. Astfel se deosebesc stenoze prin cancer, stenoze prin fibrozarea și sclerozarea peretelui intestinal, stenoze prin compresiune externă datorite bridelor și aderențelor și stenoze prin obstacol interior (coprostază sau corpi străini).

Diagnostic. *Diagnosticul pozitiv* e posibil numai printr-o observație precisă, uneori stînd ore lîngă bolnav, pentru a surprinde ondulațiile peristaltice cu borborigme și clapotaj. După stabilirea sindromului Koenig sau a meteorismului localizat, care dovedesc existența unei stenoze, se procedează la diagnosticul topografic al ei. Sindromul Koenig cu imagini radiologice prezentînd niveluri lichidiene multiple trădează o stenoză a intestinului subțire. Meteorismul în flancuri cu o imagine unică de nivel de lichid, pledează pentru stenoza intestinului gros. În localizare, orientează și prezența durerii

permanent în aceeași regiune abdominală. După ce s-a făcut diagnosticul topografic al stenozei, orientarea asupra cauzei este mai ușoară. La stabilirea diagnosticului etiologic se va ține seama de antecedente, de examenul general al bolnavului, de vîrsta și sexul său. Stenoza intestinului subțire este mai adeseori de natură tuberculoasă, iar cea a intestinului gros, de natură canceroasă. După vîrstă, sub 10 ani, se va bănui o invaginație, între 25 și 45 de ani se va suspecta tuberculoza ori prezența de bride, iar după 50 de ani se va bănui cancerul. Evoluția lentă vorbește, atît pentru tuberculoză, cît și pentru cancer. Localizarea stenozei în groapa iliacă dreaptă se întîlnește, atît în tuberculoză, cît și în cancer. În toate stenozele intestinale, diagnosticul se va conduce în direcția unei tuberculoze, a unui cancer, a unei compresiuni dinafară prin bride ori tumoare sau a unei obstrucții intestinale. Trebuie să recunoaștem însă că adeseori diagnosticul precis al naturii stenozei se stabilește numai la laparotomie, care este indicată, nu numai din punctul de vedere al diagnosticului, ci și al tratamentului.

Diagnosticul diferențial se va face cu mega- și dolicocolonul, care evoluează adeseori cu crize de subocluzie și cu stenoza pilorică. În stenoza pilorică se observă uneori ondulații peristaltice intestinale evidente, care însoțesc contracțiile stomacului și pot da naștere la confuzii de interpretare.

Anatomie patologică. Leziunile variază după natura stenozei. Se poate găsi o tuberculoză scleroasă sau sclero-atrofică ori un cancer (mai ales de formă schiroasă) ori bride peritoneale sau peritonită generalizată. Deasupra stenozei, masa intestinală este dilatată, hipertrofiată, iar mucuoasa congestionată și adeseori ulcerată („Stauungs-Dehnungsgeschwüre", Kocher).

Etiologie și patogenie. Procesele stenozante pornesc, fie dinafară și determină stenoza prin compresiune (bride, tumori, organe deplasate), fie din peretele intestinal (procese fibroscleroase de natură tuberculoasă, tifică, dizenterică, sifilitică sau granulomatoasă sau procese de natură canceroasă). Cauza stenozei se poate găsi și în lumenul intestinal (materii fecale, ascarizi, calculi biliari). Deasupra stenozei, intestinul face eforturi, se dilată, se hipertrofiază și astfel se asigură tranzitul. Dacă lumenul se strîmtează tot mai mult, iar peristaltismul devine tot mai slab, expulzarea se face defectuos și se dezvoltă o stază. Staza intestinală de deasupra stenozei favorizează modificarea conținutului intestinal, inflamația și apoi necroza mucoasei. Decompensarea deasupra stenozei, care se instalează mai rapid în intestinul gros, se datorește și conținutului său solid și bogat în floră microbiană. Modificările conținutului intestinal și alterarea peretului intestinal favorizează instalarea intoxicației și infecției, determinînd diferite sindrome toxiinfecțioase.

Prognosticul este în funcție de cauza provocatoare. În general, el este grav deoarece în etiologie figurează mai ales tuberculoza și cancerul. Prognosticul este însă în funcție și de perioada evolutivă, de prezența crizelor de subocluzie, de starea de intoxicație și de nutriție a bolnavului.

Tratamentul este chirurgical. Înainte de a se interveni, se recomandă combaterea proceselor de putrefacție și fermentație, evacuarea sistematică a intestinului, mai ales prin clisme, calmarea colicilor prin antispasmodice și căldură. În același timp se procedează la rehidratare, revitaminizare și la administrare de transfuzii de sînge.

Capacitatea de muncă este în funcție de natura și evoluția bolii cauzale (neoplasm, tuberculoză).

CANCERUL INTESTINAL

Definiție. Cancerul intestinal este situat mai frecvent în intestinul gros și foarte rar în intestinul subțire. El cuprinde o cincime din cazurile de cancer ale tubului digestiv. Datorită bogăției în ganglioni limfatici a regiunii pericolice, diseminarea sa este împiedicată

Scanned with OKEN Scanner

prin această barieră. Ganglionii limfatici sînt uneori sediul metastazelor și mai adeseori sediul unei inflamații favorizate de colita ulceroasă supratumorală. Cancerul secundar al intestinului este foarte rar. El se observă mai ales în linita gastrică canceroasă și survine de obicei cu localizări multiple, avînd un tip morfologic nodular ori stenozant. Forma nodulară își are sediul în intestinul subțire, forma stenozantă în intestinul gros (mai ales în regiunea cecală, a colonului transvers ori a celui sigmoidian) și se însoțește de localizări în ovar.

Simptomatologie. Semnele comune ale cancerului intestinal se caracterizează prin anorexie, scăderea forței musculare, emaciere, anemie cu leucocitoză, perioade febrile, uneori cu caracter intermitent. Semnele funcționale se caracterizează printr-o constipație, care se instalează adeseori brusc. Uneori apar crize incomplete ori complete de ocluzie intestinală, datorite unei stenoze avansate, unei paralizii intestinale, unui spasm, unei invaginații ori unei obstrucții stercorale. Constipația este adeseori întreruptă de diaree, cu dureri abdominale. Alteori se constată o distensie a unei părți a colonului, cu localizare mai ales în colonul ascendent. În afară de aceasta se găsesc hemoragii oculte permanente în materiile fecale. Tumoarea este de obicei rotundă, cilindrică, mobilă sau fixă, foarte variabilă ca volum, datorită faptului că la mărimea tumorii intervine și procesul inflamator, procesul limfoganglionar, o reacție sclero-lipomatoasă peritumorală și retenția de materii fecale. Tumoarea apare astfel de obicei mai mare decît ar corespunde procesului propriu tumoral.

Simptomele sînt în funcție și de localizarea tumorii.

Cancerul intestinului subțire evoluează cu simptome dispeptice și fenomene de subocluzie. Fiind de obicei o tumoare sclerozantă, cu localizare mai frecventă în regiunea terminală a ileonului (la 40—50 cm de valvula lui Bauhin), ea se manifestă prin sindromul lui Koenig sau Koeberle, după cum este vorba de o stenoză unică ori multiplă. Se constată ondulații peristaltice sub- și paraombilicale, asociate cu dureri abdominale difuze și borborigme. Crizele de subocluzie o dată instalate se repetă des; starea generală înaintează spre emaciere și cașexie. În localizările mai rare, jejunale, predomină vărsăturile și sindromul de subocluzie superioară, cu evoluție rapidă spre intoxicație generală. Sînt descrise forme care evoluează cu tabloul clinic al unei anemii cu caracter pernicios, ori al unei anemii cu icter. În intestinul subțire se poate întîlni o tumoare specială, nodulară, dură, cu localizarea în submucoasă, însoțită de o retracție mezenterică și de tumefacția ganglionilor mezenterici. Punctul ei de plecare se găsește în celulele din fundul glandelor lui Lieberkühn, așa cum a arătat Kultzchitzky. Ea este cunoscută sub numele de *carcinoidul intestinului subțire*. Tumoarea evoluează cu crize repetate de subocluzie de durată lungă și adeseori duce la ocluzii complete intestinale. Ea dă rareori metastaze hepatice, pulmonare, osoase sau peritoneale.

Sarcomul intestinului subțire este mai frecvent decît cancerul. El se observă în partea terminală a ileonului. Tumoarea este foarte voluminoasă, uneori multiplă și are o evoluție excentrică, datorită căreia nu se produce stenozarea lumenului intestinal ci, dimpotrivă, creșterea sa. Ea evoluează de obicei cu fenomene dispeptice, constipație alternînd cu diaree, temperatură ridicată și emaciere extremă. La examenul fizic, abdomenul este de obicei destins și se palpează o tumoare mobilă, de mărime variată. Evoluția este rapidă. În cursul ei se pot observa complicații ca: perforație, invaginație, căderea în bazin cu torsiune, cuduri, compresiuni. Tumoarea dă foarte deseori metastaze în ficat.

Cancerul intestinului gros se localizează în ordinea frecvenței în colonul sigmoid (40% din cazuri) ceco-ascendent (35%), descendent (16%), transvers (9%). El are în general un caracter stenozant. Se observă mai deseori între 50 și 70 de ani. Simptomatologia generală este cea a cancerului. Celelalte simptome sînt în funcție de localizare. Începutul este de obicei latent, cu fenomene discrete dispeptice, anorexie, greață, senzație

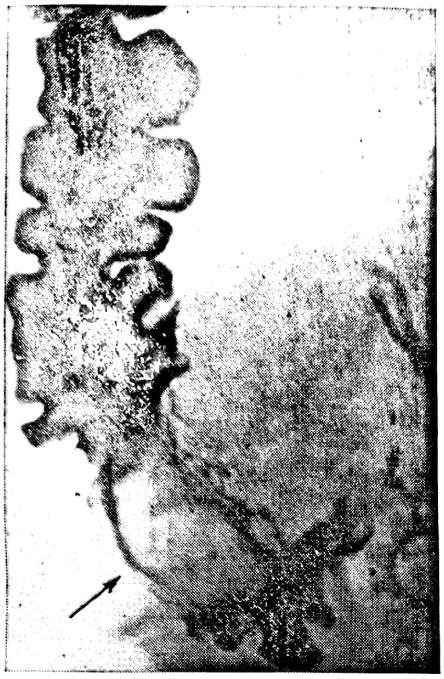

Fig. 146. — Cancer al cecului. Imagine lacunară (colecția dr. Issersohn).

Fig. 147. — Cancer al cecului. Imagine lacunară (colecția dr. Issersohn).

de plenitudine, arsuri și ușoare colici abdominale. Tîrziu, după 6—12 luni apar dureri abdominale, care nu mai cedează. Durerea începe totdeauna în aceeași regiune, cu tendință de iradiere în întregul abdomen. Simultan se instalează o constipație foarte rebelă, mai rar diaree cu scaune frecvente, muco-purulente, hemoragice, ce nu se pot influența cu tratamentul obișnuit, ori se instalează o constipație alternînd cu diaree sau mai adeseori cu falsă diaree. Tabloul clinic imită astfel pe cel al unei colite. Alteori scaunele sînt foarte hemoragice, frecvente și însoțite de tenesme, imitînd tabloul colitei ulceroase, ori al dizenteriei. Într-o perioadă mai avansată pot surveni crize de ocluzie intestinală cu dureri atroce și retenție de gaze și materii fecale. Aceste crize de ocluzie sau subocluzie se termină adeseori cu descărcări diareice. Hemoragiile pure și abundente sînt mai rare și se observă mai ales în cancerul sigmoidian; mai deseori se observă materii fecale învelite cu un strat de mucus sanguinolent. La examenul obiectiv se constată în general foarte puține semne. Adeseori însă se pune în evidență o sensibilitate sau o tumoare, dacă se palpează cu deosebită atenție regiunile cu localizare de predilecție (regiunea sigmoidiană, ileo-cecală și a flexurilor). În general, tumoarea apare mai tîrziu, cu sediul foarte variat (în fosa iliacă dreaptă sau stîngă, sub hipocondrul drept ori stîng); ea este de obicei rotundă, fixă sau mobilă, și variabilă în volum datorită acumulării ori lipsei de acumulare a materiilor fecale în porțiunea intestinală de deasupra tumorii. Examenul radiologic are o importanță deosebită. El trebuie executat, atît pe cale orală cît și prin irigoscopie. Pe cale orală el informează asupra tranzitului, eventualelor obstacole, imaginilor anormale, iar irigoscopia făcută cu o bună pregătire, dă, atît informații indirecte, cît și directe. Prezența unui spasm în același loc la variate examinări, dar mai ales rigiditatea peretelui intestinal ce corespunde unui proces infiltrativ, ori imaginea lacunară (fig. 146, 147, 148), marginală sau centrală cu contur neregulat, cu relieful mucoasei modificat, cu oprirea masei, baritate (fig. 149), ori cu trecerea ei printr-un defileu strîmtat și neregulat (fig. 150, 151), cu o dilatație deasupra acestui proces, arată prezența unei alterări proliferative. Uneori, la nivelul lacunei se vede o nișă crateriformă.

Prezența constantă a acestor semne la examinări repetate la scurt interval permite stabilirea diagnosticului de cancer.

Fig. 148. — Cancer al colonului ascendent. Imagine lacunară (colecția dr. Issersohn).

Fig. 149. — Cancer sigmoidian. Irigoscopie: oprire a masei baritate (Schinz).

Evoluție și complicații. Starea generală, inapetența și emacierea se agravează progresiv; crizele de subocluzie devin tot mai frecvente, undele peristaltice se desemnează tot mai mult și cu aceste fenomene generale și intestinale boala se termină în 2—3 ani prin moarte. De obicei se deosebesc în evoluție patru perioade: prima perioadă este cea dispeptică latentă, după care urmează perioada tulburărilor gastro-intestinale, perioada complicațiilor și cea a caşexiei terminale.

Complicațiile sînt multiple. *Ocluzia intestinală acută* este o complicație care poate fi uneori primul semn al cancerului intestinal. De obicei, însă, ea survine după mai multe crize de subocluzie și este datorită procesului stenozant, inflamator, și foarte rar unei invaginații. Relativ frecvente sînt *complicațiile infecțioase*. Complicațiile locale infecțioase se manifestă sub formă de mici abcese intratumorale, care evoluează cu febră mare, uneori intermitentă, precedată de frisoane și durînd 1—2 zile. Alteori febra este moderată, continuă, cu caracter ondulant. Uneori se constată o peritonită localizată, care, după o perioadă acută, duce la formarea de aderențe peritoneale ce fixează tumoarea. Rareori se observă perforații ale tumorii, ori deasupra tumorii, în urma ulcerațiilor stercorale. Aceste procese inflamatorii evoluează de obicei cu o leucocitoză foarte evidentă (15 000—20 000 pe mm³). Printre complicațiile infecțioase la distanță semnalăm mai ales flebitele și supurațiile pulmonare. Rareori cancerul se fistulizează, dînd fistule sigmoido-vezicale (cistită cu fecalurie), fistule colo-gastrice (lienterie, vărsături fecaloide), fistule sigmoido-vaginale (evacuare prin vagin a materiilor fecale), foarte rar fistule colo-duodenale, colo-veziculare și colo-enterice. Complicațiile datorite compresiunii tumorii asupra plexurilor nervoase sau asupra rinichilor sînt mai rare. Metastazele se observă mai ales în peritoneu și în ficat.

Forme clinice. După simptomul dominant, se vorbește de forme anemice, forme febrile. După localizare, se deosebesc următoarele forme:

Cancerul cecal evoluează de la început cu febră și diaree. Se observă adeseori la 30—40 de ani. Groapa iliacă dreaptă este dureroasă și sensibilă; durerea iradiază spre coapsă; tumoarea este sensibilă, mobilă; în tabloul clinic domină adeseori anemia. Această localizare nu este stenozantă.

Cancerul valvulei ileo-cecale evoluează adeseori cu crize de subocluzie sau chiar de ocluzie acută prin invaginație. El are o tendință mare de a stenoza și intestinul subțire.

Cancerul colonului ascendent se localizează, fie la mijlocul colonului, fie mai ales la nivelul flexurii drepte și evoluează cu fenomene de stenoză a colonului ascendent și de distensie cecală. Infecția se produce precoce și dă foarte repede reacții peritoneale.

Scanned with OKEN Scanner

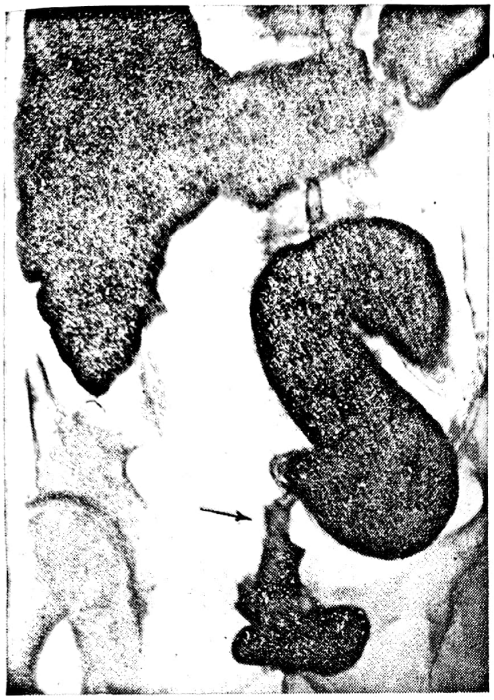

Fig. 150. — Cancer al ampulei rectale. Defileu strîmtat și neregulat (col. dr. Issersohn).

Fig. 151. — Cancer al sigmoidului supraampular.

Cancerul colonului transvers se caracterizează mai ales prin tulburări dispeptice gastrice. El se complică adeseori cu fistulă colo-gastrică.

Cancerul flexurii stîngi evoluează cu sindromul de stenoză intestinală și adeseori cu crize de subocluzie.

Cancerul sigmoidian (planșa VII, fig. 5 și 6) evoluează de obicei sub două aspecte clinice: fie cu tabloul unei subocluzii cu repetiție, cu dureri și unde peristaltice net pronunțate, fie, adeseori, cu tabloul clinic al unei rectocolite ulceroase cu tenesme și evacuări muco-purulente și sanguinolente.

Cancerul secundar al colonului este foarte rar și diagnosticul de obicei nu se pune. Se observă mai ales după tumori ovariene de tip Kruckenberg, ori în *linita plastică canceroasă Brinton*. Tabloul clinic este dominat de sindromul dispeptic gastro-intestinal cu diaree de lungă durată.

Raritatea metastazelor intestinale se explică prin trombozarea retrogradă a căilor limfatice ale submucoasei și prin afectarea ganglionilor limfatici intestinali.

Diagnostic. *Diagnosticul pozitiv* se face de obicei tîrziu. Cancerul intestinului subțire se confundă mai des cu stenoza intestinului subțire de altă natură și diagnosticul se precizează numai la intervenția chirurgicală. Bolnavul cu cancer al colonului se prezintă de obicei după luni de suferințe cu caracter dispeptic, etichetate cu diagnosticul de constipație, colită, dispepsie gastrică, biliară etc. Diagnosticul precoce este posibil dacă se execută o irigoscopie în orice dispepsie intestinală rebelă (mai ales dacă e însoțită de o viteză de sedimentare accelerată, de febră, anemie și leucocitoză), precum și în orice constipație care se instalează brusc și e progresivă, fără a se găsi o explicație în felul de viață și de alimentație. În cazul prezenței unei tumori se face adeseori confuzia cu tumorile renale, gastrice, vezicale, genitale.

Diagnosticul diferențial trebuie făcut cu tuberculomul cecal. În tuberculomul cecal se găsește fenomenul lui Stierlin, datorit intoleranței ceculuí față de masa

baritată. Uneori diagnosticul este foarte greu de făcut cu un bloc apendicular, mai ales la bătrîni, precum și cu o colită ulceroasă ori cu o sigmoidită profundă cu reacție peritoneală locală.

De asemenea, se va face diagnosticul diferențial cu diverticulita sigmoidiană și cu actinomicoza intestinală. Aceasta din urmă progresează anterior, prinde peretele abdominal și fistulizează, eliminînd formațiunile tipice de actinomicoză. În general, orice dispepsie, manifestată mai ales prin constipație și diaree dureroase, la vîrsta de 50—70 de ani, îndeosebi dacă este însoțită de pierdere în greutate și în forță fizică, de anemie, leucocitoză, viteză de sedimentare mărită, emoragii oculte în scaun, este suspectă de cancer intestinal. Suspiciunea se transformă în probabilitate dacă durerea este localizată permanent în același loc, și coincide cu actul defecației, și dacă se observă în același timp ondulații peristaltice, meteorism local și intermitent, crize de subocluzie.

Anatomie patologică. Cancerul intestinului gros apare sub două aspecte: *stenozant* mai mult la flexuri, la colonul descendent și sigmă, sau *encefaloid* mai deseori în colonul cecoascendent. Adeseori el este mobil (mai ales cancerul colonului transvers). Este caracteristic că aproape totdeauna el este infectat și asociat cu o adenopatie considerabilă, ceea ce face ca tumoarea să prezinte adeseori dimensiuni mari. Cancerul stenozant este cilindric, avînd o lungime de 10—12 cm, ori inelar cu o lungime de 1—3 cm. Deasupra lui, intestinul este foarte dilatat și mucoasa este edematiată și exulcerată. Aceasta este forma cea mai frecventă. Cancerul encefaloid, adeseori polipos, este o tumoare voluminoasă, foarte vascularizată, progresînd spre lumenul intestinal. El are o suprafață vegetantă sau prezintă o ulcerație crateriformă. Ceea ce caracterizează această formă este evoluția sa lentă și invadarea în vecinătate, care duce la o fixare cu organele vecine. Metastazele în această formă apar tîrziu. În general ambele forme sînt însoțite de o reacție peritoneală inflamatorie și sclero-lipomatoasă, care contribuie mult la mărirea volumului tumorii. Alteori se formează în tumoare abcese multiple ori un abces mare, numit abces piostercoral, sau se produc abcese închistate pericolice. Microscopic, cancerul intestinal se prezintă sub trei aspecte: 1) epiteliom cilindric tipic, cu punct de plecare din glandele lui Lieberkühn; 2) epiteliom atipic, cu celule neoplazice dispersate și dispuse în grupe despărțite prin țesut conjunctiv și 3) epiteliom coloid, în care se petrece o degenerescență mucoidă în celulele neoplazice. Oricare ar fi forma sa, tulburările sînt de tranzit, cu procese mecanice de distensie și de infecție deasupra stenozei. Metastazele se observă mai des în formele stenozante și mai rar în formele encefaloide, care dau metastaze mai ales în ganglionii regionali.

Etiologie și patogenie. Etiologia cancerului intestinal este încă neelucidată. Sînt însă importante de cunoscut stările precanceroase. Colitele, mai ales ulceroase, diverticulitele, polipoza intestinală, tumorile benigne, se pot considera ca stări precanceroase.

Prognosticul este azi mai puțin întunecat, deoarece se reușește adeseori a se face un diagnostic prococe și a se indica la timp intervenția chirurgicală. Prognosticul devine grav în formele avansate și însoțite de complicații.

Tratamentul este chirurgical. El poate fi radical (colectomie) ori paliativ (entero-anastomoză). Acest tratament, datorită îngrijirilor pre-, per- și postoperatorii și datorită antibioticelor, se poate astăzi executa cu mai multe șanse de succes. Mortalitatea operatorie a scăzut de la 20 la 6—10%, iar operabilitatea a crescut de la 40 la 70%. Rezultatele bune îndepărtate se apreciază astăzi la 40%. În formele inoperabile, cu existența metastazelor, cu invadarea întinsă ganglionară și a vecinătății și cu o stare generală gravă, se aplică un tratament medical, care constă în administrarea unui regim alimentar de menajare, în combaterea constipației și infecției, în calmante, antispasmodice și tonice.

Capacitatea de muncă, în caz de cancer intestinal, este total pierdută, ceea ce antrenează încadrarea în gradul al II-lea sau I de invaliditate.

Scanned with OKEN Scanner

TUMORILE BENIGNE ALE INTESTINULUI

Tumorile benigne ale intestinului sînt rare.

Lipoamele se localizează în seroasă ori în submucoasă. *Adenomul*, *fibromul*, *miomul*, *mixomul* se dezvoltă mai ales în subseroasă, iar *tumorile chistice* au localizări mai ales în subseroasa părții terminale a ileonului. Tumorile chistice pot fi *limfangioame*, *chisturi dermoide*.

Pneumatoza chistică se caracterizează prin tumori chistice subseroase, de mărimi foarte variate, la nivelul jejunului, ileonului, uneori și al mezenterului și epiploonului. Ea evoluează de obicei simultan cu o gastro-enteroptoză și cu simptomele unei tumori abdominale. Se vindecă spontan ori după o laparotomie urmată de puncția ori de exereza cîtorva vezicule.

Simptomatologia acestor tumori benigne nu este caracteristică. Ele pot evolua cu constipație, diaree, colici intestinale, hemoragii intestinale sau cu crize de subocluzie ori de ocluzie, datorite invaginației, volvulusului ori obstrucției intestinale. Atrage atenția asupra acestor tumori evoluția cu repetiție a unor sindrome intestinale cu caracter colitic, hemoragic sau ocluziv.

Angiomatoza intestinală este o tumoare circumscrisă, difuză sau chiar generalizată, formată dintr-un conglomerat de vase ce apar sub formă de tumori de culoare albastră, cu localizare mai frecventă în submucoasa intestinului subțire. Uneori se observă și în alte teritorii formațiuni angiomatoase (stomac, tegumente). Simptomatologia este foarte variată, încît diagnosticul este dificil. Atenția este atrasă de hemoragii mari repetate sau de prezența la radioscopie a unor imagini lacunare foarte întinse ori de imaginea observată la recto-sigmoidoscopie. Complicațiile cele mai frecvente sînt ulcerațiile și malignizarea. Tratamentul este chirurgical. Se recomandă însă și terapia cu raza Röntgen, care uneori, prin distrugerea tumorii, dă rezultate bune.

POLIPOZA INTESTINALĂ *(rectocolică)*

Definiție. Polipii intestinali sînt tumori pediculate rotunde, formate printr-o proliferare a glandelor lui Liberkühn, și avînd axul format din țesut conjunctiv. Sediul lor este în rect, în colonul sigmoidian ori pe întreaga întindere a colonului. Afecțiunea începe în copilărie și se manifestă la vîrsta adultă. Ea are uneori un caracter familial.

Simptomatologie. Simptomul predominant este o diaree cronică foarte rezistentă la tratament. Bolnavul are zilnic 5—10 scaune, uneori și mai multe, survenind episodic. Scaunele sînt lichide ori păstoase, amestecate cu mucus, puroi, sînge. Alteori scaunele sînt lichide și negre, prezentînd astfel un aspect mai caracteristic. Tenesmele și durerile abdominale sînt foarte frecvente. Starea generală este rea. Bolnavul se emaciază, devine anemic și prezintă degete hippocratice. Rareori se constată crize de subocluzie și perioade febrile. La tactul rectal se descoperă polipii, care sînt foarte variați ca mărime și ca număr. La recto-sigmoidoscopie se constată prezența polipozei. La irigoscopie se poate constata întinderea polipozei (fig. 152) după desenul caracteristic tigrat al colonului. Trebuie să se recunoască însă că, uneori, irigoscopia nu pune în evidență aceste imagini.

Evoluție și complicații. Evoluția se face în episoade cu durată lungă. După o evoluție de 10—20 de ani, bolnavul se cașectizează și moare. Complicațiile cele mai frecvente sînt stările septice determinate de infecția ulcerațiilor polipoase ori ocluziile intestinale prin invaginație. Cancerizarea este destul de frecventă (45—60%). Ea poate fi unică ori multiplă și se manifestă clinic prin fenomene de stenoză și ocluzie intestinală ori prin apariția de metastaze multiple.

Scanned with OKEN Scanner

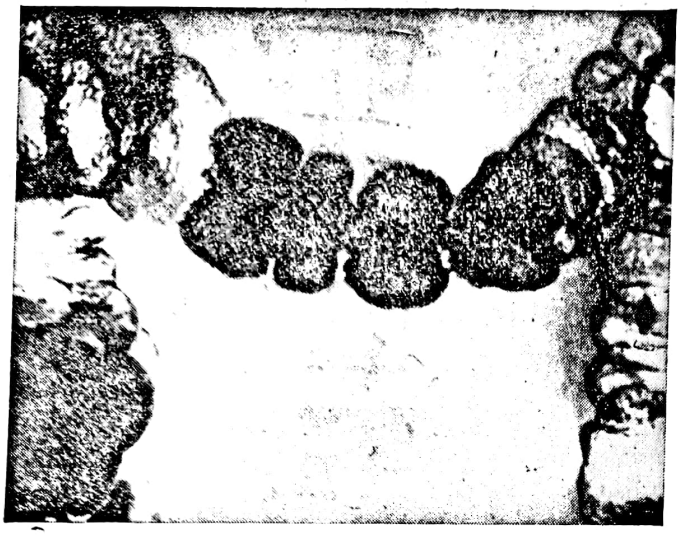

Fig. 152. — Polipoză colică (Schinz).

Forme clinice. După localizare, se deosebește o formă localizată recto-sigmoidiană și o formă generalizată, care interesează uneori și intestinul subțire. Sînt forme cu polipi puțini și forme cu polipi foarte mulți. După etiologie, se deosebește o formă esențială, mai ales familială, în care nu se poate pune în evidență cauza; o formă parazitară (bilharzia, amibe), care nu se întîlnește la noi, și forma inflamatorie, care se observă uneori după colite ulceroase grave și în unele procese inflamatorii intestinale cu etiologie necunoscută.

Diagnostic. Orice diaree cronică, cu scaune permanent amestecate cu mucus și sînge, care apare la o vîrstă tînără, va fi suspectată, mai ales dacă se constată și degete hippocratice.

Diagnosticul pozitiv se va face prin tactul rectal, prin recto-sigmoidoscopie (planșa VI, fig. 6) și prin examen radiologic. Prin aceste metode se reușește de obicei a se pune în evidență polipii. În toate cazurile trebuie constatat dacă polipii sînt unici ori multipli, localizați ori difuzi, iar prin biopsie trebuie stabilit caracterul procesului anatomic. Biopsia trebuie făcută din mai multe teritorii, pentru a se elimina din discuție o eventuală cancerizare. În același timp se impune examinarea și a altor membri din familie.

Diagnosticul diferențial se va face cu dizenteria, recto-sigmoiditele, tuberculoza intestinală și cu cancerul rectal. Diagnosticul diferențial se va mai face cu așa-numitele tumori viloase ale rectului, tumori care ocupă un loc între cele benigne și maligne și au tendință mare la cancerizare. Tumorile viloase ale rectului prezintă la recto-scopie o hipersecreție abundentă gelatinoasă și au aspectul unui mozaic roșiatic, format din lobuli aglutinați prin secreție. Ele nu sîngerează la examen.

Anatomie patologică. În polipoza așa-numită esențială, mucoasa este normală; în cea parazitară și inflamatorie, mucoasa este edematiată și inflamată. Polipul este acoperit de un epiteliu unistratificat, iar axul său este format dintr-un țesut conjunctivo-vascular, cu punct de plecare din submucoasă. Histologic, se deosebesc polipi cu celule întunecoase și polipi cu celule clare.

Polipii cu celule întunecoase au o dispoziție spre cancerizare. Polipii mai bogați în țesut fibros sînt mai duri, iar cei mai adenomatoși sînt mai moi.

Etiologie și patogenie. Unii presupun că polipii au o origine parazitară ori microbiană; alții atribuie un rol iritației mucoasei intestinale; alții, în sfîrșit, admit o origine congenitală.

Azi se crede că factorul ereditar are un rol mai mult predispozant, iar factorii externi au rolul determinant în geneza polipilor.

Tratamentul. În formele parazitare se încearcă tratamentul etiologic. În celelalte forme, radioterapia dă uneori ușoare ameliorări; prezintă însă pericolul cancerizării. Tratamentul chirurgical este indicat mai ales în formele localizate. În formele ganeralizate, intervenția chirurgicală este contraindicată. Ea constă în electrocoagularea polipilor și apoi în colectomie cu amputația rectului și este atît de traumatizantă, încît oricare ar fi succesele, rareori observate, nu se recomandă în general.

Scanned with OKEN Scanner

Capacitatea de muncă. Polipoza intestinală necomplicată nu diminuează capacitatea de muncă.

În cazul apariției unor complicații, natura și gradul acestora implică o scădere a capacității de muncă și deci, eventual, încadrarea într-un grad de invaliditate.

APENDICITA

Definiție. Apendicita este o inflamație a apendicelui datorită unei infecții localizate în peretele apendicular. După cum inflamația este acută, subacută ori cronică, se vorbește de apendicită acută, subacută și cronică. Apendicita se observă mai ales la vîrsta de 10—40 de ani.

Simptomatologie. Deoarece nu se constată un paralelism între procesul anatomic și simptomele clinice, nu se poate vorbi de un sindrom al apendicitei acute, subacute și cronice, ci în general de un *sindrom apendicular*, care va fi colorat cu simptome în raport cu evoluția.

În sindromul apendicular se observă durerea spontană, care apare insidios ori brusc, în așa-anumita criză apendiculară. Durerea este surdă ori violentă. Între aceste două extreme se întîlnesc toate gradele posibile ale durerii. Durerea este de obicei localizată în regiunea ileo-cecală, dar poate să apară în epigastru, în hipocondrul drept sau în groapa iliacă stîngă. Durerea provocată prin presiune se constată în punctul lui Mac-Burney, situat la locul de unire al treimii externe cu treimea medie a unei linii care unește spina iliacă antero-superioară cu ombilicul.

Tot pe această linie, la unirea ei cu marginea externă a mușchiului drept, se găsește *punctul lui Monro*, iar la 3—4 cm, la dreapta ombilicului, se află *punctul lui Morris*. Pe linia ce unește cele două spine iliace antero-superioare sînt două puncte dureroase și anume la unirea treimii drepte cu treimea mijlocie: *punctul lui Lanz* și ceva mai la stînga acestuia *punctul lui Sonnenburg*. Durerea poate fi provocată după metoda lui Blumberg executînd, după o presiune pe regiunea ileo-cecală dreaptă, o decompresiune rapidă, ori după metoda lui Rowsing prin comprimarea gazelor de-a lungul colonului descendent și transvers spre colonul ascendent.

Noi dăm o mare importanță durerii provocate prin masajul rotator al regiunii ileo-cecale. Durerea provocată se urmărește observînd expresia feței bolnavului. Apărarea musculară din regiunea ileo-cecală este manifestă mai ales în apendicita acută. Se constată în același timp o hiperestezie cutanată în groapa iliacă dreaptă. Durerea spontană și provocată, apărarea musculară și hiperestezia cutanată compun la un loc *triada simptomatică a lui Dieulafoy*. Aceasta este foarte caracteristică și netă în apendicita acută, mai ales dacă este însoțită de vărsături și de febră. Alte simptome mai puțin caracteristice și nu totdeauna prezente sînt: reducerea mobilității diafragmatice de partea dreaptă și poziția forțată pe spate și foarte puțin spre dreapta, adeseori cu coapsa dreaptă flectată. Se mai constată o sensibilitate netă la dreapta sus, la tactul rectal.

Sindromul dispeptic se caracterizează prin greață, vărsături, constipație și o senzație de plenitudine abdominală. În formele cu evoluție rapidă apar în ziua a doua — a treia fenomene de iritație peritoneală: sughiț, meteorism, retenție de gaze și de scaun. Temperatura este de obicei între 37,2—38°, foarte rar peste 39°. Pulsul este accelerat, iar în formele grave el trece de 110—120 pe minut. În sînge se găsește în majoritatea cazurilor o hiperleucocitoză, care poate lipsi uneori, mai ales în formele toxice în care se constată o leucopenie.

În formele progresive apar în ziua a doua — a treia fenomene de peritonită generalizată ori localizată.

APENDICITA ACUTĂ

Apendicita acută are, din punct de vedere clinic, un aspect polimorf. După localizarea procesului anatomic, ea poate fi parietală (endoterică) sau extraparietală (exoterică) (Iacobovici).

Apendicita acută endoterică evoluează din punct de vedere clinic fără reacție peritoneală. Forma ușoară se manifestă prin simptome atenuate. Durerea se manifestă sub formă de jenă ușoară cu lipsa apărării musculare. Febra atinge 37,1—37,5°. Fenomenele dispeptice sînt absente. Afecțiunea cedează de obicei în 4—5 zile. Uneori fenomenele retrocedează în 24 de ore; se vorbește atunci de o apendicită abortivă, de o criză de apendicită sau colică apendiculară. Aceste forme se vindecă uneori fără nici o urmare.

Apendicita acută endoterică-toxică evoluează cu fenomene locale foarte ușoare și cu fenomene generale pronunțate. Pulsul este din prima zi foarte frecvent (110—130 pe minut). Vărsăturile au un caracter incoercibil și uneori se observă diaree în locul constipației. Bolnavul prezintă o stare de astenie, hipotermie, facies peritoneal, rareori icter, azotemie, albuminurie. În aceste cazuri, atît fenomenele locale, cît și cele generale sînt de la început pronunțate, iar anatomic apendicita poate fi gangrenoasă. Între fenomenele generale și locale nu este însă nici un paralelism precum nici între simptomele clinice și procesul anatomic. Adeseori se găsesc simptome locale și generale pronunțate și la intervenție se constată o apendicită cu o inflamație ușoară a mucoasei și invers simptome locale și generale foarte ușoare, iar la intervenție procesul apendicular este gangrenos. În general, în apendicita cu debut acut fără simptome nete peritoneale se face diagnosticul de apendicită acută endoterică, iar gravitatea formei se apreciază pe baza simptomelor clinice generale.

Apendicita acută exoterică, cu peritonită, se poate prezenta sub forme variate.

Apendicita acută cu peritonită localizată plastică, nesupurată este o formă evolutivă relativ mai benignă. Bolnavii se prezintă de obicei în ziua a patra—a cincea a bolii; la examenul obiectiv se palpează în regiunea ileo-cecală o rezistență care se pierde în vecinătate. Acest așa-numit plastron peritoneal, crește pînă în ziua a cincea—a șaptea, apoi rămîne staționar 10—14 zile, pentru ca apoi să regreseze pînă la dispariție în 3—4—6 săptămîni. Plastronul se află aproape de peretele abdominal, încît uneori bombează vizibil. Asupra lui se constată o ușoară submatitate. În cursul evoluției, temperatura este de 37,5—38°, iar leucocitoza este moderată (8 000—10 000 pe mm^3). Simultan cu diminuarea plastronului cedează durerea, febra și leucocitoza.

Apendicita acută cu peritonită localizată supurată. Supurația localizată se trădează de obicei în ziua a treia—a șasea a bolii printr-o febră ridicată (39,5—40°). Ea este precedată de o apendicită plastică. Febra înaltă, accelerarea pulsului, accentuarea durerii spontane și provocate, creșterea progresivă a leucocitozei pînă la peste 15 000 pe mm^3, accentuarea meteorismului, trădează instalarea supurației. Local, la palpare, se constată fluctuență și un ușor edem al peretelui abdominal. În aceste cazuri, dacă nu se intervine la timp, se poate produce o perforație spre cavitatea peritoneală liberă, apărînd astfel o peritonită generalizată, sau se pot produce fistulizări intestinale ori vezicale. Aceste abcese au uneori tendința de migrare în sus, retro- sau antececal—subhepatic; alteori, coboară în jos, în fundul de sac Douglas, producînd o reacție inflamatorie din partea mucoasei rectale, care se manifestă prin tenesme, evacuări rectale cu conținut de mucus, ori o secreție cu aspect de albuș de ou. La tactul rectal se constată în Douglas o tumoare fluctuentă și sensibilă. Rareori abcesul coboară de-a lungul mușchiului psoas și apare în partea superioară a coapsei sub forma unei tumori fluctuente sensibile.

Apendicita acută exoterică cu peritonită generalizată se observă mai ales în apendicitele perforative gangrenoase. Debutul este brusc, cu dureri abdominale foarte mari, cu vărsături

și febră 38—39°. Ea poate evolua însă și insidios, avînd un mers mai încetinit. În general, în apendicita perforativă, în prima fază abdomenul este retractat și contractat „pîntece de lemn". Vărsăturile sînt incoercibile, pulsul foarte frecvent. După această fază impresionantă, care durează trei — cinci ore, urmează o fază scurtă de acalmie, de ameliorare aparentă, ce poate dura trei — patru ore după care apar apoi fenomenele peritonitei generalizate: vărsături, sughiț, meteorism, facies peritoneal. După două — trei zile bolnavul sucombă cu simptomele unei peritonite generalizate. Apendicita acută perforativă evoluează uneori fulgerător, mai ales dacă e vorba de o apendicită gangrenoasă urmată de o peritonită septică putridă. În astfel de cazuri se instalează în primele 24 de ore o stare de colaps cu puls foarte frecvent, hipotensiune, hipotermie, transpirații reci, stare de neliniște și bolnavul moare în primele 48 de ore, fără ca fenomenele abdominale să fie clinic aparente, din cauza stării generale grave determinate de intoxicație. Aceste forme se observă mai des la copii. Uneori și aceste forme grave septice își schimbă mersul în ziua a doua. Starea toxică se atenuează și apar fenomenele peritoneale, iar bolnavul sucombă în ziua a patra — șaptea a bolii. În aceste forme toxice, cu peritonită septică, fără reacții mai evidente peritoneale se întîrzie adeseori cu intervenția chirurgicală punîndu-se în mod eronat diagnosticul unei stări infecțioase generale.

Apendicita acută se manifestă cu simptome variate, *după localizarea și direcția apendicelui.*

Apendicita pelviană. În această formă, apendicele are direcția în jos, spre pelvis și astfel fenomenele sînt adeseori de iritație a vezicii urinare, de iritație rectală cu tenesme, iar la femei și de iritație genitală. La tactul vaginal sau rectal, fundul de sac Douglas este sensibil și într-o fază mai avansată bombează și este fluctuent. Abcesul periapendicular în aceste cazuri are tendință la perforație spre rect și spre vezică. Uneori abcesele iau dimensiuni mari abdomino-pelviene și se palpează deasupra simfizei pubiene. Adeseori atrag atenția asupra acestor abcese în Douglas tenesmul rectal și evacuările frecvente de produse patologice asemănătoare albușului de ou. La femei el se poate confunda cu un proces metro-anexial.

Apendicita retrocecală se observă mai des la copii (20 — 40%) și la indivizii grași. Ea este adeseori gangrenoasă. Apendicele fiind ascuns în spatele cecului, inflamația are o evoluție insidioasă, cu semne peritoneale absente sau șterse. Durerea este mai puțin evidentă, iradiază adeseori spre regiunea lombară, spre sciatic, spre testicul, ori spre organele genitale și se însoțește de tulburări urinare. Sensibilitatea la presiune este mai pronunțată în flancul drept. Față de simptomele locale, pulsul este frecvent, febra ridicată și faciesul alterat. Forma aceasta are o tendință mare spre formarea de abcese, iar din cauza laxității spațiului retrocecal, supurația tinde să urce pînă la ficat sau să coboare în cavitatea pelviană. Prin interesarea fasciei iliace pot apărea semnele unei psoite. Alteori se produce un flegmon subperitoneal lombar, un abces subfrenic sau hepatic, ori o septicemie prin tromboflebită. Apendicita retrocecală evoluează de obicei în două faze. O primă fază insidioasă de una — două zile, și a doua fază cu fenomene alarmante locale și generale, datorită faptului că această apendicită este adeseori gangrenoasă și cu mare tendință la supurație.

Apendicita mezoceliacă. Apendicele poate avea o direcție medială și să intre în relație cu ansele intestinului subțire, cu mezenterul și cu epiploonul. Inflamația sa evoluează uneori spre o peritonită generalizată ori localizată, cu colecții purulente deasupra simfizei ori în groapa iliacă stîngă. Formele cu peritonită plastică lasă aderențe, bride, membrane, care tardiv pot favoriza un ileus prin strangulație.

Apendicita subhepatică imită întru totul simptomele unei colecistite. În această formă, se întîrzie adeseori cu intervenția, făcîndu-se diagnosticul greșit de colecistită. În general, la bărbații care prezintă semnele unei colecistite supraacute, fără a avea un trecut vezi-

cular, trebuie pusă în discuție o apendicită, mai ales dacă se constată o discordanță între simptomele locale și cele generale. Un puls frecvent, o leucocitoză pronunțată, vărsăturile, sughițul vor atrage atenția asupra posibilității unei apendicite. Se va evita administrarea vreunui calmant obișnuit în crizele veziculare și se va observa bolnavul din oră în oră, pentru a urmări evoluția apendicitei. Aceasta se va manifesta în primele 24 de ore printr-o sensibilitate întinsă a regiunii subhepatice, printr-un meteorism generalizat și un timpanism net prehepatic. Diagnosticul este uneori foarte dificil, din cauza inflamației simultane a veziculei și apendicelui. Colecisto-apendicita, cu punct de plecare apendicular ori vezicular, este relativ destul de frecventă. Numai o intervenție largă chirurgicală orientează asupra acestei coexistențe patologice.

Apendicita stîngă adevărată se observă la indivizii care prezintă o inversare totală a viscerelor (*situs inversus*). Mai des se observă așa-numita apendicită stîngă falsă, în care fenomenele locale evoluează la stînga, datorită faptului că apendicele este dirijat ori deplasat spre stînga. Aceste forme se confundă cu sigmoidita, cu perisigmoidita.

Apendicita în sac herniar se poate observa mai ales în herniile inguinale drepte, simple sau încarcerate. Se confundă de obicei cu o hernie strangulată.

Formele clinice ale apendicitei acute sînt variate, după vîrstă și după anumite stări fiziologice și patologice.

Apendicita acută la copii în vîrstă de 2 — 8 ani, cu un debut mai puțin brutal și evoluînd adeseori cu diaree, se confundă cu enterocolita acută. Diagnosticul întîmpină dificultăți mai ales că acești copii sînt greu de examinat, iar antecedentele date de părinți sînt adeseori înșelătoare. Diagnosticul precoce este foarte important, deoarece afecțiunea are o evoluție rapidă spre peritonită generalizată. Se va indica intervenția chirurgicală imediată, mai ales dacă se constată în afară de tulburări intestinale, dureri și sensibilitate periombilicală și o stare subfebrilă și mai ales o leucocitoză evidentă (15 000—20 000 pe mm³).

Apendicita acută la bătrîni este rară. Evoluția sa este insidioasă și are o mare tendință de a da un plastron periapendicular, ori un abces mare, de consistență foarte dură, care se poate confunda cu o tumoare canceroasă ori tuberculoasă. De aceea această formă se numește apendicită de tip neoplazic. Ea se complică adeseori cu tromboflebita venei femorale, cu caracter embolizant, sau poate declanșa alteori o insuficiență cardio-renală.

Apendicita acută la gravide survine mai deseori într-o fază mai avansată a graviditații, de obicei în luna a patra — opta. Apendicele fiind dislocat în sus, imită o afecțiune a veziculei biliare ori a rinichilor. Apendicita în graviditate trebuie considerată totdeauna gravă și constituie o indicație absolută de intervenție chirurgicală în orice perioadă a graviditații. Întreruperea sarcinii nu este indicată, însă dacă a început spontan, cum se observă în unele cazuri de apendicită, ea trebuie completată.

Apendicita acută la tuberculoși poate fi banală ori de natură tuberculoasă. Atît apendicita banală la tuberculoși, cît și cea tuberculoasă au tendința de a forma un plastron peritoneal periapendicular. Uneori o apendicită banală evoluează simultan cu o tuberculoză ceco-apendiculară. Diagnosticul este în general foarte dificil și prin faptul că la tuberculoși colita dreaptă fiind frecventă, aceasta imită uneori simptomele apendicitei. Pentru etiologia tuberculoasă vorbește meteorismul precoce, care se menține și după trecerea crizei, apoi formarea de la început a unui plastron care nu dispare nici după 3 — 6 săptămîni, cum se observă într-o apendicită banală. În afară de aceasta uneori se pune în evidență de la început lichid în cantitate mică în cavitatea peritoneală. Este demnă de amintit observația lui Gerota, că uneori, apendicite banale provoacă o stare febrilă, oboseală, inapetență, tuse, simulînd o infecție tuberculoasă.

Forma limfangitică a apendicitei acute se observă mai ales în legătură cu gripa și amigdalita. Ea evoluează cu o stare generală rea, cu febră înaltă, cu dureri mari periombilicale

și cu o sensibilitate foarte discretă în fosa iliacă dreaptă. La intervenția chirurgicală se constată o apendicită endoterică ușoară, însă cu o reacție inflamatorie accentuată a mezoapendicelui și a ganglionilor limfatici ileo-cecali.

Apendicita toxică evoluează cu fenomene locale puține și cu fenomene generale foarte accentuate datorite participării ficatului și rinichilor.

Evoluția apendicitei acute poate merge spre vindecare completă, spontană, ori spre reacții de vecinătate și în special ale peritoneului. Formele evolutive gangrenoase duc la perforație, care survine de obicei în primele 36 — 48 de ore. Ora critică de la început este ora 36, cînd de obicei procesul anatomic progresează spre peritoneu, adeseori cu perforație.

Complicațiile în apendicita acută sînt de ordin infecțios și supurativ.

Hematemeza neagră (vomito negro) se observă în apendicitele toxice gangrenoase și se explică printr-o gastro-duodenită hemoragică; alții o consideră datorită unei diateze hemoragice toxiinfecțioase în care ficatul are un rol important.

Hepatitele acute apar ca hepatite icterigene sau se traduc numai prin fenomene de insuficiență hepatică. Ele au fost descrise mai întîi de Dieulafoy sub numele de „ficat apendicular" și se observă, fie precoce, în primele zile ale apendicitei, fie tardiv, în săptămîna a doua, a treia și chiar după intervenția chirurgicală. Mai rareori se observă o angiocolită care poate evolua grav, cu abcese multiple miliare periangiocolitice și mai rareori încă, abcese unice ori multiple hepatice, datorite propagării infecției prin venele mezenterice trombozate.

Tromboflebitele venei femorale, venelor pelviene, venei porte evoluează cu simptomele acestor infecții. Flebitele pelviene evoluează cu dureri vagi abdominale, frisoane, temperatură foarte ridicată, iar diagnosticul este foarte dificil. Ele sînt foarte embolizante și adeseori atenția este atrasă asupra lor datorită emboliilor pulmonare.

Hematuria se observă rar în apendicita acută. Ea poate da ocazia la interpretări greșite, făcînd să se presupună o colită renală, și determină uneori temporizarea intervenției, care aduce surprize neplăcute.

Metro-anexita se observă mai ales în formele de apendicită localizate inferior.

Supurațiile, abcesele abdominale unice sau multiple, pot prezenta cele mai variate localizări (subfrenic, pelvian, lombar, în teaca psoasului), cu cele mai variate migrații și deschideri în organele abdominale (intestin, vezică, vagin, rect etc).

Supurațiile pleuro-pulmonare sînt complicații rare.

Meningita purulentă, abcesul cerebral pot fi complicații ale unei septicemii de origine apendiculară.

Trebuie amintit că diverticulul apendicular, polipoza apendiculară și invaginația apendicelui, manifestări de altfel foarte rare, evoluează adeseori sub aspectul clinic al unei apendicite acute sau cronice.

APENDICITA CRONICĂ *(apendicopatia cronică)*

Nici astăzi nu este lămurită noțiunea de apendicită cronică. Unii vorbesc de o apendicopatie cronică în care înglobează nu numai procesele inflamatorii, ci și dislocările, cudurile, stenozările, aderențele apendicelui, deci leziuni foarte variate. Alți autori susțin că apendicita este în general o afecțiune cronică, iar cea acută nu ar fi decît un puseu acut al apendicitei cronice. Alții, în sfîrșit, sînt de părere că apendicita cronică are totdeauna un început acut. Din punct de vedere clinic, apendicita cronică are însă o autonomie clinică. În general, se admite astăzi că există apendicite cronice de la început și apendicite cronice cu antecedente de apendicită acută. Apendicita cronică nu ar prezenta episoade acute în

cursul evoluției sale. În acele apendicite care în cursul evoluției cronice prezintă episoade acute, unii vorbesc de apendicită subacută.

Simptomatologia este foarte variată și imită aproape toate suferințele abdominale, încît merită numele „la grande maladie abdominale" (Dieulafoy). Simptomele se pot grupa în simptome locale și la distanță, de ordin reflex, simptome digestive și simptome generale.

Simptomele locale se caracterizează prin durere spontană, după efort, ori tardiv după alimentație, prin sensibilitate în punctele caracteristice, fără apărare musculară, distensia cecului și colonului ascendent (semnul lui Karewitz). Durerea la presiunea regiunii se accentuează cu ridicarea extremității inferioare drepte (semnul lui Javorski). Durerea poate iradia în coapsă spontan și la mers (claudicație, după Enriquez). Aceste semne se găsesc însă și în colopatia dreaptă, astfel încît nu sînt patognomonice. Durerea poate fi provocată și prin insuflarea cu aer a intestinului gros ori prin clisme înalte (Bastedos).

Această metodă nu se practică decît foarte rar.

Simptomele produse prin reflexe viscero-viscerale se datoresc mai ales spasmului piloric, tulburărilor de secreție gastrică și tulburărilor diskinetice ale căilor biliare. Rareori survin manifestări reflexe la nivelul aparatului cardio-vascular și respirator sub formă de tahicardie ori de tulburări respiratorii.

Simptomele digestive sînt foarte numeroase și variate. Ele sînt datorite mai mult mezenteritei, epiplooitei și tiflitei asociate. Caracteristice acestei dispepsii sînt varietatea și variabilitatea ei, atît ca intensitate, cît și ca apariție în timp. Greața este aproape continuă, dar mai accentuată dimineața și după mese; vărsăturile se produc cu ușurință; durerea postalimentară apare la cinci—șase ore după mese, adeseori noaptea, se accentuează la efort și iradiază în extremitatea inferioară dreaptă. Durerile postalimentare durează de obicei 15 minute și apar în perioade de șase — șapte zile. Adeseori se observă constipație alternînd cu diaree.

Simptomele generale se caracterizează prin alterarea stării generale, tulburări nervoase cu caracter de astenie nervoasă, stări subfebrile, cu senzație de fiori ori de răceală în extremitățile inferioare. Leucocitoza lipsește de obicei.

APENDICITĂ SUBACUTĂ

Numită de unii autori apendicită recurentă, se caracterizează printr-o stare inflamatorie cu evoluție foarte lentă sau chiar staționară, cu episoade acute. Exacerbarea fenomenelor locale survine periodic fără să se exteriorizeze peritoneal, așa încît tabloul clinic este cel al unei apendicite endoterice cu izbucniri periodice reversibile. Fenomenele locale sînt de obicei continue, discrete. Tabloul clinic este dominat de o stare subfebrilă continuă (37,5 — 38°) și de o dispepsie cu caracter duodenal caracterizată mai ales prin greață, senzație de plenitudine și constipație. Unii autori nu admit apendicita subacută ca formă clinică și cred că s-ar putea vorbi mai bine de o apendicită cronică cu episoade acute frecvente.

Radioscopia (fig. 153, 154, 155) orientează adeseori în diagnosticul apendicitei cronice. Radioscopia se face cu metoda Czeppa, administrînd simultan bariu și 20 g de sulfat de sodiu. Prin această metodă se poate constata umplerea sau lipsa de umplere, forma, lungimea și fixitatea apendicelui și se poate controla direct sensibilitatea la presiune a apendicelui vizibil sau a regiunii ileo-cecale. Metoda aceasta are însă valoare mai ales la indivizi sub 50 de ani; peste această vîrstă apendicele este obliterat în 50—80% din cazuri. Lipsa de umplere a apendicelui la examinări repetate, sensibilitatea netă a regiunii apendiculare și prezența în același timp a unei staze duodenale în D_2 și D_3, a unei staze ileale peste opt ore și a unei stări spasmodice ileo-cecale, asociate simptomelor clinice, ajută la stabilirea diagnosticului,

Formele clinice. După evoluție se poate vorbi de o apendicită cronică primitivă și de o apendicită cronică secundară. După prezența ori absența sindromului apendicular, se vorbește de o apendicită cronică manifestă și de o apendicită cronică larvată. *Apendicita cronică larvată* are forme foarte variate. Astfel, după simptomul dominant se descriu forme dispeptice gastrice, caracterizate prin dureri apărînd sub formă de crize cu localizare epigastrică și periombilicală, forme dispeptic intestinale avînd evoluția unei colite. Forma nervoasă evoluează cu astenie generală, cu migrenă, cu fenomenele unei meningite ori epilepsii, ori ale unei sciatice drepte. *Formele febrile* sînt caracterizate prin ascensiuni de temperatură fără cauză aparentă. Aceste forme sînt considerate adeseori drept tuberculoză incipientă. *Forma genitală* la femei se prezintă sub tabloul clinic al unei anexite. *Forma vezico-urinară* se manifestă prin dureri mari la micțiune, cu localizare ureterală ori în penis.

Fig. 153. — Apendice normal.

Formele hiperdureroase se caracterizează prin dureri extraordinare imitînd cele mai variate crize abdominale. În aceste forme se găsește adeseori, la operație, o proliferare a țesutului nervos apendicular (neurinomul lui Masson). Formele vegetative se caracterizează prin cele mai variate stări, imitînd uneori chiar o stare astmatică. Formele renale dau simptomatologia unei litiaze renale. Alteori afecțiunea se prezintă sub aspectul unei sacro-coxalgii. Formele hepatice se manifestă foarte variat, imitînd o colecistită cronică, ori evoluează sub forma colemică cu subicter descrisă de Poenaru Căplescu (falși hepatici). Forma cu diaree postprandiale imită diareele dureroase biliare.

Complicațiile cele mai frecvente în apendicita cronică sînt izbucnirile acute, apoi cele datorite proceselor inflamatorii periviscerale (periduodenită, pericolită dreaptă, mezenterită, epiploită), cele datorite infecțiilor la nivelul rinichilor și ficatului (pielite, colecistite), proceselor inflamatorii ceco-ascendente (tiflită) sau asocierii unei colibaciloze.

Evoluția în apendicita acută poate să se reducă la un singur acces care se vindecă; apendicita se poate prezenta însă cu cele mai variate evoluții. Uneori ea trece într-o formă cronică. Evoluția apendicitei acute este în funcție de virulența germenilor, de reactivitatea locală și generală și de poziția anatomică a apendicelui. Apendicita cronică are o evoluție lungă și ridică probleme grele de diagnostic.

Diagnostic. Diagnosticul pozitiv în apendicita acută se pune pe baza triadei simptomatice: durere, apărare musculară în groapa iliacă dreaptă, febră. Diagnosticul trebuie făcut precoce, în primele 24—36 de ore, de aceea examenul va fi foarte conștiincios și bolnavul va fi urmărit din oră în oră. Diagnosticul este ajutat în prezența leucocitozei și a fenomenelor de iritație peritoneală. Diagnosticul în formele acute se pune în general ușor; el devine dificil în cazurile de poziții atipice ale apendicelui, cînd se poate produce confuzia cu o serie de afecțiuni abdominale (colecistită, anexită, gastro-enterocolită, sarcină extrauterină ruptă, chist ovarian torsionat, pancreatită acută, hernie încarcerată, obstrucția vaselor mezenterice). Diagnosticul se va stabili în primele 6 — 24 de ore. În cazurile în care nu se poate stabili diagnosticul cu certitudine, e mai bine să se indice intervenția chirurgicală. În apendicitele cu plastron, diagnosticul diferențial se va face cu tuberculoza și cancerul cecal. Diagnosticul apendicitei acute și cronice este adeseori dificil, deoarece ea poate imita toate

Fig. 154. — Apendicită cronică. Apendice lung, discontinuu umplut, retrofixat prin extremitatea sa distală (colecţia dr. Issersohn).

suferinţele abdominale, mai ales cele din partea dreaptă a abdomenului. Orice durere în groapa iliacă dreaptă se consideră în mod greşit, de unii drept o apendicită cronică, ceea ce duce adeseori la extirparea nemotivată a apendicelui. Această atitudine nejustificată duce la creşterea numărului acelor bolnavi care suferă mai departe după operaţie şi care frecventează policlinicile şi staţionarele. Diagnosticul în apendicita cronică se va face pe baza unei observaţii clinice şi radiologice conştiincioase şi repetate.

Indicaţia de intervenţie chirurgicală se va pune numai în cazurile diagnosticate precis. Apendicita cronică se confundă adeseori cu o colită dreaptă, cu o tiflită, cu care diagnosticul se face în general numai prin excludere.

Anatomie patologică. În apendicita acută, nota caracteristică este rapiditatea evoluţiei. După Aschoff, evoluţia anatomică are patru stadii. În primul stadiu se găseşte o leziune a mucoasei şi submucoasei, localizată de obicei la baza apendicelui şi caracterizată printr-o stare congestivă şi infiltraţie celulară. Dacă procesul se opreşte în acest stadiu, se poate vorbi, în concepţia noastră, de o apendicită endoterică. În stadiul al doilea se produce o inflamaţie a întregului perete apendicular, cu formaţii de mici abcese intraparietale. Stadiul al treilea se instalează de obicei după 24 de ore, cu o necroză hemoragică ce duce la un proces ulcerativ pînă la seroasă, seroasa reacţionînd inflamator.

Acest stadiu este decisiv: procesul se poate opri la acest nivel ori poate apărea al patrulea stadiu, cel al perforaţiei, complicat cu peritonită localizată ori generalizată. Perforaţia survine de obicei la 36 — 48 de ore de la debut. Localizarea

Fig. 155. — Apendicită cronică. Apendice lung, discontinuu umplut, latero cecal intern şi ascendent, fixat (colecţia dr. Issersohn).

peritoneală este în funcție de rapiditatea perforației, virulența infecției, poziția apendicelui și reacția mezenterului și epiploonului. Peritonita poate lua un caracter plastic și să dea un plastron format de mase membranoase și bride care închistează procesul. Evoluția se face, spre resorbție completă, ori rămîn aderențe care pot da ulterior complicații (strangulări, cuduri). Alteori se formează puroi în plastron. Puroiul poate să fie fetid, fecaloid, să conțină viermi intestinali și corpi străini.

După poziția apendicelui, peritonita purulentă localizată poate avea cele mai variate sedii (ilio-inguinal, mezocolic, pelvian, lombar, subfrenic, iliac stîng și mai rareori retroperitoneal ori retrocecal). Peritonita generalizată poate fi purulentă ori putridă și este consecința perforațiilor localizate de predilecție la vîrful ori la baza apendicelui. În apendicita cronică se constată în apendice: cicatrice, cuduri, obliterări, ulcerații ale mucoasei, retenție hidropică și mai rareori abcese inactive. Aceste procese se însoțesc adeseori de alterații satelite: pericolită, tiflocolită, ptoză cecală, duodenită, mezentero-epiplooită.

Etiologie și patogenie. În etiologie intervine o infecție bacteriană localizată în țesutul limfatic apendicular. Infecția se produce de obicei pe cale intestinală, dinspre lumenul apendicular; este vorba deci în acest caz de o infecție enterogenă. Mai rareori ea se face pe cale hematogenă și mai rareori încă pe cale limfatică, din organele vecine. Infecția hematogenă se observă mai ales după infecții septice, streptococice, faringo-amigdaliene. Într-o fază precoce se pot pune în evidență mai ales streptococi și enterococi, mai tîrziu mai ales colibacili și anaerobi. Infecția este favorizată de staza apendiculară, care este facilitată de intumescența foliculilor limfatici ori a unor formații valvulare. Într-o fază mai tardivă se produce prin fibrozare strîmtarea apendicelui. Vîrsta are și ea un rol. Afecțiunea se observă mai ales între 5 și 25 de ani și foarte rar de la 45 de ani în sus. Uneori se observă o predispoziție familială, mai ales în familiile cu vegetații adenoide. Printre factorii ocazionali, joacă un rol bolile infecțioase, alimentația bogată în carne și factorii mecanici care împiedică evacuarea apendicelui (coprolite, viermi intestinali, anomalii, aderențe). Inflamația este favorizată de poziția foarte variată a apendicelui, de procesele inflamatorii ale intestinului subțire și ale intestinului gros. De altfel apendicele are o predispoziție la inflamație și prin faptul că are un lumen strîmt, că peretele său este bogat în foliculi limfatici și are o slabă nutriție arterială (prin artera apendiculară care este foarte redusă și terminală). Infecția nu e datorită unui microb specific apendicotrop, deși s-a descris un diplostreptococ care, experimental, a produs apendicita la iepuri. Microbii care figurează mai des sînt piogeni și anaerobi, care sînt adeseori asociați. Printre aerobi figurează mai ales streptococul și colibacilul, stafilococul, enterococul, pneumococul, proteus, tificul și bacilul Friedländer; iar între anaerobi mai ales *B. perfringens*, *B. fragilis*, *B. fusiformis*, *B. ramosus*, *B. fecalis alcaligenes*, *B. lactis aerogenes* (Hațieganu-Iriminoiu). În ultimul timp se admite și rolul virusurilor.

Tratament. În apendicitele acute, intervenția precoce în primele 24 — 36 de ore este o lege. Se respectă dictonul lui Ewald „ziua se intervine înainte de apunerea soarelui, iar noaptea înainte de a răsări soarele". Astăzi se intervine și după 48 de ore, dacă se constată o sensibilitate netă și nu s-a format încă un plastron. Pînă la intervenție, bolnavul va sta culcat, cu pungă de gheață pe regiunea ileo-cecală; în acest interval nu i se va administra decît ceai. În cazurile în care diagnosticul este incert însă se suspectează apendicita, bolnavul va fi observat în primele 24 de ore din oră în oră. El va fi examinat local, se va urmări evoluția febrei și se va cerceta leucocitoza. În timpul observației nu se va administra nici un calmant și nici un purgativ. Dacă fenomenele cedează după 24 de ore, atunci bolnavul va fi ținut mai departe sub observație, începînd realimentarea din ziua a treia și trecînd la un regim mixt în ziua a 14-a. La o proximă criză se va interveni. Dacă se constată existența unui plastron, bolnavul va fi ținut la pat, cu un regim lactat-hidric-

Scanned with OKEN Scanner

făinos și va fi observat foarte precis. Dacă apar fenomene de supurație se intervine prin deschidere și drenare. Dacă plastronul cedează și intră în resorbție, bolnavul e ținut la pat pînă la dispariția rezistenței, și se intervine numai după 5 — 6 săptămîni ori imediat ce apare un puseu acut. În formele acute, simultan cu indicația operatorie este indicat un tratament cu antibiotice. Acestea se pot administra și intraperitoneal în cursul operației.

Tratamentul în apendicita cronică este eclectic. Intervenția chirurgicală se recomandă mai ales la indivizii sub 30 de ani numai dacă diagnosticul este confirmat, atît clinic, cît și radiologic. Peste această vîrstă, indicația chirurgicală este în funcție și de prezența unui episod acut în antecedente. Dacă în antecedente nu se constată un puseu acut, bolnavul rămîne sub observație, făcîndu-i-se un tratament conservator. Se administrează un regim corespunzător în raport cu afecțiunile asociate (duodenită, colită, constipație, colecistită). Regimul cel mai potrivit este cel al hepaticilor, în care se ține seama și de existența unei constipații sau colite. Ca tratament fizioterapic se aplică în același timp raze ultraviolete pe abdomen, pentru a favoriza resorbția eventualelor procese aderențiale. Dacă fenomenele se mențin și după tratament și observație îndelungată, se indică intervenția chirurgicală. Intervenția chirurgicală în apendicita cronică se va face cu o incizie cît mai largă, pentru a permite un control amănunțit al regiunii și constatarea eventualelor aderențe. Se recomandă o revizuire abdominală cunoscînd polimorfismul clinic al apendicitei cronice, precum și multiplele afecțiuni ale cvadrantului abdominal drept ce pot simula o apendicită cronică. Tratamentul postoperator are o deosebită importanță mai ales în apendicita cronică, deoarece în majoritatea cazurilor coexistă o afecțiune a duodenului, a cecoascendentului sau se găsește o mezenterită, epiplooită, periviscerită, care agravează starea bolnavului după intervenție. Aceștia sînt bolnavii așa-numiți „crestați", care după operație frecventează policlinicile și staționarele. Tratamentul preventiv în apendicită ar fi, după unii, practicarea sistematică a apendicectomiei la toți indivizii. Incontestabil însă, că printr-un tratament al constipației, al colitelor, al tuturor proceselor inflamatorii abdominale care favorizează apendicita se realizează un tratament preventiv al apendicitei, care face de prisos să se recurgă la apendicectomia de rutină care ar avea aproape aspectul unui cult religios.

DIVERTICULII INTESTINALI

Definiție. Diverticulii intestinali sînt, fie simple hernieri de mucoasă intestinală prin hiatusul constituit de trecerea vaselor prin stratul muscular, fie exteriorizări circumscrise compuse din toate straturile peretelui intestinal. Ei au o tendință mare spre inflamație (diverticulite, peridiverticulite). Diverticulii se întîlnesc mai des la nivelul colonului sigmoidian (diverticulii lui Glaser), uneori la nivelul colonului (fig. 156) și intestinului subțire.

Rareori se observă diverticuli pe întreg tubul digestiv, constituind o adevărată boală diverticulară (fig. 157). *Diverticulul lui Meckel*, datorit persistenței cu obliterarea incompletă a ductului omfalo-mezenteric, se găsește pe ileon, la 80 — 100 cm distanță de valvula lui Bauhin și are o lungime de 3 — 30 cm. Vîrful său este liber sau aderă de cicatricea ombilicală printr-o bridă fibroasă.

Simptomatologia este adeseori latentă. Manifestările clinice sînt în legătură cu localizarea și cu procesul inflamator și nu au nimic caracteristic. Prin localizarea lor cea mai *frecventă la nivelul sigmoidului*, diverticulii imită simptomatologia unei sigmoidite sau perisigmoidite. Bolnavul acuză dureri constante în regiunea subombilicală, care se accentuează la mers și iradiază spre stînga, spre coapsă, vezică, organele genitale. De obicei, se constată alternanțe de constipație și de diaree, iar în scaun se observă adeseori puroi și sînge. Această stare, care poate dura foarte lungă vreme este întreruptă din cînd în cînd de așa-

numitele *crize diverticulare*. Ele sînt caracterizate prin dureri foarte vii în regiunea iliacă stîngă, febră ridicată, leucocitoză, greață, scaune explozive și o sensibilitate cu apărare musculară la nivelul sigmei, care se palpează ca un cordon dureros. După trei—cinci zile, aceste fenomene de iritație peritoneală se liniștesc, ca, apoi, după un timp mai lung sau mai scurt, să revină.

Diverticuloza intestinului subțire se caracterizează printr-o dispepsie cu flatulență, cu dureri vagi după alimentație și cu o senzație de distensie în partea stîngă a abdomenului. Durerile sînt uneori foarte violente. Alteori se observă simptome de stenoză intestinală ori hemoragii intestinale ori crize de subocluzie.

Diverticulul lui Meckel dă mai ales complicații datorite compresiunii asupra intestinului ce duce la o ocluzie intestinală. Alteori, inflamația sa imită o apendicită. La nivelul său se poate produce un ulcer care poate da loc la perforații și la peritonită generalizată.

Fig. 156. — Diverticul la nivelul colonului ascendent.

Diverticuloza duodenală. Diverticulii duodenali se localizează mai ales în porțiunea D_2, perivaterian, (fig. 129, 130) imitînd simptomele unui ulcer duodenal sau ale unei colecistite. Diverticulii în D_1 sînt mai ales în legătură cu un ulcer duodenal (așa-numiții *diverticuli paraulceroși*). Ceea ce diferențiază diverticulii duodenali de ulcerul duodenal este lipsa periodicității în evoluția durerii. În timpul crizelor, durerile iradiază la distanță, uneori simetric în ambele extremități superioare și inferioare și silesc pe bolnav să ia pozițiile cele mai bizare.

Evoluția este în funcție de procesul inflamator diverticular. De obicei afecțiunea, evoluează episodic, în crize diverticulare mai mult sau mai puțin violente, însoțite uneori de o febră intermitentă. Alteori, ea evoluează lent spre stenozare, spre inflamații perintestinale, cu crize de subocluzie repetate. Ea imită uneori un cancer, cu care poate fi confundată datorită faptului că la palpare se găsește o tumoare dură, de formă cilindrică, adeseori fixă.

Complicațiile cele mai frecvente sînt: peritonita localizată, ocluziile intestinale, periviscerita cu prinderea intestinului subțire, fistulizările mai ales în vezica urinară cu pneumaturie și fecalurie, fistulizările colointestinale, colo-vaginale, fistulizările externe stercorale și supurațiile la distanță (pararenal).

Fig. 157. — Diverticuloză colică (col. dr. Issersohn).

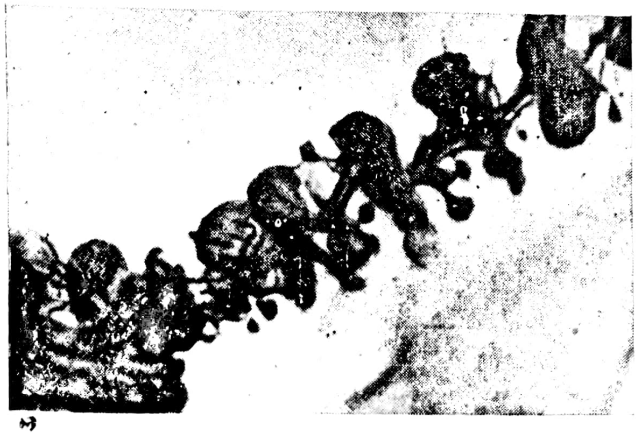

Forme clinice particulare se descriu mai ales în diverticulii sigmei. După evoluție se deosebesc *forme latente*, care se descoperă întîmplător, radiologic, la intervenția chirurgicală ori la autopsie; *forme fruste*, care evoluează cu fenomene de colită, cu constipație și diaree alternante; *forme acute*, care evoluează cu semnele unei peritonite. Cînd această este localizată perisigmoidian, ea se traduce

prin formarea unui plastron dureros, febră, apărare musculară. Ea durează 15—21 de zile, după care fenomenele se amendează. Alteori se produce o peritonită generalizată sau o peritonită cu localizare pelviană, cu abces pelvian ori ischiorectal și cu o tendință de fistulizare în organele pelviene datorită unei perforații diverticulare. După simptomul dominant s-au descris foarte multe forme: forma diareică, hemoragică, colitică, urinară, anexială, apendiculară.

Diagnostic. *Diagnosticul clinic* nu este posibil. Prin examenul radiologic se reușește uneori la irigoscopie, în timpul clismei și utilizînd insuflația cu aer după evacuarea clismei să se pună în evidență diverticulii plini cu masă baritată. Ei se găsesc la nivelul colonului sigmoidian, al celorlalte segmente ale colonului ori al intestinului subțire și au forma unor umbre rotunde bine conturate, uneori pediculate, de mărimi variate. În cazurile de diverticulită, umbra diverticulară arată forme neregulate variate.

Diagnosticul diferențial se discută mai ales cu sigmoidita nediverticulară și cu un cancer; în diverticulul duodenal localizat mai ales la D_1, prezența ulcerului duodenal este frecventă.

Anatomie patologică. La examenul anatomopatologic se constată, fie numai hernierea mucoasei (diverticul fals), fie o herniere a tuturor straturilor (diverticul adevărat). Mucoasa diverticulară este adeseori inflamată, prezintă ulcerații cu tendință la perforație și adeseori cu reacții inflamatorii peritoneale, periintestinale.

Etiologie și patogenie. În etiologia diverticulilor intervine mai ales o slăbire a peretelui intestinal, anomalii ori lipsa locală a stratului muscular, procese alterative ale peretelui intestinal ori de vecinătate. În mecanismul de producere a diverticulilor intervine apoi, fie o presiune dinăuntru, fie o tracțiune dinafară (diverticuli de presiune și de tracțiune).

Tratament. *Tratamentul medical* este cel al enterocolitelor. Se administrează un regim alimentar adecvat, alcaline, antispasmodice și laxative, dacă lipsesc fenomenele de peritonită. În unele cazuri se obțin rezultate prin radioterapie ori clisme dezinfectante, administrate sub presiune mică (pericolul perforației). În crizele diverticulare se recomandă repaus absolut, căldură pe regiunea sensibilă, administrarea de sulfamide, streptomicină, antispasmodice și ulei de parafină.

Tratamentul chirurgical este indicat în complicațiile diverticulului, mai ales în peritonitele localizate, supurate, în peritonitele acute generalizate, în fistulizări, subocluzii și ocluzii. În diverticulii duodenali, intervenția chirurgicală se recomandă mai ales în formele foarte dureroase și cu crize dureroase frecvente. Tipul intervenției chirurgicale îl decide chirurgul.

ANOMALIILE INTESTINALE

Anomaliile duodenale sînt relativ frecvente. Ele se pot constata cam în 1—2% din radioscopii. În *anomaliile intestinale prin lipsa de rotație*, duodenul este situat pe partea dreaptă a coloanei vertebrale și D_2 coboară direct în jejun, încît în aparență lipsește D_3. Această anomalie se caracterizează printr-o mobilitate a duodenului. *Duodenul mobil* prin persistența mezenterului interesează mai ales D_1 și D_2. *Duodenul inversat* cu o dispoziție în sus spre stînga ori cu direcția spre dreapta a porțiunii D_3 este de obicei asociat cu anomaliile pancreasului ori mezenterului. *Dolico-megaduodenul* interesează mai ales porțiunea D_1 și D_2. *Duodenul în gastro-ptoză*; prin coborîrea stomacului cele două puncte fixe, bulbul și unghiul duodeno-jejunal, se angulează și mai mult, dînd astfel ocazie la tulburări de tranzit duodenal, ba chiar și gastric, care duc uneori la dilatația stomacului.

Anomaliile duodenale evoluează în general fără simptome; favorizînd însă încetinirea tranzitului, ele dau stază duodenală și duodenită, cu toată simptomatologia cunoscută.

Prin raportul intim anatomo-fiziologic cu ficatul și pancreasul, tulburările de la nivelul duodenului se pot repercuta asupra acestor organe. Anomaliile duodenale diagnosticate radiologic explică adeseori stări dispeptice, încît se impune a le da o importanță clinică.

Anomaliile intestinului subțire sînt foarte variate. Lungimea intestinului subțire variază de la individ la individ (3—6 metri). În același timp, atît poziția, cît și punctele sale de fixare sînt foarte variate. Anomaliile de poziție se produc de cele mai multe ori prin tulburări de rotație în jurul axei formate din vasele mezenterice. Lipsa de rotație a intestinului se recunoaște prin situarea intestinului subțire înaintea colonului și cea a unghiului duodeno-jejunal deasupra originii mezenterului. *Mezenterul comun* este caracterizat prin faptul că părțile proximale ale colonului și părțile terminale ale intestinului subțire au un mezou comun. Rezultă că intestinul subțire ocupă partea stîngă și mijlocul abdomenului, iar colonul ocupă partea dreaptă. Uneori acest *situs inversus* este parțial, fără o transpoziție intestinală. Aceste anomalii nu dau, în general, simptome și se descoperă ocazional la radioscopie, cînd adeseori fac dificultăți de interpretare a suferinței existente. Rareori ele dau fenomene dispeptice, caracterizate prin dureri difuze abdominale, vărsături, diaree și predispun la ocluzie intestinală prin volvulus. Uneori ele se asociază cu eventrația diafragmatică. La anomaliile intestinului subțire trebuie amintite membranele, bridele congenitale, care se observă mai deseori la nivelul D_1 (membrana lui Harris), în partea incipientă duodeno-jejunală, ori la partea terminală a ileonului (brida lui Lane). Aceste membrane favorizează staze intestinale cu procese inflamatorii la distanță ori în vecinătate (colecistite, pancreatite, apendicite). *Atreziile duodenale* și ale *intestinului subțire*, *complete ori incomplete*, sînt foarte rare. Atrezia duodenală se manifestă imediat după naștere, cu vărsături incoercibile persistente, încît dacă nu se intervine prin anastomoză gastro-jejunală copilul sucombă în exsicoză.

Anomaliile intestinului gros sînt mai ales de coborîre și prin lipsă de rotație. *Cecul sus localizat*, datorit lipsei de coborîre, rămîne în regiunea subhepatică. Cecul este fixat sus, colonul ascendent în groapa iliacă, flexura splenică rămîne de obicei sus; în același timp, colonul descendent și colonul sigmoidian sînt alungite. El se observă mai des la bărbații cu constituție picnică. Datorită acestei poziții se instalează de obicei o stază ileală și fenomene de apendicită, care, confundîndu-se cu colecistita, dau adeseori ocazia la greșeli de diagnostic și astfel întîrzie intervenția. Cecul localizat jos, coborît în micul bazin este datorit de cele mai deseori unui ceco-colon alungit și ptozat. Se observă mai des la femeile astenice. Clinic, el se manifestă cu un sindrom ileo-cecal caracterizat printr-o nevroză vegetativă generală, o stare de instabilitate nervoasă, constipație, grețuri și cefalee cu caracter migrenoid. Vărsăturile sînt adeseori provocate de eforturi psihice ori fizice, emoții, menstruație și greșeli de regim. Local se constată o sensibilitate la presiune și o ușoară distensie a ceco-colonului. La radioscopie se pune în evidență un cec situat în pelvis și o stază de 36—72 de ore în colonul ascendent, însoțite adeseori și de o stază duodenală. *Cecul hipermobil* este deplasabil în sus, în jos și lateral cu 5—10 cm. El este dilatat și cu o stază evidentă la radioscopie. În afară de fenomenele cecului ptozat el dă din cînd în cînd crize dureroase ori crize de subocluzie, care pretează la confuzie cu apendicita. *Cecul flotant* se datorește unei torsiuni exagerate și mai ales unui colon ascendent cu un mezou foarte lung, așa încît cecul poate fi plasat în groapa iliacă stîngă. *Cecul hipomobil* fixat evoluează cu sindromul suferinței fosei iliace drepte. *Colonul ascendent hipermobil*, atît vertical, cît și transversal prezintă o mobilitate care predispune spre volvulus și invaginație ileo-cecală. *Flexura hepatică hipermobilă* e mai frecventă și adeseori se combină cu un cec cu poziție superioară. Ea evoluează cu fenomene de stază ceco-ascendentă adeseori complicată cu colecistită. *Flexura hepatică hipomobilă și fixată* prin ligamentul hepato-colic ori epiploon prezintă fenomene ce imită o colecistită. *Colonul descendent hipermobil* datorit unui mezou lung predispune la constipație și volvulus. Întreg colonul hipermobil datorită unui mezou lung

este foarte rar și adeseori este simultan cu mezenterul comun. *Lipsa, dublura, triplarea colonului* sînt rarități, curiozități care nu intră în preocupările clinice.

Ptoza intestinală face parte din ptoza viscerală abdominală și este datorită relaxării celor două puncte fixe, punctul duodeno-jejunal și flexura splenică. La aceasta se adaugă adeseori și lipsa de acolare a mezoului și tulburarea tonicității musculare intestinale. Ea survine mai des la femei și evoluează cu dureri sub formă de colici, în bară, adeseori nocturne, avînd o iradiere în sus și spre stînga. În afară de aceasta, se observă adeseori constipație, senzație de plenitudine, eructații frecvente, o jenă în fosa iliacă dreaptă. Aceste fenomene dispeptice se accentuează în ortostatism. Bolnavul mai prezintă o serie de fenomene funcționale generale cu caracter nervos: ameteli, astenie, tulburări vasomotorii, stare generală rea, tulburări foarte variate neurovegetative. La examinare se constată o sensibilitate în regiunea epigastrică, în regiunea cecală și în cele două puncte periombilicale. Aorta abdominală pulsează puternic, iar la radioscopie polul inferior al stomacului este sub nivelul crestei iliace, colonul transvers în formă de ghirlandă pe simfiza pubiană, flexura dreaptă coborîtă, iar cecul destins și foarte mobil. Adeseori se constată fenomene de tiflită, peritiflită, un dolicocolon sau un cec pelvian ori flotant. Să nu se rămînă la acest diagnostic de ptoză intestinală, ci să se caute totdeauna modificările organice în afară de ptoză și adeseori se va descoperi prezența unui ulcer, a unei colecistite sau a unei periviscerite. În etiologia și patogenia ptozei intestinale figurează mai ales tulburări distrofice neuro-musculare. În general se constată prezența unei constituții astenice, o deficiență musculară parietală intestinală, căderea anumitor puncte fixe și o modificare a plexurilor nervoase intraparietale, iar ca fenomene nervoase se observă dereglare cortico-vegetativă cu repercutare asupra parasimpaticului și simpaticului, manifestată mai ales printr-o hipersimpaticotonie și o hipovagotonie.

Tratamentul în ptoza intestinală se va adresa mai ales stării generale. Se vor administra tonice, calciu, sedative, bromuri și medicamente, mai ales vagomimetice (ezerină) și simpaticolitice (ergotamină). Se va proceda la o hipervitaminizare mai ales cu B complex, reglementînd în același timp ritmul vieții și regimul alimentar.

MODIFICĂRI DE FORMĂ ALE INTESTINULUI

Dolicocolonul este o alungire anormală, totală sau parțială (dolicosigmoid) a colonului, fără o mărire proporțională a calibrului său.

Megacolonul este nu numai alungirea colonului, ci și mărirea calibrului său. La adulți, dolicocolonul este de obicei însoțit și de o dilatare a cadrului. În general, astăzi se înțelege sub dolicocolon alungirea și creșterea calibrului colonului observate mai ales la adulți. Sub megacolon se înțelege dilatația congenitală a colonului cunoscută sub denumirea de boala Hirschsprung.

DOLICOCOLONUL

Simptomatologie. Afecțiunea apare de obicei la vîrsta adultă cu fenomene dispeptice, greață, senzație de plenitudine, dureri vagi abdominale, halenă fetidă și stare de oboseală mai ales în orele de dimineață. Această primă fază latentă poate dura ani. Tîrziu se instalează triada simptomatică constituită din 1 *constipație accentuată*, 2 *meteorism prin gaze excesive* și 3 *dureri abdominale*. Acestei triade simptomatice i se adaugă uneori crize de subocluzie ori crize de distensie abdominală. Constipația este foarte accentuată. Bolnavul are scaun la 6—8 zile, ori la 14—21 de zile, cu evacuări în cantități enorme. Uneori actul defecație durează 6—8 ore și e însoțit de o flatulență foarte mare. Evacuarea se face

ori într-o singură repriză care durează ore, ori în reprize multiple cu evacuări fracționate (polakicoproză). Constipația este uneori periodică și începe adeseori din copilărie. Purgativele nu au în general o acțiune satisfăcătoare și evacuările prin clisme sînt mai ușoare. Într-o perioadă mai avansată survin diaree false, care semnalează procesul inflamator ori ulceros al mucoasei intestinale datorit coprostazei. Meteorismul este foarte manifest; el se localizează uneori numai subombilical ori în groapa iliacă stîngă, sau determină o distensie abdominală foarte accentuată însoțită de o matitate declivă subombilicală. Durerea abdominală, datorită hiperperistaltismului deasupra porțiunii dilatate și procesului inflamator, apare mai des înainte și după evacuarea materiilor fecale și a gazelor. În afară de aceste dureri survin crize de colici intestinale violente, cu localizare în gropile iliace ori în epigastru, cu iradiere în ambele extremități inferioare sau în regiunea dorso-lombară. Meteorismul foarte mare dispare uneori după evacuarea fecalelor și gazelor. Colicile intestinale nu apar după un anumit orar, mai des însă se observă în partea a doua a nopții și se termină cu emisiune de gaze și fecale. Crizele dureroase pot fi ușoare și de scurtă durată, dar pot fi foarte intense și prelungite (24—36 de ore). În crizele dureroase prelungite, starea generală a bolnavului se alterează, pulsul devine frecvent și mic. Aceste stări se pot confunda cu ocluzia intestinală prin volvulus ori compresiune; se va pune însă în discuție un dolicocolon, mai ales dacă bolnavul spune că a mai avut simptome identice care s-au terminat cu bine. Crizele dureroase intense și de lungă durată se explică prin cuduri, compresiune ori obstrucții stercorale trecătoare. Uneori apar în cursul evoluției semnele unei colite care se manifestă cu diaree intermitente ori continue, cu scaune gălbui, gelatinoase și mucoase. Dacă crizele dureroase ori colita se mențin, bolnavul se emaciază, astenia devine mai accentuată și apare o stare de neliniște, de depresiune cu cefalee și insomnie. Rareori durerile sînt localizate în regiunea toracică precordială, datorită gazelor acumulate în flexura splenică care vine în contact cu diafragma și imită simptomele unei angine de piept. În afară de triada simptomatică amintită se observă și simptome datorite compresiunii formațiunilor vasculare abdominale (vena portă, vena renală); fenomene de compresiune a organelor abdominale și toracice (rinichi, ureter, diafragmă etc); simptome datorite intoxicației intestinale (anemie, febră, tetanie); tulburări toxice la nivelul marilor viscere (ficat și rinichi) manifestîndu-se prin prezența albuminuriei și a urobilinuriei crescute sau manifestări reflexe care se traduc prin tulburări diskinetice la nivelul pilorului și intestinului subțire.

Fig. 158. — Dolicosigmoid (col. dr. Issersohn).

Rectosigmoidoscopia descoperă dilatarea ansei sigmoidiene care are mucoasa inflamată și este plină cu materii fecale. Se pătrunde cu rectosigmoidoscopul ușor pînă la 30—35 cm.

Radioscopia (fig. 158, 159), irigoscopia și radiografia arată forma, tonicitatea, mobilitatea, localizarea și extinderea dolicocolonului. În afară de alungirea și dilatarea anselor ele pun în evidență forma cudurilor sau torsiunilor. La irigoscopie, masa baritată

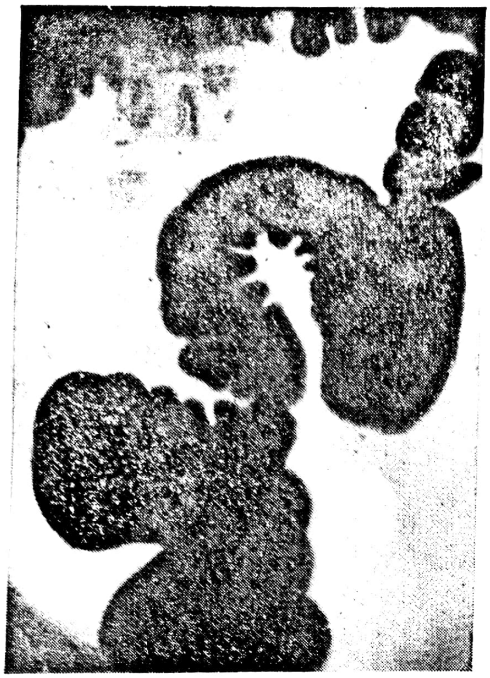

Fig. 159. — Dolicosigmoid.

trece repede prin ansa alungită, plină de gaze și prezintă o stază deasupra și dedesubtul porțiunii alungite (tranzit anarhic — Chiray).

Evoluția este cronică, adeseori periodică, cu alternanțe de stări de bine și de rău. În perioada avansată, crizele dureroase și de subocluzie devin frecvente, apar complicații, bolnavul se emaciază și forțele sale slăbesc. În unele forme tratate adecvat, se observă ameliorări și chiar modificări morfologice spre bine.

Complicațiile pot fi locale și la distanță.

Complicațiile locale pot fi mecanice, inflamatorii și nervoase. Crizele repetate de subocluzie sînt frecvente. O complicație mai gravă este volvulusul ansei alungite care survine, fie brusc și dramatic, fie după mai multe crize de subocluzie. Volvulusul este facilitat dacă mezoul este mai lung și mai ales dacă baza de implantație a mezoului este scurtă, congenital ori printr-o mezosigmoidită retractilă. Dintre complicațiile inflamatorii este frecventă asocierea unei colite ulceroase grave. Ea favorizează infecția peretelui intestinal și poate determina un flegmon, abces parietal ori de vecinătate. Peritonita localizată, periviscerita se observă des sub formă de pericolită dreaptă ori stîngă, ori sub forma unei mezosigmoidite retractile ce predispune la volvulus. Peritonita localizată se manifestă prin dureri vagi, localizate și contribuie în măsură largă la accentuarea stazei intestinale. Perforația intestinală și ileusul se observă mai rar. Complicațiile neurovasculare prin torsiunea dolicocolonului se caracterizează prin hemoragii intestinale. Hemoragiile mari intestinale sînt datorite însă mai ales proceselor ulcerative. Rareori se observă hemoragii mari cu evacuare de sînge roșu survenind o dată sau de două ori, fără colită și fără torsiune.

În aceste cazuri, unii autori presupun intervenția unor tulburări mari neurovasculare vasomotorii.

Complicațiile la distanță pot fi: colecistite, pielite și pneumopatii cu aspecte variate.

Formele clinice sînt multiple, după predominanța unuia sau altuia dintre simptome. Se vorbește de o formă latentă, formă cu constipație, formă cu diaree, formă dispeptică, formă colecistică, pielitică. Astăzi, formele clinice se deosebesc mai mult după localizarea alungirii și dilatației. Astfel se vorbește de dolicosigma (60%), dolicocolon total (30%), dolicocolon ascendent (10%).

Diagnostic. Afecțiunea va fi bănuită prin prezența unei constipații rebele și foarte dureroase și pe baza triadei simptomatice.

Diagnosticul pozitiv însă se va face cu ajutorul radiologiei. Prin radioscopie și irigoscopie se diagnostichează nu numai prezența unui dolicocolon, dar în același timp și sediul alungirii

Diagnosticul diferențial este foarte dificil, mai ales dacă bolnavul este examinat prima dată într-o perioadă de criză intestinală, de subocluzie. În aceste cazuri este adeseori foarte greu să se diferențieze dolicocolonul de un cancer, de un volvulus sau de o strangulație.

Anatomie patologică. Se constată alungirea, dilatația și hipertrofia intestinului gros. Această alterație poate fi totală (30% din cazuri) ori parțială (70%); ea interesează mai deseori colonul descendent și colonul sigmoidian (dolicosigma). Dilatația poate ajunge de dimensiunea unei coapse de adult cu o circumferință de 70—80 cm. Peretele intestinal este îngroșat, iar mucoasa inflamată, cu eroziuni ale foliculilor mici și mari. Dolicocolonul transvers este alungit în formă de U și prezintă inflexiuni în formă de 8 la unghiul hepatic și splenic. Dolicocolonul stîng dă cuduri și inflexiuni multiple, iar dolicocolonul sigmoidian prezintă cele mai variate forme, descriind multiple cotituri la nivelul regiunii sacro-iliace, lombare ori chiar deplasîndu-se pînă la colonul transvers. În afară de aceste alterări morfologice, se constată colită, pericolită, periviscerite, mezosigmoidită retractilă.

Etiologie și patogenie. Afecțiunea survine mai ales la bărbați. Frecvența variază și după țări. Ea se observă foarte frecvent în Indii și în Armenia. Boller a observat-o la soldații veniți de pe front, apărînd mai ales după o fază anterioară caracterizată prin febră și diaree. El presupune intervenția unei infecții specifice (Langdarmkrankheit). Sînt discutate mai multe teorii în patogenia dolicocolonului.

Teoria anatomică consideră dolicocolonul ca o malformație congenitală prin anomalii de fixație ale intestinului. Localizarea e mai frecventă spre colonul stîng care și în mod normal e mai lung la copil. Bensaude îl consideră ca un semn de infantilism.

Teoria fiziopatologică consideră dolicocolonul ca o afecțiune dobîndită. Este o alungire în urma tulburărilor de tonicitate și de tranzit ale intestinului (constipație) și în urma inflamației mucoasei intestinale (colită).

Teoria anatomo-fiziopatologică. Cauzele anatomice (acolarea incompletă a mezoului) predispun, iar cauzele fiziopatologice (constipația, colita) determină dezvoltarea dolicocolonului. Această teorie explică și faptul că dolicocolonul se agravează adeseori prin tulburări motorii, secretorii, inflamatorii. Se pare că această din urmă teorie explică mai bine patogenia afecțiunii, admițînd o stare de predispoziție și intervenția secundară a tulburărilor de motilitate și inflamatorii. În ultimul timp, unii admit și rolul insuficienței tiroidiene. În ceea ce privește fenomenele patologice cu manifestări clinice, ele se explică prin hiperexcitabilitatea interoceptorilor. Această hiperexcitabilitate este datorită, pe de o parte, distensiei peretelui intestinal, pe de altă parte inflamației, care se dezvoltă foarte repede. De la nivelul interoceptorilor pleacă incitații pe cale nervoasă spre scoarța cerebrală, dînd ocazia unei serii de reflexe patologice cu repercutare neuro-musculară intestinală. În parte simptomele nu sînt datorite anomaliei, ci intervenției stării de excitabilitate modificate a interoceptorilor intestinali, ceea ce explică de ce această afecțiune este bine tolerată mult timp și numai mai tîrziu, la vîrsta adultului, apar simptomele clinice.

Prognosticul este relativ bun și în funcție de frecvența crizelor și de forma complicațiilor.

Tratamentul este medical și chirurgical.

Tratamentul medical urmărește evacuarea sistematică a intestinului, restabilirea tonusului peretelui intestinal și prevenirea colitei și a complicațiilor. Regimul alimentar va fi bogat în protide, lipide și glucide. Se elimină din alimentație mai ales făinoasele, legumele de iarnă spre a preveni tulburările de fermentație, care favorizează procesul inflamator. Se recomandă de două ori pe săptămînă clisme evacuatoare, o dată cu apă (1—1 $^1/_2$ l), o dată cu ulei (100—150 g). Ca medicamente se administrează subnitrat de bismut 15—20 g în 24 de ore în asociație cu antispasmodice (atropină, papaverină). În același timp se administrează zilnic două—trei linguri de ulei de parafină pură sau două linguriță de laxarol asociate cu un laxativ ușor (carbocif 1—2 tablete) sau trei—patru linguriță de ulei de ricin. În același timp se recomandă gimnastică abdominală, masaj abdominal, cură hidro-minerală la Slănic, Singeorz, Vîlcele. Fizioterapia cu comprese calde ori cu raze infraroșii pe abdomen dă

Fig. 160. — Megacolon (boala Hirschsprung) copil de $3\,^1/_2$ ani. (Kleinschmidt).

rezultate bune, mai ales în formele dureroase. În unele cazuri se obțin efecte bune, deși tranzitorii, prin infiltrația cu novocaină a splanhnicului.

Tratamentul chirurgical este indicat mai ales în formele complicate ori cu tendința la subocluzii. Se practică colectomia parțială ori ileosigmoidostomia.

MEGACOLONUL

Această boală este adeseori congenitală (boala lui Hirschsprung a copiilor). Ea poate fi însă dobîndită și să se observe și la adulți (megacolon). Afecțiunea constă într-o dilatație extremă, de obicei a colonului sigmoidian (megasigmoid), care este plin cu o masă stercorală enormă și ia forma unei tumori ce ocupă întreg abdomenul, dar mai ales partea sa stîngă.

Simptomatologia este compusă din triada: constipație accentuată, meteorism foarte pronunțat și tumoare abdominală (stercorom). Constipația poate dura multe zile și chiar luni și e urmată de evacuarea unor cantități mari de fecale păstoase, foarte fetide. Meteorismul este datorit acumulării mari de gaze, care provoacă o distensie intestinală accentuată (fig. 160), cu dispariția matității splinei și diminuarea celei hepatice. Tumoarea abdominală dă la palpare impresia unei tumori moi și modificabile prin presiune, ocupînd regiunea subombilicală și continuîndu-se în bazin. Această tumoare este datorită acumulării materiilor fecale în ansele intestinale enorm dilatate.

Deasupra tumorii se constată uneori mișcări peristaltice. Copilul este emaciat, palid, cu anorexie, cefalee, tulburări respiratorii și prezintă adeseori caracterul și semnele infantilismului. La adult se observă adeseori o relaxare, aproape o eventrație a diafragmei stîngi, cu deplasarea inimii spre dreapta și cu tulburări cardiorespiratorii. Pe peretele abdominal se desenează uneori o circulație colaterală discretă. Se pot găsi edeme ale extremităților inferioare, produse prin compresiune asupra venei cave inferioare.

Evoluția bolii este cronică. Copilul prezintă o stare de atrepsie și sucombă la vîrsta de 4—5 ani; rar ajunge la vîrsta adultului. Complicațiile cele mai frecvente sînt: volvulusul și ileusul, colita ulceroasă, perforație intestinală, hemoragii mari. Formele clinice după simptome sînt: forma latentă, forma diareică, forma caşectizantă, forma gastrică.

Diagnosticul se stabilește pe baza triadei simptomatice, a examenului radiologic și a tactului rectal. La recto-sigmoidoscopie se constată o dilatație evidentă a rectului și sigmoidului. La tactul rectal se observă uneori o hipertrofie a sfincterelor rectal și anal. La examenul irigoscopic, după evacuarea materiilor fecale, se observă o dilatație enormă, fără haustre, sigmoidul putînd ajunge pînă sub diafragmă. În același timp diafragma este ridicată și se notează o aerocolie evidentă, mai ales la dreapta.

Anatomie patologică. Ansa sigmoidă este foarte dilatată și are un conținut foarte mare de materii fecale (15—40 kg). Toate straturile intestinale sînt îngroșate, mai ales musculara, iar mucoasa este congestionată și ulcerată. În toate cazurile se constată un proces degenerativ sau inflamator al terminațiilor nervoase din peretele intestinal (plexul Auerbach).

Etiologie și patogenie. În patogenia megacolonului se presupun mai multe mecanisme. Hirschsprung consideră că e vorba de o afecțiune congenitală. O altă parte a autorilor susține

că afecțiunea este dobîndită, dar favorizată de malformații congenitale (alungirea ansei sigmoidiene, prezența de valvule mari rectale, spasme ale sfincterelor rectosigmoidiene, anale și rectale). La adult se observă megacolonul cele mai deseori secundar. Astfel, orice proces ori cauză mecanică ce duce la un obstacol în tranzitul intestinal, provoacă o dilatație mare a colonului cu mișcări peristaltice deasupra stenozei. Astfel pot figura în provocarea megacolonului la adult: fisuri anale, spasme ale sfincterelor rectale și sigmoidiene, procese inflamatorii la nivelul sigmoidului. Uneori survine un megacolon numit și funcțional, în patogenia căruia se presupun tulburări ale tonusului vagosimpatic. Orice cauză care dereglează echilibrul vagosimpatic, provocînd o hiperfuncție a simpaticului, duce la contracția sfincterului anal și la scăderea tonusului colonului sigmoidian. O hipofuncție a parasimpaticului poate da și ea un megacolon. Se mai poate observa megacolon funcțional în tulburările endocrine (mixedem), la toxicomani (morfină), în leziunile scoarței cerebrale, ale măduvei și în avitaminoza B_1. S-a observat în aceste cazuri apariția simultană prin achalazie a unui megaesofag și megacolon transvers. Teoria diskeziei Hurst, care consideră megacolonul datorit dispariției sincronismului între mișcările de propulsie ale colonului și deschiderea sfincterului intern anal, este susținută de o serie de autori.

Prognosticul este grav la copii; la adulți prognosticul este în funcție de cauza provocatoare și de mecanismul patogenic.

Tratamentul megacolonului la copii aparține pediatriei și nu este discutat aci. În megacolonul secundar al adultului se intervine asupra cauzei provocatoare. La început se aplică un tratament conservator. Se administrează același regim și tratament medicamentos și fizioterapic ca în dolicocolon. În afară de aceasta, se administrează în fiecare seară clisme mici cu 50—100 ml ulei vegetal. Uneori e nevoie să se practice anestezia lombară și evacuarea completă a materiilor fecale pe cale mecanică și prin spălături. În megacolonul funcțional la toxicomani se impune părăsirea toxicului, în mixedem terapia cu tiroidă, în tulburările sfincteriene ano-rectale dilatarea ori secționarea sfincterului. Unii recomandă secționarea plexului mezenteric mai ales în megacolonul stîng, a lanțului simpatic lombosacrat, a splanhnicului stîng, ori o largă enervație dacă megacolonul e total. Aceste intervenții neuro-chirurgicale se vor face numai după o bună reușită a probelor funcționale.

BOLI MAI RARE ALE INTESTINULUI

LITIAZA INTESTINALĂ

În intestin se formează uneori concremențe, prin depozitare calcară în jurul unor corpi străini, adeseori de origine alimentară. Mai rar ele sînt formate numai din oxalați. Formarea este favorizată de constipație și de inflamația mucoasei intestinale.

Simptomatologie. Calculii intestinali nu dau cele mai adeseori simptome. Foarte rar ei se manifestă prin dureri epigastrice ori în groapa iliacă dreaptă. Durerile sînt uneori violente și însoțite de greață, traspirație, o stare de rău și foarte rar de hemoragie intestinală. Dacă crizele dureroase se repetă, bolnavul se emaciază pînă la caşexie, imitînd un cancer latent. Calculii sînt în general mici, dar pot avea dimensiunea unei alune sau a unei nuci.

Diagnosticul se poate pune dacă bolnavul observă eliminarea calculilor. Uneori el se stabilește prin filtrarea materiilor fecale în care se descoperă prezența calculilor. La examinarea calculilor intestinali este important ca ei să fie deosebiți de calculii biliari, care se pot elimina prin intestin, ca și de formațiunile sedimentare date de anumite medicamente (bismut, bariu).

Diagnosticul diferențial se face cu apendicita cînd durerile își au sediul în groapa iliacă dreaptă; el se mai face cu colicele hepatice și crizele duodenale.

Scanned with OKEN Scanner

ENDOMETRIOZA INTESTINALĂ

Un țesut tipic endometrial se poate localiza la nivelul intestinului, mai ales în regiunea recto-sigmoidiană, în apendice, ori în intestinul subțire (ileon). Se presupune, după unii, că ar fi vorba de o metaplazie a celulelor embrionare epiteliale care reproduc structura endometrului sub acțiunea stimulantă a ovarului. Alții susțin că ar fi vorba de un țesut endometrial aberant. Simptomatologia este în funcție de localizare și în relație intimă cu menstruația. În tabloul clinic domină tulburările menstruale, iar în perioada intermenstruală se observă jenă hipogastrică și dureri lombo-sacrate. În timpul menstruației apar nevralgii rectale cu evacuări de scaune amestecate cu mucus și sînge. Aceste tulburări dispar o dată cu încetarea menstruației. În localizările mai frecvente, în ileon, în cec, în apendice, în sigmoid, apare constipație, simultan cu menstruația, ori diaree. Mai rareori se observă obstrucție intestinală completă ori incompletă, invaginație sau hemoragii intestinale. Este important că fenomenele amintite se accentuează o dată cu menstruația. În formele rectale se simt noduli submucoși în septul recto-vaginal, spre vagin. Este caracteristic că acești noduli dispar sau se reduc după menstruație. La recto-sigmoidoscopie se constată uneori foarte ușoare bombări circumscrise ale mucoasei, alteori o strîmtare a lumenului rectal ori proeminența în lumen a unei mase tumorale. Tumoarea rectală este de obicei tubulară și lungă, spre deosebire de cea canceroasă, care este inelară. Alteori se constată numai o foarte ușoară sîngerare a mucoasei. Radioscopia și radiografia dau o imagine de tumoare intestinală, fără să prezinte ceva caracteristic. La biopsie se pune în evidență țesut endometric. La examenul genital se constată de obicei un ovar sclerochistic ori un chist ovarian sau un fribromiom și adeseori coafectarea anexelor.

Etiologie și patogenie. Etiologia este discutată. Unii susțin că implantarea de țesut endometric s-ar face prin regurgitare de sînge menstrual în pelvis și transmiterea de aici în intestin mai ales pe căile limfatice. Alții o consideră ca rezultînd dintr-o tulburare în dezvoltarea organelor genitale. Mucoasa canalelor genitale și epiteliul ovarian își au originea în peritoneul primitiv. Aceste celule ale peritoneului primitiv au o potențialitate foarte mare și pot reevolua sub influența unor tulburări endocrine încă necunoscute. Invadarea și implantarea endometrului aberant se fac mai ales în septul recto-vaginal, în rect, în sigmoid, însă și în colon, în ileon și în apendice. Țesutul endometric pătrunde prin seroasă, musculară și submucoasă și trece foarte rar și prin mucoasă. Afecțiunea survine mai ales la femeile între 40 și 50 de ani, cu deosebire la acelea care au suferit o operație în sfera genitală ori la femeile sterile.

Tratamentul medical constă în radioterapie și administrarea de extract glandular masculin care inhibă maturația foliculinică și împiedică astfel creșterea tumorii. Tratamentul chirurgical constă în castrare și rezecția tumorii, ori numai în castrare și aplicarea de raze Röntgen asupra tumorii.

INFARCTUL INTESTINAL

Este o necroză hemoragică intestinală și mezenterică produsă prin tromboză ori embolie vasculară. În genere este vorba de tromboza venei mezenterice superioare ori de tromboza sau embolia arterei mezenterice superioare.

Simptomatologia este în funcție de localizarea, întinderea, septicitatea ori lipsa de septicitate a procesului obliterant. Ea este identică în afecțiunea arterială și în cea venoasă. Începutul este de obicei brusc, cu dureri abdominale atroce, iradiind în flancuri și extremitățile inferioare. Durerea este uneori atît de violentă încît bolnavul strigă. Fața sa e palidă, pulsul e mic, frecvent și aritmic. Bolnavul are vărsături uneori sanguinolente. Adeseori

debutul se face cu fenomene de șoc, care trece rapid în colaps. În scurt timp apar diaree hidrice seroase, serosanguinolente ori chiar hemoragice. Diareele sanguinolente apar de obicei după 24—48 de ore, ca apoi în ziua a treia—patra să se instaleze fenomenele de ocluzie intestinală, iar în ziua a patra—cincea bolnavul să sucombe în colaps, înainte de a se produce o perforație a intestinului gangrenat. Abdomenul este în general balonat, dar moale, cu o sensibilitate difuză la presiune. Această *formă acută* poate să evolueze cu diaree hidrice, cu diaree sanguinolente, sub forma unui colaps, ori de la început sub forma unui ileus. Astfel se deosebește *o formă diareică*, *o formă dizenterică*, *o formă ocluzivă* și *o formă cardio-vasculară*. Începutul poate fi însă insidios și cu o evoluție mai lungă, caracterizată clinic mai ales prin așa-numita „dispragie intermitentă arterio-sclerotică" (Orthner). Acest sindrom este caracterizat prin dureri abdominale violente, însoțite de meteorism, fără mișcări peristaltice, cu localizare pe intestinul subțire, pe colonul ascendent ori pe colonul transvers. Dispragia, datorită mai ales spasmelor vasculare mezenterice, apare adeseori după mese mai copioase. Crizele se pot repeta timp de săptămîni și de ani pînă la o criză mare obliterantă, ce se manifestă cu sindromul dramatic al infarctului intestinal. Se mai descriu forme tifoide care evoluează cu febră, meteorism cu sau fără ascită și diaree. Sînt descrise și forme benigne curabile care, deși evoluează de la început cu simptome dramatice, iar laparotomia rămîne numai exploratoare, din cauza întinderii mari a infarctului, totuși se vindecă. S-a constatat în aceste cazuri că administrînd adrenalină intestinul revine la normal sub ochii chirurgului, ceea ce trădează natura alergică a procesului. Radiologic, în primele 24—48 de ore se observă pe gol ansele intestinale dilatate, pline de gaze.

Diagnosticul infarctului intestinal este foarte dificil. El se face abia în 5—15% din cazuri. Afecțiunea se confundă adeseori cu marile accidente abdominale, cu perforația unui ulcus, cu pancreatita acută, cu ileusul prin strangulație sau volvulus, cu ruptura unei sarcini extrauterine, dar mai ales cu invaginația care evoluează cu simptome identice și cu scaune sanguinolente. Pentru diagnosticul de infarct pledează fața anemică, lipsa meteorismului ori prezența unui meteorism moderat, lipsa peristaltismului. La palpare se găsește o rezistență păstoasă greu delimitabilă. În același sens pledează un colaps foarte accentuat, impresionant, cu un puls foarte labil. Prezența scaunului sanguinolent ușurează diagnosticul, iar în absența lui orientează mai ales lipsa apărării musculare, lipsa zgomotului intestinal și lipsa peristaltismului. A stabili dacă este vorba de o embolie ori tromboză, dacă este o localizare în arteră ori în venă este și mai greu. Este vorba de o embolie în prezența unui focar embolizant (endocardită), cînd se constată alte embolii tipice în splină, rinichi, și debutul cu mult mai brutal și mai violent. Pentru localizarea în vena mezenterică pledează o evoluție ceva mai lentă și prezența eventuală a unei ascite, a unei splenomegalii care arată coafectarea venei splenice și a venei porte. Se va discuta, prin urmare, o obliterare a vaselor mezenterice ori de cîte ori un bolnav cu dureri abdominale atroce va prezenta în același timp un abdomen moale și diaree sero-sanguinolente. Emboliile arterei mezenterice superioare își au originea de obicei în inimă (endocardită, fibrilație atrială, insuficiență circulatorie, tromboza arterei coronare). Tromboza arterelor mezenterice este în general în legătură cu scleroza vasculară. Tromboza venei mezenterice survine mai ales în bolile inflamatorii, tumorale abdominale, în bolile sanguine și după operații.

Anatomie patologică. La deschiderea abdomenului se constată o ascită hemoragică, o ansă cu infarct mai ales în partea superioară a ileonului, ori în partea terminală a ileonului. Ansa afectată este de culoare roșie-neagră, rigidă, fără peristaltism, mucoasa este tumefiată, plină cu sînge, iar lumenul intestinal plin cu sînge coagulat. Întinderea infarctului este pe 20—100 cm; mezenterul aparținător ansei se prezintă cu venele turgescente și se pune în evidență artera sau vena trombozată. La examenul histologic se constată un proces endarterial sau endoflebitic, cu stază capilară, infiltrație edematoasă, infiltrație leucocitară și hemoragică.

Infiltrația hemoragică este localizată mai mult în centrul peretelui, iar infiltrația edematoasă spre periferie.

Etiologie și patogenie. În etiologie pot interveni cauze locale: mai des infecții de origine abdominală (hernii strangulate, volvulus, apendicită operată în plină infecție), afecțiuni ale marilor viscere abdominale (ciroze hepatice, cancer hepatic, afecțiuni ale pancreasului) sau boli generale (febră tifoidă, periarterită nodoasă, endarterită obliterantă). Mai adeseori însă sînt în cauză afecțiuni cardio-vasculare (endocardita lentă, endocardita septică, arterioscleroza arterei mezenterice, flebita venei porte). Fiziopatologic, obliterarea arterelor mezenterice singură pare a nu duce la infarct, ci e necesară și intervenția unor reflexe nervoase determinate printr-o excitație foarte puternică a plexurilor nervoase și care au ca efect o vasodilatație extremă cu fenomene de edem și infarct. Obliterarea venelor duce la o stază venoasă importantă, la rupturi vasculare și astfel la tulburări de nutriție ale peretelui intestinal. Azi se admite tot mai mult că elementul vascular pur nu explică patogenia și că e necesară intervenția unor factori nervoși și alergici. Tulburările circulatorii de la nivelul intestinului declanșează un proces general neuro-alergic, căruia i se datorește insuficiența cardio-circulatorie mai ales periferică ce duce la diminuarea debitului sanguin. Această diminuare a debitului sanguin și alterarea pereților capilarelor la nivelul intestinului afectat permit ieșirea de plasmă în țesuturi și ieșirea de eritrocite din capilare în țesuturi.

Prognosticul infarctului intestinal este foarte grav; mortalitatea este de 90—98%. În formele cu evoluție lentă, cum se observă mai ales în anevrismul arterei mezenterice superioare crizele se repetă des, fără gangrenă, deoarece evoluția lungă permite stabilirea unei circulații colaterale care evită dezvoltarea infarctului. Și în obliterarea arterei mezenterice inferioare infarctul se produce rar.

Tratamentul este chirurgical și se face sub protecția antibioticelor, anticoagulantelor și cardiotonicelor. Se procedează la rezecția părții alterate, numai dacă ea nu se modifică după injecții de adrenalină, papaverină, atropină sau după infiltrație de novocaină a plexului celiac. Dacă după aceste injecții nu se observă nici o modificare ori ameliorare se indică rezecția ansei necrozate. Dacă intervenția nu e posibilă, se continuă tratamentul cu streptomicină asociat cu sulfaguanidină. Se administrează eupaverină cu atropină, vitamine, transfuzii cu sînge, hormoni sexuali și se tratează în același timp și boala fundamentală.

GANGRENA INTESTINALĂ

Definiție. Gangrena intestinală descrisă în ultimul timp (1946) de autorii germani (Zeissler), este o inflamație necrozantă intestinală cauzată de un anaerob.

Simptomatologie. Afecțiunea începe brutal, cu dureri atroce în partea stîngă a epigastrului, iradiind în spate și în tot abdomenul. Durerea este însoțită de greață, vărsături, diaree apoasă și mai tîrziu de scaune hemoragice. Durerea este în formă de colică, ce apare continuu cu mici întreruperi. Uneori predomină constipația. Colapsul poate să apară din prima zi. De obicei febra este moderată, iar în ziua a doua—treia apare un meteorism cu o sensibilitate abdominală ușoară, leucocitoză foarte mare și afecțiunea se termină cu colaps.

Radiologic, ansele afectate se prezintă ca umbre nete, imobile, în formă de benzi, care persistă timp îndelungat; uneori se observă plici mucoase foarte reliefate.

Evoluția se face în formele grave spre ileus paralitic, peritonită prin difuzare, ori perforație. Uneori, datorită toxicozei capilare generale pot surveni hemoragii și în creier și în măduva spinării, evoluînd cu paraplegie. Mortalitatea este foarte mare (15—40%).

Tratamentul medical este cel din ileus și peritonită. Tratamentul chirurgical constă în instalarea unei fistule intestinale și spălarea intestinului cu soluție clorurată izotonică și dezinfectante.

Scanned with OKEN Scanner

ARTERIOSCLEROZA ARTEREI MEZENTERICE

Clinic, se manifestă prin *sindromul dispragiei intestinale angiosclerotice abdominale*. Acesta este caracterizat prin crize dureroase abdominale violente, care survin mai ales după alimentație, după frig sau emoții. Durerea se localizează în epigastru și are o zonă mare de iradiere, spre inimă, omoplat, uneori în umăr și extremitățile superioare. Durerea este însoțită de greață, eructații, vărsături, ameteli, paloare generală și extremități reci, după care se instalează un meteorism difuz ori localizat pe colonul ascendent și transvers. Crizele dureroase pot fi scurte sau de lungă durată și se repetă de mai multe ori în aceeași zi sau la intervale lungi; persistă însă permanent o dispepsie dureroasă cu flatulență.

Diagnosticul este relativ ușor dacă se constată la bolnav existența unei scleroze întinse a aortei, hipertensiune arterială ori alte fenomene de scleroză vasculară, ca angina de piept sau claudicația intermitentă. Afecțiunea se poate confunda cu colicile intestinale, renale, hepatice, pancreatice, cu ulcerul duodenal și cu diverticulul duodenal. Diagnosticul este ajutat de faptul că durerile se ameliorează la nitriți și papaverină.

Anatomopatologic se constată scleroza aortei și mai ales scleroza ramurilor mici ale arterei mezenterice.

Etiologia este identică cu a sclerozei vasculare.

Patogenie. Datorită strîmtării și spasmelor de la nivelul arterei mezenterice se produc tulburări de circulație. La început predomină spasmul; mai tîrziu, prin obliterarea vasului, se poate produce un infarct intestinal.

ABDOMENUL PROTUBERANȚIAL

Simptome. Abdomenul este mare și proeminent datorită nu excesului de gaze intestinale, ci relaxării, hipotoniei peretelui anterior abdominal. În același timp se constată de obicei o lordoză foarte pronunțată, o stare de contractură a mușchilor dorsali și adeseori și o coborîre mare a diafragmei. Într-o altă formă se constată în același timp și o acumulare de gaze. Aceasta apare mai ales după o alimentație copioasă, prost pregătită și însoțită de băuturi reci (apă sau bere). Este caracteristic faptul că noaptea preoeminența abdomenului scade de obicei sau chiar dispare; ea dispare de asemenea ușor în poziția genu-pectorală ori prin blocarea novocainică a splanhnicului. În afară de abdomenul mare proeminent care cedează la presiune în poziția culcată, se constată simptome dispeptice și tulburări genitale (prolaps uterin, metroanexită). Afecțiunea se observă mai des la fete și femei tinere și survine pe un fond nevrotic. Ea apare uneori după emoții mari, după operații sau în cazuri de dismenoree. La bărbați survine mai rar și se observă mai ales în timpul războiului, după șocuri mari traumatice.

Tratamentul constă în psihoterapie, administrarea de luminal (în supozitoare) și infiltrații de splanhnic.

DISTENSIA ACUTĂ ABDOMINALĂ

Se datorește aerofagiei; la cedarea sfincterului esofagian superior, din cauza presiunii negative intraesofagiene și intragastrice, se produce o acumulare de aer în întreg tubul digestiv și distensia abdominală.

SINDROMUL LUI CHILAIDITI

Este interpoziția colonului între ficat și diafragmă. El se datorește de obicei unei suspensii slabe congenitale a ficatului. Ficatul cade din patul diafragmatic, iar ansa colonului, fiind mai ușoară, se insinuează între ficat și diafragmă localizîndu-se mai mult posterior.

Scanned with OKEN Scanner

Sindromul se observă uneori în cancerul gastric, după traumatisme abdominale și la indivizii cu muncă grea. Simptomele sînt: dureri sub formă de colici, care apar mai ales în decubit lateral și sînt uneori asociate cu vărsături. Alteori se observă o constipație rebelă, întreruptă uneori de accidente de subocluzie. În 25% din cazuri, sindromul evoluează fără simptome. Cîteodată se asociază afecțiuni cardio-vasculare, mai ales ale aortei și arterelor coronare și tulburări psihice. La examenul fizic se constată ptoza ficatului și o sonoritate evidentă prehepatică.

SINDROMUL LUI OGILVIE

Este o dilatație foarte accentuată a colonului descendent și sigmoidian. El se observă în cancerul bronho-pulmonar cu pătrundere în mediastinul posterior, unde determină compresia lanțului simpatic.

DISPNEUMATOZA INTESTINALĂ

Acumularea de gaze în tubul digestiv poate fi generală și să provoace o distensie abdominală generalizată, cu dureri violente și oprire de gaze, care imită ileusul. Ea poate fi localizată la nivelul stomacului (aerogastrie), sau la nivelul colonului — mai ales la flexuri — (aerocolie) și să dea fenomene de compresiune a organelor vecine cu cele mai variate simptome (dispnee, tahicardie, dureri anginoase), tulburări vegetative, neliniște, anxietate, fatigabilitate, diminuarea capacității de muncă. Aceste fenomene apar uneori în crize, mai ales seara între orele 18—22. La examenul fizic se constată un meteorism general ori local, sensibilitate în regiunea veziculei biliare, hipotensiune; materiile fecale sînt bogate în celuloză. Fenomenele sînt datorite acumulării de gaze (hidrogen, metan și CO_2) produse prin vicierea florei microbiene intestinale. Bolnavul este de obicei dispeptic și are o expirație foarte fetidă, datorită eliminării gazelor prin plămîni.

Tratamentul constă în administrarea unui regim de combatere a fermentațiilor intestinale. Ca medicamente se prescriu ulei de parafină, subnitrat de bismut, iar în formele cu predominanța putrefacției — lactoză, decol. În perioada de crize se recomandă anestezia splanhnicului, purgative, clisme.

SINDROMUL ENTERO-OXALURIC

Este caracterizat printr-o dispepsie digestivă hipostenică, meteorism, colici intestinale, tulburări nervoase, astenie, insomnii, cefalee, hipotensiune, artralgii. În urină se găsesc cristale de oxalați în cantitate mare. Tratamentul constă în regim sărac în glucide; se elimină din alimentație spanacul, măcrișul, cacao și zahărul. Ca medicamente se administrează asociația de carbonat de calciu, magnezie calcinată și bicarbonat de sodiu, 3 linguriță pe zi, după mese.

PNEUMATOZA CHISTICĂ INTESTINALĂ

Este datorită prezenței de gaze în formații chistice situate în peretele intestinal. Anatomic, sînt descrise două forme: forma cu localizare subseroasă, care survine mai frecvent, și forma cu localizare submucoasă. În formele subseroase, veziculele, izolate ori conglomerate, sînt de mărimi variate, de la o alună la o nucă sau chiar la un pumn de adult. Ele se localizează pe suprafața intestinală, uneori cu o dispoziție circulară. Veziculele sînt transparente, sonore, crepitante, pereții lor fiind sub tensiune. Porțiunea intestinală atinsă se proiectează de obicei înainte, în fața porțiunilor intestinale neatinse. Locali-

Scanned with OKEN Scanner

zarea cea mai frecventă este pe intestinul subțire, mai ales pe ileon, dar și în orice altă parte a intestinului subțire ori gros. Formele submucoase nu se văd decît la deschiderea intestinului. Conținutul veziculelor este gazos (aer) și rareori lichid.

Patogenia este discutată. Se admite teoria susținută de Rachet, care în baza observațiilor clinice și anatomice presupune existența unei predispoziții congenitale a căilor limfatice și intervenția, mai tîrziu, a unei cauze mecanice ori inflamatorii ce duce la obliterarea vaselor limfatice. Deasupra obliterării se produce o dilatație, ulcerația mucoasei și pătrunderea de gaze în porțiunea dilatată.

Clinic, afecțiunea se manifestă prin diaree ori constipație; din cînd în cînd se produc crize de subocluzie prin invaginație și prin torsiune ori compresiune. Ea se observă adeseori asociată unei alte boli (ulcer gastric, cancer gastric). La examenul fizic se palpează rareori o tumefacție de consistență elastică, sonoră la percuție și, datorită mobilității mari, variabilă de la o zi la alta. Radiologic, se observă semne de transparență abdominală (polipi transparenți). Ca o complicație, se poate produce un pneumoperitoneu spontan.

BOLI ALERGICE INTESTINALE

Intestinul, mai ales intestinul subțire, reacționează adeseori cu o inflamație alergică la diferite alimente care figurează ca alergene. Toate alimentele pot avea acțiune alergizantă, însă cele mai frecvente sînt: laptele, ouăle, cartofii, merele, fragii, spanacul, carnea de porc și de pește.

ENTERITA ALERGICĂ PURĂ

Se manifestă imediat după ingerarea „alimentului alergen" cu o diaree explozivă (scaune lichide, mucoase ori hemoragice) și în același timp cu flatulență, senzație de plenitudine și eructații. Crizele diareice sînt însoțite adeseori de urticarie, edem Quincke hipotermie, hipotensiune și rareori de stări de colaps. În sîngele periferic se constată o hipereozinofilie, iar în mucozitățile materiilor fecale celule eozinofile și cristale Charcot-Leyden.

Ameliorarea imediată după administrarea de adrenalină (o jumătate de ml din soluția 1‰) ori de antihistaminice de sinteză este caracteristică. Uneori manifestarea alergică evoluează ca un sindrom de abdomen acut, cu tabloul clinic al unui șoc, așa încît se poate confunda cu o pancreatită acută ori cu tromboarterită mezenterică. Aceste forme cu început dramatic se termină adeseori bine. Manifestările abdominale acute alergice imită, prin urmare, marile sindrome abdominale acute și unele se explică prin eliberarea din țesuturi a unor substanțe numite de Valdoni „metabolite active", care acționează asupra întregului abdomen ori numai asupra unui singur organ abdominal. Aceste observații arată că mecanismul neuroalergic poate da o reacție generală abdominală ori locală (ileon, colon, apendice).

Manifestările șocului alergic pe un singur organ imită cele mai variate boli ale tubului digestiv. Intestinul subțire, chiar cu o mucoasă normală, poate reacționa cu manifestări alergice uneori cu caracter de abdomen acut la indivizii cu alergie generală ori la cei cu o nevroză vegetativă generală. În unele boli infecțioase, intestinul subțire arată o netă predispoziție spre reacții alergice. Predispoziția spre reacții alergice o are mai ales intestinul subțire inflamat. Mucoasa, cu bogăția ei de terminații nervoase, formează, cînd este inflamată, un teren propice pentru manifestări alergice. Este important a cunoaște, atît din punct de vedere al diagnosticului, cît și al tratamentului, prezența frecventă a manifestărilor alergice în cursul enteritei.

Scanned with OKEN Scanner

Diagnosticul se suspectează cînd fenomenele amintite survin brusc după alimentație și dispar tot atît de brusc. Trebuie să se țină seama însă că tulburările alergice intestinale în enterite accentuează și prelungesc fenomenele preexistente ale enteritei. Pentru stabilirea diagnosticului este bine să se ceară bolnavului să noteze tot ce mănîncă timp de patru zile. Dacă se constată că unul din alimente este prezent totdeauna în timpul manifestărilor alergice, acel aliment se administrează apoi singur și se observă dacă el provoacă accesele. Se mai poate proceda prin așa-numitul regim de eliminare. După două zile de post se introduc din 2 în 2 zile grupe alimentare și se observă la care din ele survin tulburările; sau se dă de la început regimul de provocare, constînd din alimentele mai des alergizante: lapte, ouă, cartofi, mere, spanac, carne de porc și de pește. Dacă la acest regim simptomele apar, se elimină zi cu zi cîte unul din alimente, pentru a descoperi alimentul alergen. Dacă la acest regim nu se provoacă simptomele alergice intestinale, este un semn că alergia nu este alimentară. Adeseori fenomenele alergice sînt favorizate de oboseală, emoții, iritații.

Tratamentul constă în administrarea unui regim potrivit și a unor medicamente (mai ales antihistaminice de sinteză și calciu).

ULCERE INTESTINALE

Definiție. Ulcerele primitive, solitare ale intestinului sînt extrem de rare. Ulcerele de natură tuberculoasă și sifilitică se discută într-un capitol special. Ulcerele intestinale survin mai des ca un simptom în cursul altei boli (uremie, arsuri, intoxicații) și evoluează paralel cu boala fundamentală. Apariția lor imprimă bolii fundamentale o notă semnificativă pentru ulcerații, așa-numitul sindrom ulcero-intestinal.

Sindromul ulcero-intestinal. Deși foarte rar, e bine să fie cunoscut. El se compune din mai multe simptome. Durerea spontană este tardivă și localizată totdeauna în aceeași regiune. Momentul apariției ei este determinat de ajungerea chimului alimentar la locul afecțiunii. Regiunea ulcerului prezintă la presiune o sensibilitate netă, și constantă. În afară de durere și sensibilitate se observă tulburări în tranzitul intestinal (constipație, diaree), hemoragii oculte ori manifeste. În materiile fecale se constată adeseori produse patologice (mucus, puroi, sînge). Febra este adeseori prezentă; ea apare la intervale mai mari ori mai mici, cu o urcare de temperatură pînă la 39—40°, însoțită de frisoane. Ceea ce atrage atenția asupra prezenței ulcerului intestinal este deci durerea abdominală, localizată totdeauna în aceeași regiune, și ascensiunile mari de temperatură însoțite de frisoane.

Sindromul ulcero-intestinal este în funcție și de localizarea ulcerului și este adeseori mascat de simptomele bolii fundamentale ori de manifestările datorite complicațiilor (hemoragii, perforații).

ULCERUL INTESTINULUI SUBȚIRE

Este foarte rar și survine mai ales la cele două extremități ale intestinului subțire. El poate fi unic sau multiplu. Ulcerul jejunal imită de obicei un ulcer duodenal însă, adeseori, primul simptom este o hemoragie masivă ori o perforație. Ulcerul ileal e și mai rar și evoluează cu colici mari însoțite de greață. Durerile subombilicale, mai ales în cvadrantul inferior drept abdominal, imită o apendicită. Ulcerul intestinului subțire evoluează în general cu constipație alternînd cu diaree, dureri ritmate de alimentație, adeseori localizate periombilical, și crize de subocluzie. Stabilirea diagnosticului este foarte dificilă și adeseori se face numai la intervenția chirurgicală pentru hemoragii masive ori perforație.

Scanned with OKEN Scanner

ULCERUL INTESTINULUI GROS

Este de obicei un ulcer unic, cu localizare în cec, în colonul sigmoidian, ori în rect. El are adeseori un caracter penetrant. Radioscopia poate să arate o imagine lacunară sau un desen marmorat, ce face posibilă confuzia cu cancerul. Coprologic, atrage atenția prezența puroiului, sîngelui în materiile fecale și bogăția în albumină. Evoluția este în general cronică, cu episoade de agravare și mai ales cu complicații, printre care cele mai frecvente sînt perforația și stenoza.

Diagnosticul este foarte greu și se face de obicei pe baza complicațiilor. Afecțiunea se confundă adeseori cu cancerul, cu tuberculoza, cu diverticulul intestinal, cu apendicita, cu ulcerul duodenal.

Anatomie patologică. Ulcerele sînt polimorfe ca aspect. Ele au o întindere și o progresare foarte variată. Localizarea lor de predilecție se face pe formațiunile limfoide. Ele au tendința spre cicatrizare și stenozare ori spre perforație.

Etiologie și patogenie. Ulcerele se observă de obicei în cursul unei stări morbide: în boli infecțioase septice, în boli sanguine, în intoxicații (arsen, mercur), în cursul unei uremii, în arsuri, după dizenterie, ori deasupra proceselor stenozante ale intestinului. Ulcerele intestinale fiind în legătură cu numeroase stări morbide, patogenia lor este foarte variată.

Astfel, ulcerele de deasupra stenozelor intestinale sînt datorite distensiei ansei supraiacente și traumatizării mucoasei prin masele fecale acumulate deasupra stenozei. În bolile sanguine și mai cu deosebire în leucozele acute, ulcerele se dezvoltă prin exulcerarea plăcilor lui Peyer, invadate de mieloblaști, limfoblaști. Ele se manifestă adeseori prin hemoragii mari intestinale. Ulcerele intestinale se mai produc datorită eliminării de toxine endo- ori exogene prin mucoasa intestinală. Ulcerele din arsuri și din intoxicațiile cu sublimat se dezvoltă mai ales în duoden și în intestinul subțire.

Tratament. Din cauza imposibilității unui diagnostic, tratamentul se reduce la tratamentul bolii fundamentale. În complicații (hemoragii, perforații), el este chirurgical.

SIFILISUL INTESTINAL

Sifilisul intestinal se observă în perioada secundară și terțiară a infecției sifilitice. El survine și în sifilisul ereditar.

Simptomatologie. Sifilisul secundar se însoțește de obicei de fenomene de enterită, caracterizată prin diaree seroase, sanguinolente, însoțite de colici violente intestinale și uneori de o febră ridicată. El imită astfel o febră tifoidă ori o dizenterie.

Sifilisul terțiar intestinal evoluează cu simptomele determinate de forma anatomică și localizarea sifilisului.

Enterocolita sifilitică este caracterizată prin diaree cronice rebele, însoțite de colici mari intestinale. Atrage atenția asupra etiologiei sifilitice coexistența unei hepato-splenomegalii și a unei febre adeseori cu caracter recurent.

Sifilisul ulcerostenozant intestinal evoluează în două perioade. Perioada ulcerativă este caracterizată prin diaree, scaune muco-purulente hemoragice, febră continuă și o stare tifică.

În perioada a doua domină simptomele stenozei intestinului subțire, de obicei cu stenoze multiple.

Sifilisul tumoral intestinal. În această formă se constată o tumoare netedă, elastică, cilindrică, mobilă, nedureroasă, situată în regiunea ileo-cecală, adeseori cu fenomene de stenoză a intestinului subțire. El se confundă mai ales cu tuberculomul ileo-cecal. Ceea ce

Scanned with OKEN Scanner

caracterizează însă această manifestare sifilitică sînt puseurile acute febrile, care survin periodic, cu fenomene de iritație peritoneală, imitînd o apendicită subacută, ori o ileită terminală. Atrage atenția asupra naturii sifilitice, în afară de reacția pozitivă Bordet-Wassermann, faptul că tumoarea este elastică, netedă, mobilă și faptul că, periodic, se observă crize de „așa-numită apendicită" urmate de o liniște de durată lungă.

Sifilisul apendicular se observă rar și este favorizat de bogăția apendicelui în țesut limfoid. Unii atribuie un rol sifilisului congenital, mai ales în apendicitele survenite familial.

Evoluția sifilisului intestinal este de obicei cronică, și dacă tratamentul etiologic întîrzie, el evoluează spre complicații care sînt foarte variate (stenoze, perforații, hemoragii).

Diagnostic. Sifilisul intestinal neavînd manifestări patognomonice, diagnosticul este foarte dificil. El se va suspecta pe baza antecedentelor, a unei reacții Wassermann pozitive și a coexistenței altor leziuni sifilitice (tabes, aortită, hepato-splenomegalie). Diagnosticul pozitiv se face numai prin proba terapeutică; aceasta însă nu aduce contribuții pozitive în formele fibroase, stenozante, care nu cedează la tratament.

Anatomie patologică. Sifilisul dă la nivelul intestinului ulcerații, ori gome mici sau mari, localizate mai ales în submucoasă. Ganglionii regionali sînt măriți, iar la microscop se constată infiltrațiile perivasculare tipice pentru sifilis.

Prognosticul este în funcție de precocitatea diagnosticului.

Tratamentul e bine să se înceapă cu bismut, iod și penicilină. Dacă tratamentul nu este urmat în 3—4 săptămîni de ameliorare, se intervine chirurgical, mai ales în formele ulcero-stenozante, tumorale și apendiculare.

SIFILISUL ANO-RECTAL

Sifilisul ano-rectal poate surveni în toate perioadele sifilisului. Astfel se observă șancrul sifilitic și papule sifilitice în perioada primară și secundară; în perioada terțiară survin leziuni gomoase.

Simptomatologia este în funcție de predominanța leziunii în anus ori în rect. În localizarea anală simptomele se caracterizează prin dureri atroce la defecație care devine aproape imposibilă din cauza durerii. În localizările rectale se constată sindromul recto-sigmoidian, caracterizat prin tenesme și scaune amestecate cu puroi și cu sînge. Procesul sifilitic rectal are o mare tendință spre stenoză și astfel, într-o perioadă mai avansată, se instalează fenomenul stenozei rectale, caracterizată printr-o constipație rebelă cu materii fecale în formă de creion.

În această perioadă stenotică datorită infecțiilor secundare se formează abcese perirectale, care dau fistulizări variate exterioare și interioare ori pot fi punctul de plecare al unor septicemii.

Diagnostic. În perioada primară și secundară diagnosticul se bazează pe leziunea caracteristică sifilitică din aceste perioade. În perioada terțiară, stenoza sifilitică a rectului fiind mai frecventă, se va face diagnosticul cu toate stenozele rectale pe baza examenului rectoscopic, bioptic și biologic. Pentru sifilis pledează în afară de reacția Wassermann pozitivă localizarea inferioară a stenozei, lipsa de aderență cu vecinătatea, consistența elastică și lumenul central.

Anatomie patologică. În sifilisul terțiar se constată un proces de granulație cu tendință spre fibrozare ce duce la stenoză; alteori o tendință la ulcerație și cicatrizare.

Prognosticul este ceva mai bun în formele gomoase și mai sever în formele stenozante. Într-o perioadă mai avansată mai ales dacă se adaugă infecții secundare perirectale, prognosticul devine grav.

Scanned with OKEN Scanner

OCLUZIA INTESTINALA

(Ileus)

Definiție. Ocluzia intestinală este suspendarea completă și permanentă a tranzitului intestinal. Ea se menține, dacă nu se intervine. Retenția de materii fecale solide sau lichide și de gaze, este însoțită de vărsături incoercibile, de dureri abdominale, de meteorism și de o stare generală gravă în care domină fenomenele de șoc și de intoxicație.

Sindromul ocluziei intestinale se compune din simptome locale, generale și biologice.

Simptomele locale sînt cele ale ocluziei intestinale. Ele traduc suspendarea tranzitului intestinal, insuficiența de irigație sanguină intestinală datorită strangulației, compresiunea ramificațiilor nervoase intestinale și distensia porțiunii intestinale în suferință. Simptomele ocluziei se manifestă prin încetarea evacuării de gaze și materii fecale, printr-o durere localizată în aceeași regiune și prin vărsături. Cu cît ocluzia este localizată mai jos în tubul digestiv cu atît este și retenția mai completă. Durerile care se nasc și mor pe același loc, la început atroce, mai tîrziu atenuate, pot fi însoțite de mișcări peristaltice și borborigme. Meteorismul, însoțit uneori de clapotaj, se manifestă sub cele mai variate forme, după sediul ocluziei. Meteorismul local poate fi central, lateral, simetric, staționar ori modificabil. Vărsăturile sînt la început alimentare, apoi bilioase și mai tîrziu fetide. Fetiditatea este datorită procesului de putrefacție din intestinul subțire și nu este datorită materiilor fecale. La examenul radiologic se constată o serie de imagini hidroaerice, cu niveluri de lichid, localizate în diferitele regiuni abdominale și luînd cele mai variate aspecte, care au primit numiri diferite (tuburi de orgă-Beclère, balon captiv-Mathieu, cuiburi de rîndunică-Carnot).

Tulburările de la nivelul ansei strangulate se caracterizează prin distensia anselor intestinale și prin tulburări de circulație în vasele strangulate. Tocmai această distensie a anselor intestinale și tulburările de circulație sanguină locală sînt factorii care provoacă șocul. Distensia anselor se însoțește de o stagnare a conținutului în ansele afectate și duce la modificarea peretelui intestinal, la modificări de absorbție și la tulburări ale circulației generale, ale respirației și ale tensiunii arteriale. Distensiei intestinale, care se accentuează prin gazele datorite fermentației și prin lichidele exsudate intestinale, i se atribuie azi un rol mare în provocarea sindromului de șoc. În afară de distensie, al doilea factor important în producerea șocului și a tulburărilor umorale sînt tulburările de circulație datorite strangulației vaselor. Este cunoscut că dacă această strangulare durează mai mult de 18 ore, vasele nu-și mai revin nici după eliberarea lor de sub strangulare. Astfel, tulburările nutritive ale porțiunii strangulate continuă și apare gangrena intestinală cu toate consecințele ei.

În același timp apar fenomene de insuficiență hepatică renală și suprarenală.

Simptomele generale. Pulsul devine frecvent, moale; respirația frecventă și superficială; extremitățile sînt reci și cianotice; faciesul ia aspectul hippocratic cu nasul ascuțit, cu ochii înfundați în orbite; temperatura este normală ori foarte puțin ridicată; bolnavul prezintă o stare de adinamie cu hipotensiune arterială și oligurie. Dacă nu se intervine rapid, simptomele de șoc se agravează și se însoțesc de semnele unei intoxicații grave, cu pierdere de apă și fenomene de exsicoză, azotemie și alcaloză.

Simptomele generale apar de obicei mai tîrziu, în urma simptomelor cardinale: durere abdominală, vărsătură și constipație, și se datoresc în cea mai mare parte perturbărilor echilibrului apei și electrolitelor. Ele constau în:

1— Uscăciunea pielii și mucoaselor și pierderea elasticității țesuturilor, ca rezultat al deshidratării, și

2— Tulburări determinate în special de pierderile de potasiu: oboseală, apatie, insomnie, dispariția poftei de mîncare, greață, vărsături, modificări circulatorii: hipotensiune, mai ales ortostatică, puls mic, modificări electrocardiografice (alungirea intervalului $Q—T$ și

scăderea de amplitudine sau inversarea undei *T*) și simptome de insuficiență renală prin alterarea funcțiilor renale, provocată de pierderile mari hidro-electrolitice, de reducerea volumului plasmatic și de modificările sanguine și hemodinamice.

Tulburările circulatorii care sînt în parte și consecințe reflexe ale distensiei intestinale pot fi uneori importante și duc pînă la o stare de șoc.

c) *Simptomele biologice* ocupă un loc însemnat în clinica și terapeutica ileusului, ele fiind acelea care conduc în mare măsură evoluția și gravitatea tabloului clinic. Cunoașterea lor și a mecanismului lor de producere este absolut necesară pentru instituirea unui tratament corect.

Principalele modificări biologice sînt:

a) *Hemoconcentrarea* cu micșorarea volumului plasmatic și creșterea viscozității sanguine. Ea se datorește pierderii de lichide prin vărsături și prin transsudația de plasmă în ansele destinse, în care se acumulează cantități mari de lichide și săruri ce sînt vomitate sau reținute, în care caz ele sînt totuși scoase din circuitul normal al apei și electrolitelor din organism. Cantitățile pierdute în acest fel pentru organism pot fi foarte mari. Astfel, la iepure, animal lipsit de actul vomitării, la care s-a produs experimental un ileus s-au găsit în intestin cantități de lichid ce depășeau 30% din greutatea animalului. În strangulația intestinală, acestor pierderi li se mai adaugă și o spoliere proteică prin revărsatele plasmatice intraperitoneale, consecutive lipsurilor vasculare din peretele intestinal. Astfel, o ocluzie pe 90 cm de intestin subțire, provocată la un cîine de 15 kg, duce prin exsudare intraparietală și intraperitoneală la o pierdere hemoplasmatică de 425 ml (3% din greutate).

Datorită hemoconcentrației proteinele plasmatice pot avea valori normale sau crescute mascînd astfel existența unui deficit proteic al organismului.

Pe lîngă hemoconcentrarea și micșorarea volumului plasmatic, care se pot aprecia în clinică cu ajutorul hematocritului, scăderea electrolitelor din sînge și țesuturi are ca efect și o deshidratare a țesuturilor. Dacă tulburările persistă mai mult timp, epuizarea rezervelor tisulare de apă și electrolite și reducerea masei de sînge circulant sub limitele compatibile întreținerii unui metabolism esențial vieții, duc la starea de șoc.

b) *Scăderea în plasmă a electrolitelor principale* (Cl, K, Na, Ca).

Pierderile de cloruri sînt în funcție de sediul obstacolului pe intestin și de componența în cloruri a lichidului vomitat cu predominanță (sucul gastric conține 140 cg cloruri ‰, sucul pancreatic 40 cg ‰ și secrețiile jejuno-ileale 125 cg ‰). Gradul de hipocloremie nu este însă în funcție de concentrarea în HCl a sucului gastric vomitat (Mc Vicar și Weir). Scăderea clorurilor apare și în urină, cu atît mai mult cu cît rinichiul încă normal, reține clorurile în scopul menținerii homeostaziei lor. Cînd pierderile de NaCl devin importante se instalează o stare de colaps vascular (piele rece și umedă, puls mic și rapid, hipotensiune, hipotermie, oligurie).

Pierderile de potasiu se datoresc mai multor factori: vărsături, excreții continue în urină și pierderi de azot celular care antrenează și potasiul, în perioada de post, eliminări urinare crescute consecutive perfuziilor de ser glucozat izotonic etc. S-a dovedit că nu există o corespondență între gradul de deficit în K celular, concentrația serică de K și starea clinică. Deși există o deperdiție importantă de K celular, K seric poate fi normal sau crescut, datorită liberării de K prin destrucțiile celulare care au loc în stările de deshidratare, precum și scăderii excreției de K, cînd încep să apară tulburări ale funcțiilor renale.

c) *Tulburări ale echilibrului acido-bazic.* Pentru a compensa hipocloremia, CO_2 este reținut în organism, fapt ce are ca urmare creșterea bicarbonaților în plasmă — și deci a rezervei alcaline — pentru ca aceștia, împreună cu clorurile rămase, să poată menține o concentrație utilă de anioni. Dacă retenția de CO_2 și de bicarbonați crește, se produce o alcaloză care devine repede necompensată. Instalarea alcalozei e prevenită de intrarea în

funcție a unui mecanism renal prin care se excretă mari cantități de sodiu. Această eliminare crescută de sodiu antrenează și o pierdere corespunzătoare de apă, care accentuează deshidratarea și hemoconcentrarea. În cazurile cînd pierderea de sodiu devine superioară celei de clor se dezvoltă o stare de acidoză. Aceasta mai poate să apară și atunci cînd se constituie o insuficiență renală, cu retenție consecutivă de anioni acizi și acizi organici.

d) *Creșterea ureei și a azotului total neproteic.* Ea e întîlnită în toate obstrucțiile gastrointestinale. Această creștere care interesează mai ales fracțiunile neureice ale azotului total neproteic se datorește distrugerilor de proteine tisulare, consecutive inaniției și anoxiei tisulare, precum și disfuncției renale.

e) *Creșterea corpilor cetonici* (acizii beta-hidroxibutiric și acetilacetic) *în plasmă.* Ea se datorește inaniției și contribuie la constituirea acidozei întîlnită uneori.

f) *Alterarea funcțiilor renale* este determinată în primul rînd de scăderea cantității de sînge circulant prin rinichi, consecutivă hemoconcentrării și scăderii tensiunii arteriale. Din această cauză rinichiul devine incapabil să elimine toate deșeurile azotate, fapt ce are ca rezultat hiperazotemia. Concomitent apare, datorită disfuncției renale, și o tulburare a eliminării de $PO_4H=$ și $SO_4=$ și de corpi cetonici, ce are ca efect o creștere a concentrației lor în sînge, care contribuie la producerea acidozei.

Examenul radiologic fără masă baritată arată la examinarea bolnavului în decubit dorsal și în poziție ortostatică o distensie gazoasă a anselor pline cu lichid de hipersecreție. Se observă imagini hidroaerice localizate în diferite etaje abdominale. În ocluzia intestinului subțire imaginile hidroaerice sînt multiple, cu contur regulat și localizate periombilical. În ocluzia intestinului gros, imaginile sînt mai puține sau chiar unice, localizate mai mult lateral și au un contur neregulat. Deși nu în toate cazurile, examenul radiologic dă adeseori informații asupra prezenței ocluziei, a sediului ei și uneori chiar și asupra mecanismului și cauzei provocatoare.

Evoluție. În evoluția ileusului se pot deosebi de obicei patru etape.

Etapa primă este dominată de accidentul dureros și local. Durerea este atroce („coliques de miserere"), cu iradieri în pereții abdominali și în lombe. Durerea este uneori atît de mare încît provoacă un șoc, cum se observă mai ales în ocluzia prin strangulare. Simultan cu durerea apar vărsături, care la început sînt alimentare, apoi devin bilioase. În cîteva ore se instalează o retenție completă de gaze și materii fecale, precedată uneori de evacuări de gaze și fecale. Pulsul este bradisfigmic, respirația încetinită. La examenul abdomenului se descoperă eventual un meteorism local, semnul lui Wahl (senzația de tub elastic care se contractă sub mîna care palpează), și se aud în același loc borborigme metalice (semnul lui Wilms). Meteorismul se generalizează apoi și foarte rar abdomenul rămîne retractat (ca în ocluzia superioară duodeno-jejunală).

Etapa a doua survine de obicei la șase ore de la debut. Ea este caracterizată printr-un calm relativ. Durerea încetează și apar simptomele de intoxicație. Pulsul devine frecvent, fața ia aspect hippocratic, meteorismul se accentuează, luînd aspecte variate. Dilatația ia forma în cadru, mai ales în ocluzia colonului descendent, ori forma globuloasă în ocluzia regiunii ileo-cecale. De obicei însă, într-o fază mai avansată meteorismul este generalizat și însoțit de o matitate declivă discretă, datorită lichidului colectat în ansa de deasupra obstacolului.

Etapa a treia, care se instalează după 12—14 ore, este cea a intoxicației masive generale, cu alterarea funcțiilor marilor viscere și a circulației sanguine. Pulsul devine foarte frecvent (130—150), hipotonic. Bolnavul se plînge de o senzație de sete mare, invincibilă. Dispneea se manifestă printr-o respirație frecventă superficială. Apar transpirații reci; extremitățile inferioare devin foarte reci, bolnavul este neliniștit, fața abdominal se pronunță, vărsăturile sînt ușoare, se produc printr-un reflux și au un caracter fe-

Scanned with OKEN Scanner

tid, fecaloid. În același timp bolnavul prezintă o luciditate completă, este agitat și îngrijorat de starea în care se găsește. Apar apoi simptomele de insuficiență a marilor viscere (ficat, rinichi și glande suprarenale), manifestîndu-se prin subicter, oligurie, albuminurie și o hipotensiune evidentă (7—8 mx).

Etapa a patra, terminală, poate apărea rapid, în primele 24 de ore. În cazurile cu această evoluție rapidă bolnavul sucombă în șoc, uneori cu fenomene bulbare ori corticale, cu convulsii tonice și clonice. În evoluția mai lentă, fenomenelor de intoxicație li se adaugă semnele septice peritoneale. În etapa a patra se instalează de obicei o peritonită generalizată, încît nu se mai poate face diagnosticul între ocluzie și peritonită. Bolnavul moare de obicei în ziua a treia — șaptea a bolii.

Ca forme evolutive se deosebesc: forme acute care evoluează în cîteva zile; ele se observă mai ales în strangulare; forme subacute, care evoluează în 10 — 21 de zile și sînt datorite mai ales bridelor, torsiunilor intestinale, și forme cronice, care se datoresc de obicei unei stenoze intestinale prin cicatrice ori prin cancer.

Forme clinice. În general, se vorbește de ileus mecanic și funcțional sau dinamic, după cum suspendarea tranzitului intestinal se datorește unei cauze mecanice ori unei tulburări funcționale de inervație.

ILEUSUL MECANIC

Este datorit unor procese anatomice foarte variate. În general, se deosebesc două forme, după cum circulația sanguină intestinală este sau nu interesată. Pe cînd în ileusul mecanic *prin stenoză și obstrucție* circulația sanguină a porțiunii intestinale afectate este relativ bună, în ileusul *prin strangulare și compresiune* intervin de la început tulburări mari ale circulației intestinale la nivelul afectat.

Ileusul mecanic prin stenoză este rar datorit unei stenoze intestinale congenitale. El se observă mai des în stenozele inflamatorii, cu localizare mai ales în partea terminală a ileonului, ori în tumorile localizate pe regiunea ceco-ascendentă și pe descendent. Cancerul produce mai ales stenoza intestinului gros pe colonul descendent, iar tuberculoza, sifilisul și rareori febra tifoidă, stenoza porțiunii terminale a ileonului. În acest ileus circulația sanguină intestinală nu este afectată, iar fenomenele se instalează de obicei insidios, cu mișcări peristaltice accentuate, mai ales la început, și fără a da fenomene de șoc.

Ileusul mecanic prin obstrucție prin corpi străini ingerați ori formați în organism se întîlnește rar. Corpii străini de origine alimentară sînt foarte rari. Mai des se observă ileusul biliar prin calculi biliari pătrunși în intestinul subțire și opriți la nivelul valvulei ileo-cecale. Rareori se observă ileus prin corpi străini înghițiți sau prin viermi intestinali (mai ales ascarizi mulți) care formează gheme.

Ileusul prin strangulare și compresiune dinafară prin bride și membrane, are un mecanism de producere foarte variat, însă cu un rezultat identic. În toate formele are loc o închidere dublă cu suspendarea tranzitului intestinal și, în același timp, cu suspendarea locală a circulației sanguine și cu traumatizarea fibrelor nervoase. Această suspendare a circulației și torsionare a nervilor provoacă șocul și imprimă gravitatea și evoluția rapidă a sindromului ocluziv. Strangularea se poate produce prin volvulus. Acest mecanism este relativ destul de frecvent. Datorită anomaliilor congenitale: mezou lung, dolicocolon, bride peritoneale se produc torsionarea, cudarea și înnodarea anselor intestinale. *Volvulusul* se poate localiza pe intestinul subțire (10% din cazuri), pe cec (40%) și pe colonul sigmoidian (50%) (fig. 161). *Invaginația* prin introducerea unui segment intestinal în segmentul vecin, de obicei cel inferior, se observă cele mai adeseori între ileon și cec și mai rar între cec și colon, și pe colon. La adulți ea este adeseori favorizată de o afecțiune preexistentă (mai ales tumori

Scanned with OKEN Scanner

polipoase). Încarcerația herniară poate fi externă (inguinală, crurală, ombilicală, epigastrică), ori internă (diafragmatică, în fosa retrocecală, în hiatul lui Winslow ori în orificiile artificiale datorite intervențiilor chirurgicale). Compresiunile ocluzive sînt datorite bridelor peritoneale, uneori epiploonului, apendicelui, unor plicaturi peritoneale, diverticulului lui Meckel ori unui organ deplasat. Toate aceste forme încep brutal, cu șoc, vărsături imediate, meteorism localizat, retenție completă de gaze și fecale, ascită discretă, uneori apărare musculară, hipotensiune, leucocitoză și o sensibilitate netă la presiune la nivelul ocluziei.

Fig. 161. — Volvulus la nivelul colonului pelvian (Mondor-Porcher).

ILEUSUL DINAMIC

Este funcțional și e datorit, fie unei paralizii de lungă durată, fie unui spasm de lungă durată a intestinului, care duce la o suspendare completă a tranzitului intestinal.

Ileusul paralitic. Paralizia intestinală poate fi datorită multor cauze. Ileusul paralitic se observă mai frecvent în peritonitele generalizate; se mai observă în bolile infecțioase (febra tifoidă); în bolile sistemului nervos (tabes și apoplexie); în alimentarea vicioasă mai ales cu fructe și apă multă, sau fasole și apă multă; în traumatismele mari abdominale; în torsionările organelor abdominale (mai ales ale splinei și chisturilor ovariene); în pancreatita acută hemoragică. Trebuie amintit în acest loc, în mod deosebit, că o formă relativ frecventă a ileusului paralitic și care creează adeseori dificultăți de diagnostic este cea observată în colicele viscerale, mai cu seamă renale și hepatice. Ileusul paralitic se mai poate întîlni în tulburările de irigație sanguină intestinală, îndeosebi în trombarterita arterei mezenterice superioare.

Ileusul spastic, produs printr-un spasm constant pe o întindere de cel puțin 10—20 cm, sau interesînd uneori mai multe segmente, este în general foarte rar. El se localizează mai ales pe ileonul terminal și interesează uneori mai multe segmente. Unii presupun că s-ar datora unei hipovitaminoze sau unei stări toxice de origine intestinală; alții îl consideră mai mult ca o manifestare reflexă la excitații deosebite. Astfel, el se observă în legătură cu tumori, embolii pulmonare, în legătură cu intoxicații cu plumb și nicotină. Se pare că uneori joacă un rol și o alergie generală cu predominanță vagotonică, ca la bolnavii cu astm și emfizem. În unele regiuni ale Germaniei afecțiunea s-a observat după consumul în cantitatea mare de must de pere. Ileusul spastic nu are un mecanism cunoscut; se presupun cauze intraintestinale (viermi), cauze reflexe (în legătură cu crize viscerale). O parte a lor nu au o etiologie cunoscută.

Forme clinice. Fiecare bolnav cu ileus are ceva particular, încît o descriere clinică cuprinzînd toate formele nu e posibilă. Se vor aminti mai jos formele clinice cele mai frecvente.

Ileusul mecanic prin stenoză. Stadiul inițial se caracterizează prin mișcări violente, peristaltice, deasupra stenozei. Vărsăturile apar precoce și sînt abundente, lichide, bilioase. În ocluzia superioară jejunală domină vărsăturile și fenomenele de intoxicație cu deshidratare.

Scanned with OKEN Scanner

Retenția de gaze e completă, dar în primele 6—12 ore se pot observa scaune chiar diareice. În ocluziile părții terminale a ileonului se constată sindromul lui Koenig ori al lui Koeberle, iar la examenul radiologic, imagini hidroaerice. Aceste ocluzii au uneori o evoluție cronică, mai ales dacă stenoza nu e completă. În ocluzia flexurii drepte a colonului se constată o dilatare pronunțată a cecului și colonului ascendent, cu clapotaj, crize dureroase, cu peristaltism care merge de la groapa iliacă dreaptă spre streașina costală dreaptă (sindromul lui Bouveret). Mai frecventă este ocluzia colonului sigmoidian. Ea este produsă de obicei de un cancer care evoluează încet, cu retenție de gaze, uneori incompletă, iar fenomenele de intoxicație apar tardiv. Deasupra stenozei se găsește o dilatație în cadru cu predominanță în regiunea cecală. La radioscopie se observă două imagini hidroaerice localizate la dreapta și la stînga.

Ileusul mecanic prin obstrucție este datorit prezenței unor corpi străini în interiorul intestinului. Astfel de corpi străini pot fi înghițiți de copii sau mai ales de bolnavi cu paralizie generală (bani, dinți, pieptene, cuie). Alteori corpii străini sînt paraziți intestinali, un fitobezoar, semințe de fructe, coproliți și fecaloame. În aceste cazuri se produce tabloul clinic al unui ileus migrant, după sediul corpului străin. Două forme sînt mai frecvente: *ileusul stercoral* cu sediul în intestinul gros, de obicei în rect și colonul sigmoidian, care se observă mai ales la bătrîni și la femei, și *ileusul biliar*, care survine mai des la femei. Acesta începe brusc, cu evacuarea unei cantități de materii fecale, o melenă în cadrul unui sindrom peritoneal subhepatic și cu dureri atroce. Această primă perioadă este datorită procesului perforant și de fistulizare veziculo-duodenală, ori veziculo-colică. După această perioadă, calculul ajuns în intestin, mai ales în intestinul subțire, se oprește la nivelul valvulei lui Bauhin și dă semnele unei ocluzii intestinale, cu un meteorism și un peristaltism moderat. La început, ocluzia este incompletă, apoi ea evoluează încet, în 2—3 săptămîni, spre o ocluzie completă. Calculul se poate uneori pune în evidență la palpare, ca o rezistență foarte dură, ori la examenul radioscopic ca o opacificare.

Ileusul mecanic prin strangulare, oricare ar fi mecanismul său (volvulus, invaginație, încarcerație, compresiune), are un început brutal și, o dată instalat, evoluează rapid. Durerea este atroce și are un caracter difuz; se constată în același timp o sensibilitate exagerată mai ales în regiunea dureroasă. O dată cu durerea apar și vărsăturile. Durerea violentă este însoțită uneori de diaree ori de scaune sanguinolente (invaginație). De la început se instalează o stare generală gravă, cu facies hippocratic, puls frecvent și mic, tegumente acoperite de transpirații reci, limbă uscată și sete chinuitoare. La examenul abdominal în volvulus, în compresiune ori în încarcerație internă se pune uneori în evidență o ansă intestinală dilatată, fără ori cu foarte discret peristaltism. Fenomenele peritoneale apar în primele 24 de ore și se constată lichid în cavitatea peritoneală încă înainte de instalarea gangrenei intestinale. Strangularea prin volvulus survine mai ales în regiunile intestinale mobile în mod normal ori anormal (la nivelul intestinului subțire, al cecului și al sigmei). Mobilitatea favorizează o rotație a segmentului superior intestinal în jurul celui inferior. *Volvulusul intestinului subțire* debutează cu o durere mare epigastrică, cu vărsături precoce și frecvente și cu apariția rapidă a fenomenelor de intoxicație și de deshidratare. *Volvulusul cecal* începe de obicei cu crize dureroase repetate, în groapa iliacă dreaptă. Se reușește la început palparea unei anse dilatate și elastice. *Volvulusul sigmoidian* survine mai des la bărbați între 40 și 50 de ani și este datorit existenței unui mezou lung ori unui dolicocolon. El evoluează lent, cu o durere localizată la stînga, subombilical, fără vărsături și cu un meteorism în cadru. Se constată de obicei ușoare contracții peristaltice și, ceea ce este caracteristic, ocluzia completă este precedată adeseori de crize multiple de subocluzie. La tactul rectal, ampula rectală este goală și dilatată. *Strangularea prin compresiune și bride* mai ales epiplooice și pericolitice este o formă relativ frecventă. Strangularea se poate face sub ori peste bride, sau bridele se înnoadă în jurul intestinului. Se ia în discuție această formă, mai ales dacă

Scanned with OKEN Scanner

în antecedentele bolnavului se găsește un trecut peritoneal, apendicită, anexită, peritonită cronică, intervenții chirurgicale. *Strangularea prin invaginație* se observă rar la adulți; ea se localizează mai ales în regiunea ileo-cecală (fig. 162). Ca factori predispozanți figurează: polipii, tumorile, corpii străini. Ea se manifestă de obicei prin dureri precoce și atroce însoțite adeseori de un tenesm rectal și de scaune sanguinolente. La irigoscopie, masa baritată se oprește la nivelul invaginației și uneori, prin presiunea exercitată, poate produce dezinvaginarea. Imaginea porțiunii invaginate este translucidă, iar cea a porțiunii care cuprinde intestinul invaginat este opacă. Oricare ar fi mecanismul de producere a ileusului prin strangulare, tabloul clinic este dominat de la început de o durere violentă abdominală, de vărsături precoce, foarte frecvent de apariția de la început a unui șoc și mai ales de instalarea rapidă a stării generale grave și a fenomenelor de peritonită.

Fig. 162. — Invaginație ileo-cecală. Defect în formă de semilună pe marginea internă a cecului. Pete neomogene pe ileonul terminal (Mondor-Porcher).

Ileusul paralitic. Survenind adeseori în peritonite, tabloul său clinic se confundă cu cel al peritonitei acute generalizate. Ileusul paralitic se observă mai des în apendicita acută perforată, în ulcerul gastro-duodenal perforat, în pancreatita acută, în colicile renale, mai rar în colicile hepatice, în traumatismele abdominale sau testiculare. Simptomatologia ileusului paralitic se confundă de obicei cu boala provocatoare. În perforații se găsesc de la început apărarea musculară și sensibilitatea manifestă locală, deoarece simptomele peritoneale apar simultan cu cele ale ocluziei. Relativ frecvente sînt ileusurile paralitice după intervenții chirurgicale, mai ales după cele ginecologice. Ele se observă mai ales din ziua a doua pînă în ziua a 10-a după intervenție. În formele după intervenții, după crize renale, după traumatisme abdominale, tabloul clinic este dominat de un meteorism foarte pronunțat, cu lipsa totală a mișcărilor peristaltice, a zgomotelor hidroaerice și a fenomenelor peritoneale. Ileusul paralitic, cu și fără peritonită, se observă și în boli infecțioase ca febra tifoidă, pneumonia, erizipelul.

Ileusul spastic este foarte rar. Șocul inițial lipsește, starea generală se menține bună, ocluzia este adeseori incompletă, fără caracter progresiv și retrocedează de obicei. Se observă însă și forme grave, progresive, mortale. În antecedente se găsesc de obicei crize repetate de ocluzie tranzitorie. Ileostomia este contraindicată, deoarece se pot repeta spasme după operație în alte segmente ale intestinului subțire. O formă a ileusului spastic este cunoscută sub denumirea de sindromul lui Ogilvie. Acesta este datorit invadării tumorale maligne a țesutului retroperitoneal din regiunea subdiafragmatică, la nivelul plexului celiac. Spasmul se poate localiza, atît pe intestinul subțire, cît și pe cel gros. Mecanismul acestui sindrom nu este cunoscut; se presupune a fi expresia unei dereglări vagosimpatice și se observă mai des la bătrîni. Complicațiile cele mai frecvente în ileusul dinamic sînt congestiile pulmonare și tromboflebitele, care însă se observă mai deseori postoperator.

Diagnostic

Diagnosticul precoce, de urgență, este foarte dificil și mai ales este dificilă stabilirea cauzei sau mecanismului ocluziei intestinale. De la început orientează durerea abdominală bruscă, localizată, vărsăturile, fenomenele de șoc, oprirea de gaze și materii

fecale și meteorismul. Diagnosticul etiologic este dificil deoarece, atît începutul, cît mai ales faza ultimă a ocluziilor sînt asemănătoare în cele mai variate etiologii și mecanisme.

Diagnosticul etio-patogenic întîmpină foarte mari dificultăți. Trebuie accentuat de la început că mai important decît diagnosticul etio-patogenic este diagnosticul de prezumție al ileusului, care dă posibilitatea unei intervenții chirurgicale de urgență. Diagnosticul chirurgical în cursul intervenției trebuie să fie însă totdeauna pozitiv, de certitudine, căci numai astfel chirurgul poate aplica metoda operatorie adecvată. În faza de început a unei ocluzii, dată fiind diversitatea mecanismelor, diagnosticul patogenic este în funcție de capacitatea de diagnostic a medicului, bazată pe experiență și știință. În faza terminală a ocluziei, dominată de fenomenele de intoxicație și de peritonită, diagnosticul patogenic se poate face numai pe baza reconstituirii exacte a antecedentelor. Prima întrebare la care trebuie răspuns este: există sau nu un sindrom de ocluzie intestinală? În primul loc, se va elimina din discuție ileusul paralitic observat în peritonite, care se trădează prin febră, sensibilitate difuză abdominală, apărare musculară, sughiț, vărsături, puls frecvent. În cazurile dominate de la început de peritonită trebuie discutate o perforație la nivelul tubului digestiv, o pancreatită acută hemoragică, o ruptură tubară prin empiem ori sarcină extrauterină. Prin excluderea ileusului prin peritonită diagnosticul se îndreaptă spre un ileus mecanic. Pentru ileusul mecanic pledează un debut cu o durere atroce, cu retenția completă de materii fecale și gaze, cu un meteorism, la început localizat, apoi generalizat, cu o sensibilitate abdominală mai redusă, cu un puls mai puțin frecvent, fără sughiț și cu puține vărsături. O dată stabilită existența unui ileus mecanic este important a se preciza sediul acestuia. Mai întîi se caută sediile externe, examinînd toate regiunile unde survin hernii. Dacă nu se constată o hernie externă încarcerată se caută o localizare internă, la nivelul intestinului subțire ori al celui gros. În localizările pe intestinul subțire, meteorismul și peristaltismul sînt periombilicale; în urină se găsește indican; prin clismă se poate introduce o cantitate relativ mare de apă care scoate și fecale, iar radiologic se constată niveluri multiple de lichid. În localizările la nivelul intestinului gros, meteorismul progresează rapid luînd dimensiuni mari; prin clismă se poate introduce numai o cantitate mică de apă și nu se scot materii fecale; la radioscopie se constată cel mult două niveluri de lichid, iar la irigoscopie masa opacă se oprește la nivelul ocluziei. Peristaltismul este în cadru. Orientarea topică este de mare importanță, deoarece precizarea sediului indică adeseori nu numai varietatea ileusului după mecanismul de producere, ci și cauza provocatoare și natura anatomică a ocluziei. În ocluziile intestinului subțire cauza este de obicei o stenoză, bride, ori o hernie internă, iar în ocluziile intestinului gros cele mai adeseori un volvulus ori un cancer. Strangularea se trădează și prin triada simptomatică, [1]dureri foarte violente, fenomene de șoc și o [2]leucocitoză precoce. La stabilirea naturii ileusului ajută și vîrsta bolnavului. Astfel, sub vîrsta de 10 ani se constată mai deseori invaginația; între 10 și 40 de ani sînt mai frecvente stenozele, bridele, strangulațiile prin volvulus ori prin hernii; iar peste vîrsta de 50 de ani, figurează adeseori cancerul și volvulusul pe colonul pelvian. Ajută la diagnostic și luarea în considerare a frecvenței cauzei. În ordinea frecvenței se găsește: strangulația, invaginația, stenoza canceroasă, corpii străini. Este apoi important a avea în vedere antecedentele bolnavului (febră tifoidă, ulcere gastro-duodenale, hernii, tuberculoză intestinală, intervenții chirurgicale). La examinarea bolnavului se va da o deosebită atenție regiunii ileo-cecale și sigmoidiene, localizările cele mai frecvente ale ileusului mecanic. Nu se va neglija niciodată tactul rectal și cel vaginal, radioscopia și căutarea foarte atentă a locurilor obișnuite ale herniilor. Diagnosticul clinic, patogenic și cauzal se vor putea stabili în majoritatea cazurilor, dacă bolnavul va fi urmărit din jumătate în jumătate de oră. Sindromul ileusului fiind progresiv, o observație foarte conștiincioasă, care nu trebuie să continue peste 6—12 ore, va permite stabilirea diagnosticului topografic și etio-pa-

Scanned with OKEN Scanner

togenic. Acesta este de o extremă importanță pentru atitudinea terapeutică. În stabilirea diagnosticului medicul se va conduce după două axiome: „examinarea minuțioasă în minimum de timp" (6—12 ore), „intervenție precoce, fără a pune în pericol viața bolnavului de dragul unui diagnostic precis" (De Quervain). După Schnitzler „mai bine o intervenție în momentul oportun cu un diagnostic greșit, decît într-un moment greșit cu un diagnostic exact".

Diagnosticul diferențial se face cu: peritonite, apendicite, pancreatită acută, infarct intestinal, colică renală, colică hepatică, torsiuni viscerale abdominale, mai ales dacă aceste afecțiuni evoluează cu fenomene de ileus paralitic. În peritonite se găsesc de la început semnele inflamației peritoneale; în pancreatite—drama pancreatică; în infarctul intestinal se observă de la început fenomene de colaps și hemoragie intestinală; iar în torsiunile viscerale (splină, cec, stomac, ovar etc.) tabloul clinic este identic cu cel din strangulații, fără a avea însă caracter rapid progresiv.

Anatomie patologică. Alterațiile anatomopatologice variază după cauza și mecanismul ocluziei. În ileusul mecanic prin stenoză se constată deasupra obstacolului ansele intestinale dilatate și subțiate, iar dedesubtul stenozei, ansele colabate. Dacă stenoza se instalează încet atunci ansele intestinale de deasupra stenozei sînt dilatate, hipertrofiate. În ocluziile prin strangulație se constată deasupra obstacolului și în partea interceptată între cele două compresiuni, în perioada precoce, o stază vasculară; ansele prezintă o stare de congestie cu culoare violacee și mici echimoze. Mai tîrziu se observă edem și apoi un proces necrotic ulcerativ al peretelui intestinal, iar în perioada terminală o peritonită purulentă gangrenoasă, prin penetrație microbiană sau prin perforație. Histologic se constată o stază sanguină, o infiltrație leucocitară în submucoasă, extravazări de sînge, alterația fibrelor musculare, o descuamare a epiteliului mucoasei, ulcerații și sfacelări ale peretelui intestinal. Aceste procese iau uneori o extindere mare de-a lungul intestinului pînă la duoden.

Etiologie și patogenie. În explicarea sindromului ocluziei a dominat multă vreme teoria infecțioasă și toxică. Teoria infecțioasă (Reichel-Murphy și Vincent) atribuie un rol important septicității microbiene a conținutului intestinal. Teoria toxică (Roger-Gagnier) explică tulburările observate prin stercoremie, adică prin toxicitatea conținutului intestinal rezultată din dezagregarea chimică (colină, histamină, fenol, scatol, indol, mercaptan). Bottin explică starea de intoxicație prin refluxul sucului duodenal în pancreas care duce la o digestie a parenchimului pancreatic și la producerea de toxine.

Sindromul ocluziei intestinale se explică azi, nu pur mecanic și nici prin intoxicație stercoremică, ci prin șocul nervos.

Teoria șocului nervos explică fenomenele clinice, nu ca datorite intoxicației, ci tulburărilor nervoase și umorale din șoc. Distensia intestinală și strivirea intestinală cu strangulare neurovasculară ar produce șocul nervos. Distensia intestinală produce în mod reflex tulburări de ritm, bronhospasm și o stază în circulația mică. În porțiunea intestinală strangulată se produce o stază venoasă ce duce la o transsudare de limfă, plasmă în lumenul intestinal; aceasta contribuie la creșterea distensiei. De la nivelul interoceptorilor intestinului destins pleacă o serie de incitații puternice spre sistemul nervos central, declanșînd o tulburare în dinamica scoarței cerebrale, de unde pleacă, prin centrii vegetativi, impulsuri dereglate spre intestin și organele abdominale și toracice. Excitația interoceptorilor intestinali este nu numai mecanică, ci și de origine chimică-toxică (ceea ce explică efectul bun al sifonajului conținutului intestinal și influența bună simultană a antibioticelor). Excitația de la nivelul interoceptorilor ansei afectate dilatate, tulburările locale circulatorii și traumatizarea plexurilor nervoase solare și mezenterice au un rol important în provocarea șocului. Rezultatul este o exhemie plasmatică spre peritoneu și țesutul interstițial, avînd drept consecință scăderea masei circulante sanguine și tulburări umorale (pierderea de apă, proteine, electrolite, azotemie și anoxie). Aceste tulburări mari duc la scăderea rezervelor biochimice în țe-

Scanned with OKEN Scanner

suturi și, astfel, la diminuarea capacității de întreținere a metabolismelor esențiale vieții. Meteorismul, distensia intestinală nu este numai un simptom, ci, prin acțiunea sa asupra sistemului nervos, este elementul patogen prim și fundamental. Această distensie accentuată datorită lichidului exsudat și acumulării de gaze, dezlănțuie șocul cu toate consecințele sale. Teoria șocului nervos explică și variația simptomelor, după tipul nervos și după starea terenului bolnavului. Pentru teoria șocului nervos pledează și faptul experimental că denervarea intestinului reușește să evite apariția sindromului umoral. Șocul este nervos în faza inițială; el devine apoi umoral și visceral. În prima și principala fază a ocluziei domină tulburările neuro-umorale datorite șocului. Aceste tulburări sînt primare, iar intoxicația și infecția sînt mai tardive și secundare, datorite resorbției toxicelor și toxinelor intestinale și refluxului intestinal în părțile superioare ale tubului digestiv. Gravitatea sindromului e cauzată de tulburările umorale și, mai tîrziu, de starea de intoxicație și infecție, ca urmare a alterațiilor grave ale peretelui intestinal. Într-o perioadă mai avansată, tulburărilor neuro-umorale și toxiinfecțioase li se adaugă suferințele marilor viscere: ficat, pancreas, rinichi, glande suprarenale.

Prognosticul ocluziei intestinale este în funcție de forma, sediul, etiologia, starea marilor organe, evoluția, vîrsta bolnavului, dar mai ales de precocitatea diagnosticului în primele 6—12 ore și de tehnica intervenției chirurgicale. Dacă nu se intervine, mortalitatea e de aproape 100%. Dacă se intervine precoce și în același timp se combat șocul, intoxicația și infecția, mortalitatea se reduce la 6—12%. Precocitatea intervenției și tratamentul pre- și postoperator sînt prima condiție a unui prognostic mai bun. În general însă prognosticul este rezervat.

Tratamentul trebuie să răspundă la trei cerințe: 1) îndepărtarea cauzei și restabilirea funcției intestinale; 2) reducerea presiunii intraintestinale crescute; 3) corectarea tulburărilor umorale. Tratamentul va corespunde acestor trei condiții dacă intervenția va fi cît se poate de precoce, dacă va fi asociată cu tratamentul antișoc, cu reducerea presiunii intraintestinale prin sifonaj și cu combaterea sindromului umoral. Intervenția se impune de urgență, cu deosebire în strangulări, în care o întîrziere de una—două ore decide rezultatul operator. Intervenția în primele 6—12 ore salvează 80—90% din bolnavi; în primele 24 de ore numai 60—70%, iar după 24 de ore, mortalitatea operatorie crește vertiginos.

Tratamentul medical se admite numai în primele 6—12 ore, mai ales în ileusul dinamic ori în ileusul mecanic incomplet.

RECTITE ȘI RECTO-SIGMOIDITE

Definiție. Se numesc rectite și recto-sigmoidite afecțiunile inflamatorii ale rectului, izolate ori asociate cu cele ale sigmei. Acestea sînt adeseori simultane și au simptome aproape identice. Rectul participă adeseori și la afecțiunile colonului; această participare este cunoscută sub numele de recto-colită. În rectită, procesul interesează uneori mai mult mucoasa regiunii sfincterului anal (anită) și favorizează formarea de hemoroizi. Alteori, inflamația se extinde spre sigmoid, dînd recto-sigmoidita. În general și procesul inflamator sigmoidian primar prinde totdeauna partea superioară a rectului.

Simptomatologie. Sindromul recto-sigmoidian se compune din simptome funcționale, generale și locale.

Simptomele funcționale se caracterizează mai ales prin tulburări de defecație (dureri, tenesme, evacuare imperioasă penibilă, frecventă) și prin modificări ale scaunului (care este amestecat cu puroi și sînge). Alteori se observă o constipație alternînd cu diaree false. Constipația este adeseori dureroasă și se poate accentua pînă la crize de subocluzie. Evacuarea materiilor fecale este precedată și urmată de senzația imperioasă

Scanned with OKEN Scanner



Fig. 1. — Rectoscopie. Aspect normal în ampulă. Plica coccigiană (orizontală) și plica sacrală (verticală).

Fig. 2. — Rectoscopie. Rectită granuloasă hemoragică. Mucoasa apare hiperemiată, edemațiată și presărată cu puncte hemoragice; în partea de jos a figurii se vede puțin mucus.



Fig. 3. — Rectoscopie. Rectită granuloasă hemoragică. Mucoasa este foarte edemațiată și prezintă un mare număr de foliculi tumefiați proeminenți.

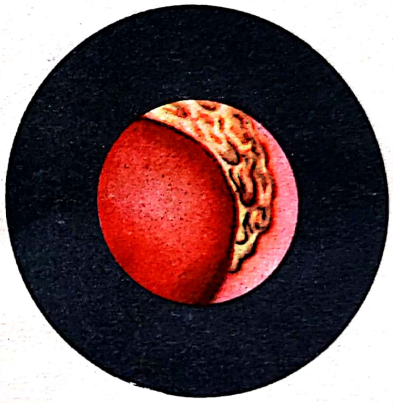

Fig. 4. — Rectoscopie. Ulcerație pe plica terminală. Mucoasa este hiperemiată și prezintă pe marginea plicii o ulcerație, pe care proemină cîteva granulații, restul ulcerației fiind acoperit de o secreție muco-purulentă.

Fig. 5. — Rectoscopie. Rectită cronică ulceroasă. Mucoasa ulcerată este transformată într-o suprafață granuloasă, acoperită cu secreție muco-purulentă.

Fig. 6. — Rectoscopie. Polip în ampulă. Pe suprafața polipului se disting cîteva vase dilatate.

Scanned with OKEN Scanner

de ieșirea la scaun (tenesm). În afară de acestea, bolnavul acuză o senzație de apăsare în regiunea pelviană, dureri în hipogastru, cu caracter continuu ori sub formă de colici abdominale atroce. Durerile sînt cel mai des localizate în groapa iliacă stîngă și iradiază spre coapse, perineu, vezica urinară, testicul ori spre rinichi. Materiile fecale sînt amestecate cu produse patologice (mucus, puroi, sînge) și apar, fie sub formă de scibale mici, fie sub formă de benzi subțiri acoperite de mucus ori sînge.

Simptomele generale se caracterizează prin anorexie, greață, astenie, anemie cu leucocitoză și adeseori o febră extrem de neregulată.

Simptomele locale. La inspecția regiunii anale se pot pune adeseori în evidență fisuri, eczeme, hemoroizi, condiloame, fistule, prolaps ano-rectal. Tactul rectal este foarte dureros; el orientează asupra stării mucoasei, asupra prezenței unui polip, unei tumori, stricturi ori abces perirectal. La scoatere, degetul este acoperit de obicei de produse patologice. Recto-sigmoidoscopia dă o vedere directă și permite luarea unei probe pentru examen histologic. În rectite și recto-sigmoidite, mucoasa este roșie, congestionată (planșa VI, fig. 2 și 3) acoperită cu mucus ori cu puroi sanguinolent; ea sîngerează foarte ușor, mai ales în formele cronice. Examenul bioptic arată natura inflamatorie a procesului. Irigoscopia dă realații asupra sediului și întinderii procesului. La examenul coprologic se constată o digestie bună, prezența de mucus, puroi și sînge. Examenul bacteriologic este dificil din cauza florei microbiene banale bogate, așa încît el orientează rareori asupra naturii microbiene a procesului.

Evoluție. Rectitele și recto-sigmoiditele pot avea o evoluție acută și cronică. Cele cronice au o evoluție foarte lungă, cu exacerbări ce se repetă în cursul anilor. Rectitele cronice n-au în general tendința spre vindecare, afară de cele superficiale; cele profunde duc la o rectită hipertrofică stenozantă.

Complicațiile cele mai frecvente sînt inflamațiile și supurațiile perirectale și perisigmoidiene. Perirectita este o inflamație a țesutului perirectal, ce duce adeseori la formarea de abcese. În astfel de cazuri sindromul recto-sigmoidian devine mai pronunțat, febra se ridică, iar la tact rectal se constată o sensibilitate perirectală sau chiar o rezistență sensibilă, fluctuentă. Dacă nu se intervine la timp, abcesele perirectale fistulizează în afară ori în rect. Perisigmoidita evoluează cu fenomene de obicei localizate și adeseori cu colectări de puroi.

Forme clinice. În general se vorbește, după localizare, de rectite și de recto-sigmoidite. În rectitele acute, sindromul recto-sigmoidian este mai manifest, iar în cele cronice mai atenuat. Rectitele pure sînt foarte rare și se deosebesc, după etiologie, în rectite specifice și nespecifice.

Rectitele specifice. După etiologie, rectitele specifice pot fi foarte variate.

Rectita blenoragică survine mai des la femei. Ea se caracterizează printr-o inflamație evidentă a anusului și a regiunii perianale, ceea ce explică defecația foarte penibilă. Diagnosticul etiologic se suspectează dacă femeia cu rectită are și o blenoragie genitală și se confirmă prin punerea în evidență a gonococului în secreția genitală, chiar dacă el nu se poate descoperi în mucusul ori puroiul rectal.

Rectita dizenterică bacilară se caracterizează prin prezența unor mici ulcerații pe mucoasa rectală și prin faptul că nu rămîne localizată numai în rect, ci se întinde pe colonul sigmoidian și chiar mai sus.

Rectita dizenterică amibiană se localizează de predilecție în partea superioară a rectului, iar la rectoscopie se văd mici ulcerații ovale.

Rectita tuberculoasă se caracterizează printr-o rectoree foarte pronunțată, datorită unei secreții abundente și relaxării sfincterului anal. La rectoscopie se constată ulcerații anale și rectale. Ulcerațiile rectale sînt longitudinale, ovalare, nu sîngerează, însă secretă puroi

Scanned with OKEN Scanner

din abundență; mucoasa rectală este palidă. Rectita tuberculoasă de formă verucoasă și hipertrofică-tumorală survine foarte rar și se confundă adeseori cu cancerul.

Rectita sifilitică, observată în perioada terțiară, evoluează de obicei stenozant printr-un proces fibros. Forma gomoasă este atît de rară, încît nu intră în discuție. Stenoza se produce de obicei în partea inferioară a rectului, formînd un canal scurt, extensibil, mai dur; pereții rectali au consistența cauciucului. Rareori rectita sifilitică evoluează cu tabloul clinic al unei rectite ulceroase banale.

Rectita eozinofilică se caracterizează prin tenesme, dureri, tendință mare la hemoragii, prin lipsa fenomenelor generale și prin prezența în cantitate mare a celulelor eozinofile și a cristalelor Charcot-Leyden în produsele patologice. În sîngele periferic se constată uneori o hipereozinofilie, care trădează natura alergică a procesului.

Rectitele banale nespecifice nu au o cauză cunoscută; de aceea ele sînt caracterizate după aspectul lor morfologic. Astfel se vorbește de rectită banală atrofică, hipertrofică, hemoragică, verucoasă, ulceroasă, stenozantă.

Recto-sigmoiditele cu inflamația simultană a mucoasei rectale și sigmoidiene sînt cu mult mai frecvente. Localizarea cea mai frecventă a procesului inflamator se găsește în partea superioară a rectului și cea inferioară a sigmei. Ele pot avea o evoluție acută sau cronică. Recto-sigmoiditele se deosebesc mai mult anatomic decît etiologic. Se vorbește în general de recto-sigmoidite superficiale și de recto-sigmoidite profunde.

Recto-sigmoiditele superficiale, fie hemoragice, (planșa VII, fig. 3) fie ulceroase pot evolua acut și cronic. Cele acute se observă adeseori în constipația rebelă stîngă și evoluează spre vindecare în 2—3 săptămîni; sindromul recto-sigmoidian este atenuat. Recto-sigmoiditele cronice evoluează cu sindromul recto-sigmoidian, fără durere accentuată, însă cu evacuări abundente de mucus și puroi (spute intestinale — Mathieu). În cursul evoluției lor lungi survin episoade acute cu accentuarea durerii și a sindromului recto-sigmoidian.

Recto-sigmoiditele profunde infiltrative evoluează acut și cronic. Forma acută este caracterizată prin dureri în fosa iliacă stîngă, temperatură ridicată, o rezistență cilindrică foarte sensibilă în regiunea sigmoidiană, constipație cu false diaree, caracterizate prin scaune amestecate cu puroi și cu sînge. Uneori apar fenomene peritoneale locale, cu un plastron foarte sensibil. Aceste forme peritoneale se observă mai ales în legătură cu diverticuloza sigmoidiană. Rareori se observă supurație subseroasă (parasigmoidită) care poate coborî subperitoneal în regiunea inguinală ori pelviană. Forma cronică evoluează stenozant ori tumoral, imitînd cancerul sigmoidian. La palpare se găsește o tumoare cilindrică, foarte puțin mobilă, localizată în groapa iliacă stîngă. Ea evoluează cu constipație rebelă dureroasă și, periodic, cu descărcări diareice, cu episoade dizenteriforme, ori cu crize de suboclu-zie intestinală. Alteori se observă semne de perisigmoidită, cu tendința la abces local sau la distanță (pararenal), însoțindu-se uneori de tromboflebită femorală.

Diagnostic

Diagnosticul pozitiv se bazează pe antecedente, pe prezența sindromului recto-sigmoidian, dar mai ales pe tactul rectal, pe examenul recto- sigmoidoscopic, bioptic, bacteriologic și pe alte probe de laborator. Prin tactul rectal se elimină de la început prezența cancerului, iar prin recto-sigmoidoscopie se pun în evidență leziunile de la nivelul mucoasei rectale și părții terminale sigmoidiene. Forma, întinderea, profunzimea alterațiilor permit să se suspecteze natura leziunilor. Diagnosticul etiologic în cele mai multe cazuri întîmpină dificultăți. Adeseori el este posibil numai pe baza examenului bacteriologic și a probelor biologice (reacția Wassermann, reacția Frei). Totdeauna însă trebuie să se tindă la stabilirea nu numai a diagnosticului anatomic, ci și a celui etiologic.

Scanned with OKEN Scanner

Diagnosticul diferențial. În diagnosticul diferențial trebuie insistat mai ales asupra cancerului recto-sigmoidian, care evoluează cu același sindrom și este însoțit adeseori de recto-sigmoidită. Se va suspecta cancerul ori de cîte ori sindromul recto-sigmoidian apare la un individ de 50 — 60 de ani. Trebuie apoi să se recunoască așa-numitele recto-sigmoidite secundare în legătură cu afecțiuni variate ale vecinătății (în legătură cu cancerul uterin, ori cu abcesul prostatei). Uneori mezo-sigmoidita retractilă (inflamația cronică a mezoului colonului sigmoidian cu retracție) duce la alipirea celor două anse sigmoidiene, cauzînd o constipație rebelă sau chiar fenomene de ocluzie intestinală, cu o sensibilitate în groapa iliacă stîngă. Ea se observă mai ales la indivizi de 60—70 de ani.

Anatomie patologică. În rectite, leziunile au în general un caracter superficial, manifestîndu-se sub forma unei congestii a mucoasei ori, mai rareori, sub cea a unor ulcerații, (planșa VI, fig 4 și 5) formațiuni granuloase sau polipoase. Unele forme evoluează mai mult cu o reacție hipertrofică a glandelor, altele cu o reacție mai mult fibroasă și cu atrofia glandelor. În recto-sigmoidite, mai ales la nivelul sigmoidului, procesul inflamator interesează deobicei toate straturile peretelui intestinal, afectînd adeseori peritoneul și mezoul și provocînd reacții mari de vecinătate. Punctul de plecare a sigmoiditelor se află adeseori în diverticuli, care au de obicei dimensiuni foarte mici, și trec neobservați.

Etiologie și patogenie. Infecțiile au rolul cel mai important în etiologia rectitelor. Aceste infecții pot fi banale (cu streptococ, enterococ, stafilococ, proteus, coli, tific, paratific) ori pot fi specifice (gonococice, dizenterie, tuberculoză, sifilis și granulomatoză benignă). Infestațiile cu lamblii, trichomonas, balantidium survin mai rar. Infecțiile pot fi directe prin anus, deci ascendente (blenoragie) sau prin intestin, descendente (dizenterie); pe cale sanguină (tuberculoză, sifilis); ori pe căile limfatice (afecțiuni genitale la femei). Sînt descrise recto-sigmoidite după aplicarea de raze Röntgen pe regiunea pelviană. În afară de infecții se admit și cauze mecanice (coprostază, corpi străini) și cauze chimice (medicamente, mai ales clisme medicamentoase repetate și frecvente). În afară de acestea, pederastia poate duce la rectite. Figurează ca factori predispozanți: anomalii recto-sigmoidiene, parazitoze (cu oxiuri), diverticuli, staza stercorală.

Fiziopatologic, tulburările se manifestă mai ales prin modificarea actului de defecație. Mucoasa fiind alterată, interoceptorii sînt într-o excitabilitate mare; aceasta duce la intoleranță sigmoido-rectală, cu senzația de ieșire frecventă și dureroasă (adică la sindromul recto-sigmoidian) și la reflexe la distanță (duodenale, intestinale, renale).

Prognosticul este relativ bun în formele acute, în care există o mare tendință spre vindecare. Dar și în aceste forme e bine ca el să fie rezervat, deoarece se observă tendința spre recidivare și mai ales spre trecere la cronicitate. Prognosticul formelor cronice este rezervat, deoarece ele au o evoluție lungă, cu izbucniri frecvente, o vindecare foarte anevoioasă, iar în formele profunde se instalează o stenoză rectală. Ele prezintă gravitate și prin multele complicații la care expun (supurații, septicemii, flebite).

Capacitatea de muncă. În cazurile cronice cu evoluție de gravitate medie, fără fenomene de intoxicație sau de alterare a stării generale, bolnavii au o capacitate de muncă limitată. Se recomandă profesii care nu cer eforturi fizice mari, fără deplasări, muncă de zi.

În cazurile grave, complicate, cu alterarea stării generale, caşexie, bolnavii sînt inapți de orice muncă sistematică. Se încadrează în gradul al II-lea de invaliditate. Eventual se poate recomanda munca la domiciliu.

Tratamentul necesită multă răbdare și perseverență, atît din partea bolnavului, cît și din partea medicului. Din partea medicului mai necesită o cunoaștere a patologiei rectale și o îndemînare la recto-sigmoidoscopie, care se pot dobîndi numai prin experiență.

Scanned with OKEN Scanner

Tratamentul etiologic se poate face numai dacă se poate descoperi cauza. În cazurile cînd aceasta nu reușește, tratamentul se va orienta după diagnosticul etiologic de probabilitate, pe baza caracterelor alterațiilor constatate la endoscopie. Tratamentul se adresează în primele patru-cinci zile mai mult durerii și tenesmului. Calmarea durerii și tenesmului se obțin prin evacuarea materiilor fecale, prin clisme mici cu soluție clorurată izotonică ori ulei vegetal, prin administrarea pe gură de laxative ușoare și ulei de parafină, iar local prin aplicarea de supozitoare de opiu cu beladonă, dimineața și seara. După ce s-a reușit să se liniștească durerea și tenesmul, se trece la tratamentul local.

Tratamentul local consistă în aplicarea locală de medicamente calmante ale excitabilității exagerate a interoceptorilor mucoasei, și în administrarea locală de dezinfectante și de medicamente favorizante ale epitelizării. Ca tratamente calmante se recomandă clisme cu bismut 10 g la 200 g apă; sau dermatol 10 g la 200 g apă; ori combinația dermatol 10 g, tanin 30 g, clorură de sodiu 5 g, apă 300 g; sau aplicarea locală prin rectoscop a unei asocieri de dermatol 5 g, cu oxid de zinc 10 g, carbonat de calciu, vaselină aa 30 g. Ca dezinfectante se administrează soluții de albastru de metilen 1‰, violet de gențiana 1‰, fuxină fenicată 1‰, în clisme de 150—200 g. Ori se aplică local tot în clisme mici sulfamide 2—3 g, penicilină 100 000 unități, sau streptomicină 1/2 g. Ca medicație favorizantă a epitelizării se recomandă vitamina A 50 — 100 mg în 200 g ulei vegetal, de administrat seara și de ținut toată noaptea.

Ca tratamente generale se recomandă transfuzii de sînge 200—300 g la patru—cinci zile (în total șapte), autohemoterapie, proteinoterapie, piretoterapie prin vaccin TAB intravenos începînd cu 50 de milioane și urcînd pînă la 500 de milioane germeni și producînd cel puțin 8 puseuri febrile de 39—40°. În afară de acest tratament local și general se favorizează evacuarea materiilor fecale prin ulei de parafină administrat per oral și prin clisme mici cu ulei vegetal și cu soluție clorurată izotonică, administrate de două ori pe săptămînă. Se mai pot administra, după necesitate, antispasmodice și uneori laxative ușoare (sulfat de sodiu 15 g, carbocif 1—2 tablete). În rectitele și recto-sigmoiditele acute și episoadele acute din cele cronice se recomandă repaus absolut timp de 7—14 zile, comprese calde pe abdomen și perineu, un regim mixt de pireuri și un tratament local și general.

În general, tratamentele indicate se continuă timp îndelungat, îndeosebi în formele rezistente.

Tratamentul chirurgical prin derivație intestinală, anus contra naturii, cecostomie ori rezecție recto-sigmoidiană se indică extrem de rar; tratamentul chirurgical este indicat mai ales în formele prelungite, cu febră septică, cu hemoragii abundente ori cu tendința la supurații. Tratamentul chirurgical are mai mare importanță în complicațiile ce se asociază rectosigmoiditelor.

STENOZA RECTULUI ȘI A COLONULUI SIGMOID

Definiție. Sub numele de stenoză a rectului și a sigmoidului se înțelege de obicei strîmtorarea netumorală a acestor porțiuni ale intestinului.

Simptomatologie. Sindromul este cel recto-sigmoidian atenuat, mai ales la început. Mai tîrziu, el se manifestă prin tulburări ale defecației, care devine foarte anevoioasă, cu materii fecale în formă de creion, iar din cînd în cînd cu false diaree. Apar apoi anorexie, vărsături, balonări abdominale cu ondulații peristaltice ori cu contractura evidentă a colonului descendent și o stare de emaciere, cu fenomene generale datorite intoxicației intestinale. Examenul regiunii anale arată uneori o infiltrație dură, edematoasă ce se poate extinde pe partea supero-internă a coapsei. Regiunea perianală prezintă eczeme, fisuri, condiloame. Tactul rectal descoperă strîmtorarea rectului la diferite niveluri, care nu permite înainta-

Scanned with OKEN Scanner

rea. Tactul vaginal ajută uneori la interpretarea localizării și întinderii, mai ales în stenoza rectală. Rectoscopia nu se poate executa adeseori decît după o cocainizare prealabilă și cu un rectoscop de calibru mic. Uneori este nevoie să se facă o explorare cu o sondă fină uretrală, care orientează asupra distanței pînă la care se poate pătrunde. Irigoscopia arată precis sediul și întinderea stenozei.

Evoluția stenozei se face de obicei în trei perioade. Prima perioadă este sau latentă, sau se manifestă cu fenomenele ușoare ale sindromului recto-sigmoidian. În această perioadă, recto-sigmoidoscopia este posibilă. Perioada a doua este cea a tulburărilor de tranzit rectal ori sigmoidian, dominate de constipație și de o defecație foarte dificilă. Perioada a treia este caracterizată prin tulburări dispeptice și generale și prin crize de subocluzie ori chiar de ocluzie intestinală. În această perioadă se pot instala complicații ori boli intercurente ce pun viața bolnavului în pericol.

Complicațiile cele mai frecvente sînt supurațiile perirectale, perisigmoidiene, pelviparietale, fistulizări, ocluzii intestinale, peritonite generalizate, septicemii, tromboflebite.

Forme clinice. După localizare se pot deosebi:

Stenoza anusului care poate fi congenitală sau cîștigată. Cea cîștigată este datorită unui proces inflamator sau se observă după intervenții chirurgicale pentru hemoroizi ori pentru fisuri anale. Stenoza rectală congenitală e foarte rară. Rareori stenoza este datorită unei compresiuni dinafară prin ganglioni metastatici perirectali ori prin tumori pelviene.

Stenoza sigmoidiană, de obicei inflamatorie, se observă foarte rar.

După etiologie se descrie:

Stenoza rectală în granulomatoza venerică Nicolas-Favre. Azi se consideră o mare parte a stenozelor rectale ca fiind datorite acestei boli. Ea apare, fie ca o stenoză pură, ori în cadrul sindromului genito-ano-rectal Jersild (edem vulvo-perianal ori ulcerația genitală cu elefantiază vulvară). Jersild explică această stenoză prin adenopatia ganglionilor lui Gerota. Acești ganglioni inflamîndu-se produc o stază limfatică perirectală. Levaditi crede că în aceste cazuri leziunea primitivă se produce în mucoasa rectală. Sediul stenozei este de obicei la 4—5 cm de la orificiul anal și are o dispoziție, fie inelară de 2—3 cm lungime, fie tubulară, de 10—12 cm lungime. Orificiul stenozei este de obicei circular, rareori neregulat, iar mucoasa are aspect granulos, cu mici eroziuni. Hemoragia, complicațiile supurative perirectale se observă rar, din cauza unei perirectite fibroase foarte pronunțate.

Stenoza rectală sifilitică (planșa VII, fig. 4) este de obicei o stenoză tubulară de 5—6 cm lungime, fără a depăși în sus marginea ampulară. Ea se dezvoltă de obicei datorită unui sifilis ano-rectal cu localizare joasă, ori pe baza unei perirectite gomoase difuze. Deasupra stenozei, intestinul este dilatat, adeseori inflamat, cu ulcerații, ceea ce favorizează infecțiile perirectale. După Bensaude, ea se observă mai ales la pederești, așa încît ar merita numele de stenoză venerianã.

Stenoza rectală tuberculoasă are o întindere mare, pînă la sigmoid, și afectează adeseori vezica urinară și prostata. Ea este totdeauna precedată de o rectită tuberculoasă.

Stenoza rectală blenoragică este dominată de prezența unei rectite și se observă adeseori asociată infecției sifilitice.

Stenoza rectală prin actinomicoză este foarte rară, și se poate diagnostica prin punerea în evidență a granulațiilor micotice.

Stenoza rectală numită „cicatriceală“ se observă după traumatisme, intervenții chirurgicale pe prostată și pe organele utero-anexiale. Cicatricea este localizată mai ales în țesutul perirectal, iar evoluția sa fibroasă strîmtează rectul.

Stenoza rectală congenitală poate fi valvulară, în formă de membrană, sau tubulară. Forma valvulară este localizată de obicei la 3 cm deasupra orificiului anal, în formă de mem-

Scanned with OKEN Scanner

brană, și este adeseori asociată cu o fistulă sub stenoză. Această formă valvulară dă adeseori tulburări foarte tardive, în adolescență ori chiar la vîrsta de 40—50 de ani.

Diagnostic. Diagnosticul stenozei rectale se face prin tact rectal, prin irigoscopie, prin recto-sigmoidoscopie, care permit eliminarea din discuție a cancerului rectal. Mai dificilă este stabilirea naturii stenozei. La punerea diagnosticului se procedează trecînd în revistă cauzele cele mai frecvente și analizîndu-le în ordinea frecvenței: granulomatoza inguinală, sifilisul, blenoragia, tuberculoza. Se va examina microscopic puroiul, dar mai ales se va executa examenul bioptic, care arată în granulomatoză un țesut granulativ, în sifilis un proces endarteritic, în blenoragie celule plasmatice, iar în tuberculoză prezența de foliculi, celule gigante și cazeificare. În același timp, se vor face inoculări la animale și se vor executa reacțiile biologice (reacția Wassermann și reacția Frei).

Anatomie patologică. Stenoza rectală se prezintă ca un inel ori ca un tub rigid scleros albicios; deasupra și sub stenoză mucoasa este inflamată, cu granulații ori cu ulcerații și este foarte fragilă. La examenul microscopic mucoasa este transformată, glandele dispărute, în submucoasă și musculară se găsește un țesut fibros abundent, iar în țesutul perirectal un proces infiltrativ.

Etiologie și patogenie. În etiologia stenozelor figurează infecții nespecifice și specifice. În ultimul timp se acordă un rol mare granulomatozei inguinale, sifilisului, tuberculozei și gonocociei. În afară de infecții pot figura traumatisme, corpi străini și anomalii congenitale.

Prognosticul este în general grav, mai ales că bolnavii se prezintă de obicei într-o fază foarte avansată, cînd tratamentul medical este puțin eficace.

Capacitatea de muncă. În stadiul I și al II-lea al bolii, bolnavii sînt considerați capabili de muncă. În stadiul al III-lea, în care apar complicațiile locale și generale, bolnavii au capacitatea de muncă redusă sau total pierdută, în raport cu natura complicației ca atare; în acest stadiu se încadrează în gradul al III-lea sau al II-lea de invaliditate.

Tratament. Într-o perioadă inițială, tratamentul stenozei rectale poate fi etiologic. Astfel, se pot obține rezultate bune în stenozele granulomatoase prin sulfamidoterapie, în cele sifilitice prin neosalvarsan și bismut, în cele blenoragice prin penicilină, în cele tuberculoase prin streptomicină și PAS. În același timp se administrează un regim alimentar ca în constipație, iar ca medicație ulei de parafină și purgative ușoare, care favorizează o evacuare mai ușoară a materiilor fecale. Local se aplică dezinfectante, antibiotice și pansamente ca în rectite. În același timp se face cu prudență dilatația mecanică cu sonde speciale. Dacă fenomenele nu cedează la aceste tratamente se recomandă intervenția chirurgicală (anus contra naturii, exereza părții alterate).

CANCERUL RECTULUI

Cancerul rectului este cel mai frecvent cancer al tubului digestiv după cancerul gastric. El este mai puțin metastazant decît acesta din urmă. Se observă mai des la bărbați, între 50 și 60 de ani, însă poate surveni și la vîrste mai tinere.

Simptomatologie. Cancerul rectului evoluează de obicei în trei etape: perioada inițială, perioada de stare și perioada terminală. Simptomele inițiale trebuie cunoscute pentru a nu neglija: să se facă imediat examenul direct prin tact rectal și recto-sigmoidoscopia. De la început se găsește sindromul recto-sigmoidian, caracterizat prin constipație alternînd cu falsă diaree, tenesme și materii fecale conținînd produse patologice. Uneori se observă diaree permanente, muco-sanguinolente dizenteriforme; alteori afecțiunea începe printr-o hemoragie pură rectală cu evacuare de sînge rutilant sau de sînge negru, după cum evacuarea e precipitată ori întîrziată. Hemoragiile pot fi mici, în picături sau mai abundente, adevărate rectoptizii. Hemoragiile inițiale survin de obicei din țesutul inflamat, vascularizat, pericanceros.

Scanned with OKEN Scanner

Adeseori se observă scurgeri rectale spontane (rectoree), se elimină mucus, puroi amestecat cu sînge, cu un miros gangrenos special, la început intermitent, mai tîrziu continuu. Scurgerea e datorită parezei sfincterului anal. Această scurgere murdărește lenjeria și dă un miros special, ce atrage atenția celor din jur și a medicului. În afară de acest sindrom rectal, se observă dureri caracterizate printr-o senzație de plenitudine, cu localizare anală sau sacrolombară, cu iradieri la distanță, în spate, în extremitățile inferioare, imitînd o sciatică. Aceste dureri se accentuează de obicei în poziția verticală și se calmează în poziția orizontală. Tulburările de defecație se manifestă mai tîrziu mai evident; ele se caracterizează mai ales prin constipație cu diaree false însoțite de un tenesm penibil. Tenesmul forțează uneori pe bolnav să iasă la toaletă de 10—20 de ori fără a elimina decît scibale mici, ori numai puroi și sînge. Mai tîrziu hemoragia devine tot mai manifestă. Sîngele se amestecă cu materiile fecale în mod foarte variat. Se observă, fie o evacuare mai întîi a sîngelui și deasupra lui a materiilor fecale, fie sîngele se amestecă intim cu materiile fecale, ori sîngele coagulîndu-se încă în rect în jurul materiilor fecale, la evacuare scibalele apar învelite în negru (fecale în doliu — Roux). Alteori materiile fecale sînt amestecate ori înconjurate numai cu mucus și puroi. Aceste simptome o dată apărute sînt permanente și se accentuează, luînd un caracter tot mai manifest. Este important de știut faptul că simultan cu sindromul recto-sigmoidian, cancerul rectal este adeseori însoțit de hemoroizi. Prezența hemoroizilor face ca adeseori sîngerările, durerile și tenesmul să li se atribuie lor. De aceea se impune ca în toate cazurile în care se constată hemoroizi și mai ales la indivizii trecuți de 50 de ani, să se execute tactul rectal și recto-sigmoidoscopia. Neglijarea acestui examen, în cazul existenței hemoroizilor, se poate considera ca o eroare gravă. În unele cancere rectale, sindromul recto-sigmoidian este absent, iar fenomenele prezente sînt cele ale unei colite; alteori predomină simptomele de vecinătate, urinare, prostatice, uterine. Semnele fizice sînt caracterizate prin cordonul sigmoidian, care se palpează cînd mai mult cînd mai puțin voluminos, după conținutul materiilor fecale reținute. Uneori se constată o distensie a întregului colon pînă la cec, cu borborigme și clapotaj. La tactul rectal se palpează tumoarea ca o rezistență dură, cartilaginoasă, inelară, cu o suprafață neregulată, mobilă sau fixă. Dacă tumoarea este deasupra ampulei rectale, la tactul rectal se constată o ampulă goală și foarte dilatată. Tactul rectal orientează adeseori asupra localizării și mobilității tumorii. De obicei ea este mai dezvoltată pe peretele anterior al rectului. Tactul rectal permite să se stabilească nu numai localizarea și raportul cu vecinătatea, dar orientează și asupra funcției sfincterului anal. Recto-sigmoidoscopia permite o vedere directă asupra tumorii, și, în același timp executarea unei biopsii. Cancerul rectal se prezintă la endoscopie, fie ca o tumoare conopidiformă (planșa VII, fig 1 și 2), fie ca o ulcerație cu marginile eversate ori ca o infiltrație dură. Toate aceste forme sînt inelare și stenozante. Recto-sigmoidoscopia dă informații asupra localizării, dar nu și asupra întinderii tumorii, deoarece aceasta nu permite avansarea aparatului. Întinderea tumorii se constată prin irigoscopie și radiografie. La irigoscopie, masa baritată pătrunde de-a lungul tumorii, care dă o imagine de strîmtorare circulară, imagine lacunară ori liniară neregulată. Radioscopia depistează și tumorile ce nu sînt accesibile recto-sigmoidoscopiei. Coprologic se constată de obicei scaune heterogene: materiile fecale sînt amestecate cu produse patologice, puroi, sînge, mucus, ori înoată într-un lichid brun foarte fetid, provenit din partea inflamată a intestinului de deasupra cancerului.

Simptomele generale sînt cele ale cancerului. Trebuie recunoscut însă că adeseori ele lipsesc și starea generală se menține bună multă vreme. Tulburările dispeptice prezente sînt însoțite adeseori de o anemie, o debilitate musculară și de o alterare a stării generale.

Evoluția este gravă și dacă nu se intervine precoce duce la moarte în 1—5 ani. La indivizii sub 30 de ani, evoluția este uneori rapidă, în 4—6 luni. Moartea survine prin caşexie, metastaze, ori prin infecții secundare.

Scanned with OKEN Scanner

Complicațiile sînt de ordin metastatic, mai ales în ficat. Complicațiile de ordin local constau în invadarea vecinătății și pătrunderea în organele vecine. Invadarea vezicii urinare dă cele mai variate tulburări urinare. Complicațiile de ordin infecțios, mai ales de vecinătate, se caracterizează prin fistulizări, abcese și tromboflebită.

Diagnostic. Diagnosticul se poate face dacă în toate dispepsiile, mai ales ale vîrstei de 60—70 de ani, se execută tactul rectal și recto-sigmoidoscopia. Diagnosticul pozitiv se face prin biopsie. Diagnosticul însă se stabilește adeseori tîrziu, din cauza bolnavului care se prezintă într-o fază avansată, ori a medicului care neglijează examenul rectal în tulburările dispeptice și mai ales în tulburările de defecație și hemoroizi. Diagnosticul diferențial se face cu toate afecțiunile rectale, recto-sigmoidiene (polipoza rectală, colita ulceroasă, rectitele stenozante, tuberculoza).

Anatomie patologică. Cancerul rectal este un cancer primitiv. Cancerul secundar, metastatic, cu localizare sub mucoasă, în formă de buton pe peretele anterior la 5—6 cm deasupra anusului, este excepțional de rar. El se observă mai ales în cancerul stomacului (linita plastică canceroasă). Macroscopic, cancerul rectal apare sub trei forme. Cele mai adeseori el apare sub forma unui cancer vegetant, mai rar sub forma unui cancer exulcerat ori a unui cancer indurat. Ca localizare, în ordinea frecvenței, el poate fi ampular, supraampular, anal și rar total, cu dispoziție inelară sau cilindrică. Toate formele au baza îndurată și un caracter invadant în țesutul perirectal și al organelor vecine, mai ales din sfera genito-urinară. Extensia sa se face mai ales pe cale limfatică spre ganglionii bifurcației aortice, spre ganglionii de la rădăcina vaselor mezenterice inferioare sau spre ganglionii retrorectali și hemoroidali mijlocii. Microscopic, el este un adenocarcinom tipic glanduar, ori atipic, cu celule cilindrice maligne dispersate în țesutul conjunctiv; în regiunea anală el poate fi pavimentos.

Formele clinice. După localizare se deosebește: *cancerul anal*, care e de obicei un schir. El evoluează cu dureri foarte mari și adeseori cu incontinența sfincterului anal. Uneori el este atît de dureros încît face imposibil mersul și statul în picioare. Cancerul anal se complică adeseori cu abcese profunde ischio-rectale. Uneori tumoarea anală imită o fisură ori hemoroizi organizați. La tact însă se constată o induratie circulară care pătrunde în canalul anal. *Cancerul ampular* evoluează cu sindromul recto-sigmoidian. *Cancerul supraampular* evoluează de la început ca o constipație rebelă; el are o mare tendință de a forma aderențe cu vecinătatea și de a da abcese și fistulizări. Uneori, datorită aderențelor cu intestinul subțire, el imită stenoza intestinului subțire, evoluînd cu sindromul lui König.

După predominanța simptomelor se vorbește de forme febrile, dizenterice, anemice, dispeptice, dureroase, hemoragice. După vîrstă, cancerul rectului are la bătrîni o evoluție lentă, el fiind un cancer mai mult indurat; la tineri el are o evoluție rapidă, ca expresie a unui cancer vegetant.

Etiologie și patogenie. Cancerul rectului se observă mai des între 50 și 70 de ani; frecvența sa este de 5% dintre cancere în general, și de 70% dintre cancerele intestinale. Se consideră ca stări precanceroase rectitele, recto-sigmoiditele, anitele, polipoza rectală etc.

Prognosticul este grav, mai ales dacă bolnavul vine tîrziu ori dacă diagnosticul medical este întîrziat.

Capacitatea de muncă. Bolnavii sînt considerați incapabili de orice muncă și se încadrează în gradul al II-lea, eventual I, de invaliditate.

Tratament. În cazurile cînd diagnosticul se face într-o fază precoce, fără complicații, tratamentul chirurgical, care constă în exereza tumorii pe cale transabdominoperineală printr-o ablație largă a rectului, poate da rezultate bune. Operația radicală are o mortalitate de 4—36%. Mortalitatea este în funcție și de metoda operatorie. În general, intervenția radicală reușește numai în 20—30% din cazuri, iar dintre cei operați abia 40—50% trăiesc peste 5 ani. Operațiile paliative se practică foarte rar; după ele se pot aplica raze Röntgen ori radiu.

Scanned with OKEN Scanner



Fig. 1. — Rectoscopie. Carcinom al ampulei. Intrarea spre tumoare constă din mase înmugurite, care sîngerează ușor.

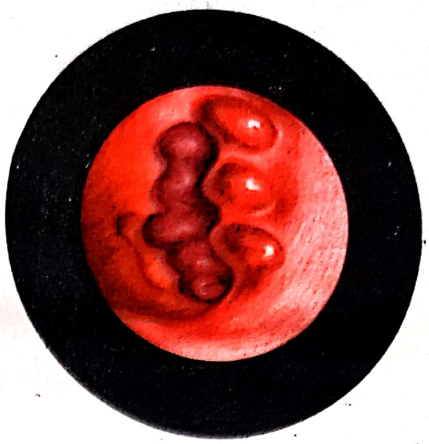

Fig. 2. — Rectoscopie. Carcinom al ampulei. Tumoarea este constituită din proeminențe care sîngerează ușor.

Fig. 3. — Rectoscopie. Rectită ulcero-hemoragică. În ampulă, înainte de intrarea în sigmoid, se văd proeminențe neregulate, acoperite cu secreție purulentă. În porțiunea mijlocie și în cea superioară se găsește o ulcerație acoperită cu sînge.

Fig. 4. — Rectoscopie. Stenoză sifilitică a rectului. Stenoza e situată la 6 cm de anus; marginea ei este circumscrisă de un țesut cicatriceal, în timp ce părțile mai laterale sînt formate dintr-o mucoasă tumefiată și hiperemică acoperită cu secreție purulentă.

Fig. 5. — Rectoscopie. Carcinom în partea terminală a sigmoidului. Îndărătul plicii terminale apare o tumoare vegetantă (conopidiformă).

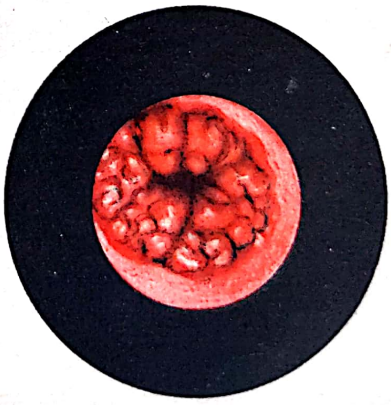

Fig. 6. — Rectoscopie. Carcinom al sigmoidului. Tumoare cu caracter vegetant (conopidiform).

Scanned with OKEN Scanner

De la vîrsta de 70 de ani în sus ori în cazurile cu caşexie, cu metastaze ori cu invadare profundă în vecinătate, operaţia este contraindicată. Cu titlu paliativ se mai practică electrocoagularea vegetaţiilor, care nu împiedică evoluţia însă face adeseori să dispară simptomele dureroase. În cazurile inoperabile tratamentul medical se rezumă la un regim dietetic, la sedative, antispasmodice, aplicaţii anestezice locale. Radioterapia şi radiuterapia nu dau rezultate decît în cancerul anusului, în care au o influenţă foarte bună asupra durerii şi hemoragiei.

Sarcomul rectului este adeseori un melanosarcom. În contrast cu sarcomul intestinului subţire el survine la oameni în vîrstă înaintată şi are un caracter stenozant. Fenomenele locale rectale sînt mai atenuate; domină simptomele generale: anemia, febra, emacierea şi debilitatea generală. La tactul rectal tumoarea este mai moale şi face impresia unei aglomerări de polipi moi, proeminenţi în lumenul rectal. Evoluţia însă este mai rapidă ca în cancer. Sindromul recto-sigmoidian apare foarte precoce, dar diagnosticul pozitiv se poate face numai prin biopsie.

SUFERINȚELE HEMOROIDALE

Definiţie. Hemoroizii sînt dilataţii varicoase ale venelor plexurilor hemoroidale, localizate la nivelul ano-rectal. Se deosebesc: 1) hemoroizi externi, din plexul venos hemoroidal inferior aparţinînd venei cave inferioare; ei sînt localizaţi sub mucoasa regiunii sfincteriene; şi 2) hemoroizi interni, care se dezvoltă din plexurile venoase hemoroidale superioare aparţinînd de vena portă, cu localizarea în submucoasă, deasupra sfincterului. Ei pot să survină separat ori asociat. La început este vorba de o simplă dilataţie venoasă, dar prin acolarea anselor pot să se producă comunicări intravenoase cu aspect cavernos.

Simptomatologia se caracterizează prin durere şi hemoragii la defecaţie. Aceste prime simptome se agravează dacă se adaugă o complicaţie. Complicaţiile cele mai frecvente sînt anita şi rectita. Inflamaţia inferioară rectală determină o senzaţie de arsură şi prurit; dacă se inflamează şi sfincterul, durerile devin mari. Hemoragiile pot fi mici, în picături, în cursul defecaţiei sau al efortului de defecaţie. Hemoragiile, deşi mici, dacă sînt continue pot da anemii grave, mai ales la indivizii în vîrstă înaintată. Tromboflebita venelor hemoroidale transformă nodulul venos într-o tumoretă edematoasă extrem de sensibilă; ea se poate sclerozа ori poate trece la necroză ori la supuraţie, care se deschide în afară făcînd fistule, de obicei superficiale.

Fisura anală, ulceraţiile hemoroidale apar sub formă de ulceraţii ori sub formă de săgeată cu vîrful spre interior, pe comisura posterioară a anusului şi interesează mucoasa pînă la tegumentele perianale. Fisura dă dureri foarte mari la defecaţie, care se menţin uneori şi după aceea timp îndelungat.

Abcesul perirectal se formează din tumori hemoroidale infectate care pot perfora în afară, formînd fistule perianale.

Prolapsul hemoroidal survine mai ales în legătură cu hemoroizii interni, în cazul relaxării sfincterului prin efort sau prin tuse.

Evoluţia hemoroizilor este variată. Cei externi au tendinţă mai mare la vindecare prin scleroză, iar cei interni se complică adeseori de rectită, hemoragii mari, tromboflebită, prolaps şi abcedare şi crize dureroase hemoroidale.

Complicaţiile cele mai grave sînt septicemiile cu punct de plecare dintr-un hemoroid infectat. Ele sînt favorizate de faptul că regiunea aceasta este foarte bogată în vene.

Etio-patogenie. În patogenia hemoroizilor figurează mai ales staza în venele hemoroidale, uneori de origine constituţională, mai deseori însă provocată prin constipaţie, sedentarism, afecţiuni hepatice, genitale, obezitate şi afecţiuni rectale.

Scanned with OKEN Scanner

Tratamentul poate fi conservativ, medical. El constă într-un regim ce combate constipaţia, în laxative uşoare pentru a favoriza un scaun moale, toaleta anusului prin spălături cu apă caldă după defecaţie, băi călduţe seara înainte de culcare, urmate de introducerea unui supozitor (hemorsal C. I. F., sau supozitoare diverse ce conţin beladonă, antiseptice, antihemoragice şi anestezice). Se mai practică injecţii sclerozante, fie intrahemoroidale, fie în submucoasa suprahemoroidală. Intrahemoroidal se practică mai ales injecţii cu alcool, iar submucos injecţii de chinin-uretan. În fisura anală se practică dilatarea forţată a sfincterului anal sub anestezie locală ori generală. În suferinţele hemoroidale complicate cu tromboflebită, cu procese inflamatorii rebele, se indică tratamentul chirurgical radical (exereze).

PARAZITOZE INTESTINALE

Prezenţa unor paraziţi în intestin precum şi stadiul larvar migrator în organism al unora din aceştia determină numeroase tulburări. Paraziţii intestinali care provoacă tulburări sau adevărate boli sînt reprezentaţi de unele protozoare şi unii helminţi.

BOLILE PRODUSE DE PROTOZOARE

Protozoarele patogene pentru om sînt reprezentate de amibe, de flagelate şi de un infuzor.

Dintre amibe, singura patogenă este *Entamoeba histolytica* agent al dizenteriei amibiene, care, nefiind însă întîlnită în ţara noastră, nu va fi descrisă.

Flagelatele intestinale patogene sînt reprezentate de trei specii: *Giardia lamblia*, *Chilomastix mesnili* şi *Trichomonas hominis*.

Giardia lamblia (fig. 163)

Posedă două forme deosebite: *trofozoitul* sau forma vegetativă flagelată şi *chistul* sau forma de rezistenţă. Forma vegetativă are un aspect piriform, subţiat mult posterior, cu o depresiune ventrală sub formă de ventuză şi măsoară 12—16 μ în lungime. În jurul ventuzei se prind trei perechi de flageli, iar din extremitatea posterioară mai pleacă o altă pereche. Chistul găsit mai ales în scaune are o formă ovalară, lungă de 10—18 μ şi conţine 2—4 nuclei.

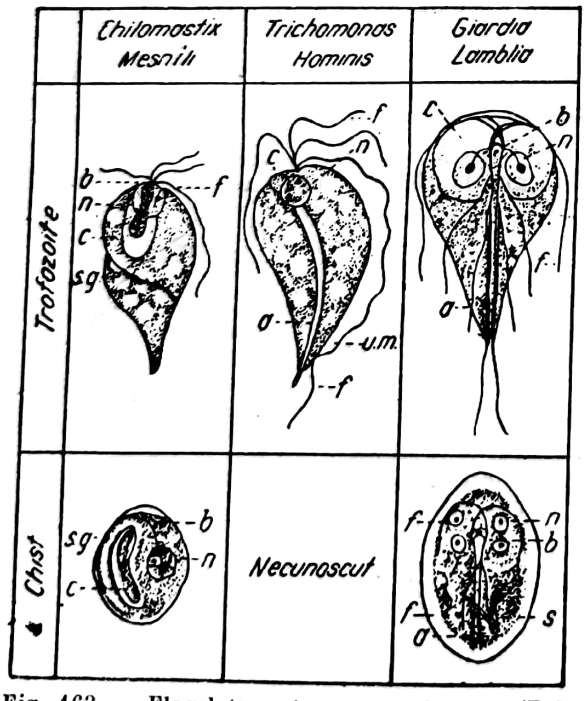

Fig. 163. — Flagelate patogene pentru om (Belding).

Lamblia este un parazit al intestinului subţire şi îndeosebi al duodenului, deşi poate fi găsit şi la terminaţia ileonului. Din duoden ea trece uneori şi în căile biliare, pe care le parazitează.

În intestin, parazitul se înmulţeşte într-un număr foarte mare şi se hrăneşte, fie prin absorbţia conţinutului intestinal fie chiar din epiteliul intestinal pe care se fixează cu ajutorul depresiunii ventrale în formă de ventuză.

Închistarea se face în scop de reproducere şi de protecţie, iar chisturile sînt eliminate intermitent în fecale în număr

mare (20 000 pe gram de fecale). Infecţia se face prin chisturile din apă sau de pe alimentele contaminate cu fecale de om, prin muşte sau prin mînuitorii de alimente.

Simptome. Patogenitatea lambliei nu este unanim admisă. În timp ce unii susţin că parazitul provoacă cu regularitate tulburări, alţii consideră că el nu are decît un rol de a întreţine sau agrava o stare patologică biliară sau intestinală preexistentă.

Fig. 164. — Lamblii în sedimentul conţinutului duodenal (Bockus).

Absenţa unei acţiuni patogene obligatorii şi constante a lambliei a fost demonstrată de unele observaţii de purtători ai parazitului lipsiţi de orice tulburări clinice ca şi de cazuri de dispariţie a tulburărilor intestinale, deşi fecalele continuau să conţină numeroase chisturi de lamblii (Rachet). Patogenitatea lambliei este în raport, în special, cu masivitatea infecţiei şi cu numărul şi gradul de fixare al paraziţilor de mucoasă. Iasinovski evaluează numărul de lamblii la un milion pe cm² de mucoasă jejunală şi susţine că datorită acestui fapt suprafaţa jejunului este micşorată, ceea ce are ca urmare o scădere şi o tulburare a resorbţiei proteinelor şi grăsimilor, cu producerea uneori a unei colite de fermentaţie şi a unor carenţe vitaminice.

Sindromele clinice prezente la bolnavii cu lamblii nu formează o unitate. Ele se prezintă sub formă intestinală sau biliară:

Forma intestinală se traduce prin diaree cronice cu caracter de fermentaţie sau de putrefacţie, uneori bogate în mucus — însoţite cîteodată de dureri abdominale, aerofagie, arsuri, greaţă, vărsături, simptome atribuite unei gastrite asociate. În unele cazuri, simptomele sînt mai grave realizînd sindrome dizenterice, coleriforme sau de colită ulceroasă.

Forma biliară. În alte cazuri, lamblia provoacă un sindrom duodeno-vezicular, izolat sau asociat cu o diaree cronică. Lamblia a fost considerată de unii autori (Haţieganu, Pavel) a fi la originea unor ciroze sau a unor tulburări pancreatice (lambliază pancreatică).

Pe lîngă tulburările intestinale sau duodeno-biliare predominante, lambliazicii mai prezintă de obicei cîteva simptome care pot sugera diagnosticul: cefalee, ameţeli, anorexie, astenie, paloare, transpiraţii. Mai rareori s-au citat şi polinevrite, irite, migrene.

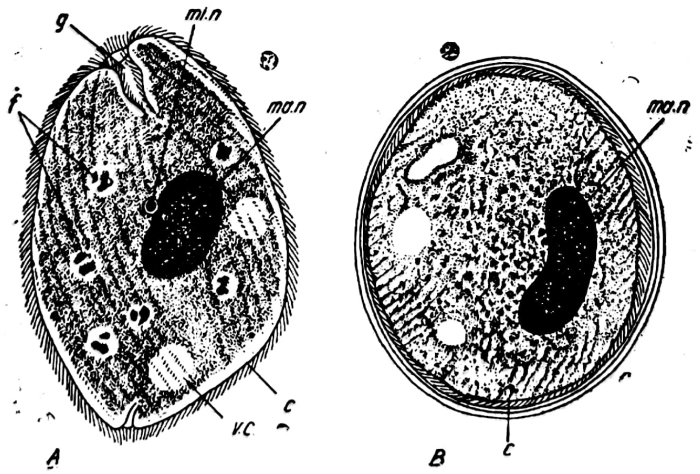

Fig. 165. — Balantidium coli (*x* 2 500). *A*, Trofozoit; *B*, Chist. *c*, cili; *f*, vacuole nutritive; *g*, gură; *mi. n.*, micronucleu; *ma.n.*, macronuleu; *v. c.*, vacuolă contractilă (Belding).

Diagnosticul, sugerat uneori de aspectul clinic, este precizat prin descoperirea paraziţilor în conţinutul duodenal, obţinut prin tubaj duodenal şi examinat imediat după recoltare (fig. 164), sau prin găsirea în fecale a chisturilor, care însă nu se elimină decît intermitent.

Tratament. Medicamentul cel mai activ este atebrina. Ea se administrează în cantitate de 0,10 g de 3 ori pe zi, timp de 5 zile sau după metoda Niţulescu cîte 0,20 g

de 4 ori pe zi la intervale egale, într-o singură zi. Eficacitatea tratamentului va fi controlată printr-un tubaj duodenal făcut după 15 zile şi, în caz că tulburările persistă, iar în conţinutul duodenal se mai găsesc lamblii, se va face încă un tratament cu atebrină.

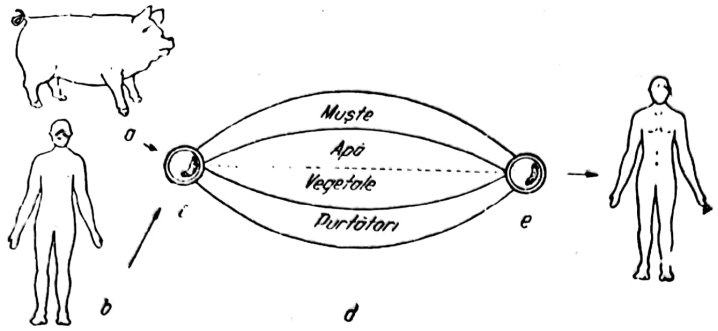

Fig. 166. — Modul de transmisie al infecţiei cu *Balantidium coli*. *a*, porcul, gazda principală; *b*, omul gazdă ocazională; *c*, chist în fecale; *d*, modalităţi de transmitere; *e*, chist în alimente (Belding).

Chilomastix mesnili

Este un flagelat foarte mobil, lung de 13—24 μ, piriform, cu un corp care suferă o torsiune spiralată (fig. 163). Sediul său este în intestinul gros. Parazitul însuşi pare să nu fie patogen, dar poate provoca tulburări mai mult prin asociaţie cu alţi paraziţi. Noţiunea despre patogenitatea sa facultativă se bazează pe observaţia cîtorva bolnavi care sufereau de diaree cronice, tenace, fără dureri şi prezentau parazitul în scaune.

Diagnosticul se face prin descoperirea parazitului la examenul microscopic al fecalelor proaspete.

Tratamentul nu este specific.

S-au obţinut rezultate cu atebrină, esenţă de terebentină şi yatren.

Trichomonas hominis

Este un flagelat ovoid (fig. 163) care trăieşte în intestinul subţire dar mai ales în cel gros. Nici patogenitatea lui nu poate fi afirmată cu certitudine, deoarece prezenţa sa poate rămîne în multe cazuri latentă.

S-au atribuit parazitului unele enterocolite şi rar un sindrom dizenteric subacut. Aceste tulburări s-ar deosebi de cele provocate de alte flagelate prin începutul lor mai brusc, însoţit de dureri şi tenesme, urmat apoi de instalarea unei enterocolite cronice, cu perioade intermitente de dureri intestinale, alternînd cu faze de ameliorare.

Diagnosticul şi tratamentul sînt similare cu cele ale infecţiei cu chilomastix.

Balantidium coli

Este singurul infuzor patogen pentru intestin şi totodată şi cel mai mare protozoar intestinal. Trofozoitul măsoară 50—150 μ în lungime, 40—120 μ în lăţime, are o formă ovoidă şi este acoperit la suprafaţă de rînduri spiralate de cili (fig. 165). În protoplasma sa se desting un macronucleu şi un micronucleu, două vacuole contractile şi mai multe vacuole nutritive.

Chisturile, care sînt mai mult forme de protecţie, au o formă ovoidă sau sferică, măsoară 40 — 65 μ în diametru, sînt lipsite de cili şi conţin macronucleul şi vacuolele contractile. Parazitul este foarte mobil graţie mişcărilor ritmice produse de cili.

Balantidiumul este un parazit mai obişnuit al porcului şi se găseşte incidental şi la om. Deşi cazuistica la om este redusă, este probabil că unele infestări sînt trecute cu vederea, deoarece ele evoluînd sub aspectul unor dizenterii, medicii se mărginesc numai la examene bacteriologice şi de aglutinare şi neglijează examenul microscopic al fecalelor.

Calea de infecţie a omului este arătată în fig. 166.

Scanned with OKEN Scanner

Sediul principal în intestin este cecul și porțiunea proximală a intestinului gros și mai rar în intestinul subțire.

Simptomele balantidozei sînt variate, de la acelea ale unei colite moderate pînă la cele ale unei dizenterii acute sau cronice, sau ale unei colite ulceroase. S-a pus întrebarea, pornindu-se de la observarea parazitului și în intestinul de om sănătos (Sievers) dacă el cauzează singur tulburările grave observate uneori, ori favorizează numai o enterită sau accentuează o enterită preexistentă. Krause și Cobet susțin că parazitul ar fi saprofit și numai în anumite condiții (slăbire generală, achilie gastrică, colită nespecifică) el ar deveni patogen. Cercetările anatomopatologice au arătat însă că parazitul pătrunde, fie pe cale mecanică, fie prin ajutorul unor fermenți citolitici în mucoasa, submucoasa și chiar musculara intestinului gros, provocînd mici abcese și ulcerații pe un fond de inflamație catarală și hiperemie. *Balantidium coli* poate ajunge în vase de sînge și în limfaticele și ganglionii mezenterici.

Colita cu balantidium coli se traduce prin colici, tenesme și diaree de culoare galbenă pînă la brun închis, sau mucoase sanguinolente și poate avea o evoluție cronică, cu recidive alternînd cu faze de liniște intestinală.

Alte simptome ce se întîlnesc frecvent în cursul balantidozei sînt scăderea poftei de mîncare, anaclorhidrie sau achilie gastrică, sensibilitate abdominală difuză, ascensiuni termice, anemie. Uneori au fost semnalate manifestări alergice: prurit, urticarie, eozinofilie. În formele grave, aspectul clinic este asemănător cu cel al unei dizenterii sau al unei colite ulceroase.

Moartea poate fi produsă prin caşexie provocată de diaree sau prin complicații legate direct de boală (supurații perirectale, abcese hepatice) sau intercurente (bronhopneumonii, infecții diverse) favorizate de scăderea rezistenței imunobiologice a bolnavului.

Prognostic. În infestările ușoare, prognosticul este favorabil, infecția dispărînd spontan sau consecutiv tratamentului. În cazurile mai serioase, prognosticul depinde de gravitatea afecțiunii și de eficacitatea tratamentului.

Diagnostic. Dacă din punct de vedere clinic balantidoza poate fi confundată cu alte afecțiuni intestinale, ea poate fi identificată cu ușurință prin descoperirea parazitului sau a chisturilor sale la examenul microscopic al fecalelor.

Tratament. Pe lîngă repaus și regimul alimentar, indicat în raport cu forma de manifestare intestinală a balantidozei se va recurge la administrarea unor medicamente care au dat uneori rezultate bune: emetină, yatren, chinină, stovarsol, atebrină și clisme cu chinină (1:1 000), albastru de metilen și nitrat de argint (1:3 000). Recent s-au obținut rezultate satisfăcătoare cu antibiotice (aureomicină, teramicină).

Tratamentul va fi completat cu măsuri pentru corectarea deficiențelor electrolitice, proteice și vitaminice produse în cursul afecțiunii.

HELMINTIAZELE

Helmintiazele sînt boli produse de parazitarea de către helminți a unor organe sau țesuturi ale omului. Sediul mai frecvent al helminților este intestinul, în care ei se dezvoltă, provocînd sau nu manifestări diverse. Din punct de vedere clinic, trebuie făcută deosebirea între noțiunea de *parazitoză morbidă simptomatică*, rezervată ansamblului de tulburări în care parazitul intestinal constituie factorul etiologic unic sau preponderent, și noțiunea de *parazitoză intestinală latentă sau asimptomatică*, corespunzînd stărilor în care paraziții tolerați de gazdă nu dau loc la nici un fel de tulburări și care se pun în evidență numai prin examenul coprologic sistematic. În cursul acestor ultime stări și sub influența unor factori diverși, ca: modificări ale chimismului intestinal, scăderea mecanis-

Scanned with OKEN Scanner

melor de imunitate ale organismului-gazdă, autoinfestări sau reinfestări masive, pot apărea tulburări ce intră în cadrul parazitozelor simptomatice. De aceea parazitozele latente asimptomatice nu trebuie considerate ca stări ce asigură gazdei umane o securitate absolută şi permanentă, condiţionată de reacţii de imunitate definitivă, ci ca parazitoze morbide potenţiale, capabile oricînd să devină simptomatice. Aceste noţiuni corespund concepţiei cercetătorilor sovietici, care consideră ca boală parazitară orice parazitoză helmintiazică constatată.

Datele de mai sus, ca şi faptul că orice helmintiază intestinală constituie un foacar de infestaţie pentru colectivitate, impun şi o concluzie terapeutică: pentru orice purtător de helminţi descoperit—indiferent dacă helmintiaza sa este simptomatică sau latentă—se vor pune în acţiune toate măsurile de deparazitare, prezenţa paraziţilor chiar bine toleraţi constituind un pericol, atît pentru cel infestat cît şi pentru colectivitatea din care face parte.

În lumina observaţiilor de mai sus rezultă că noţiunile de parazitoze simptomatică şi asimptomatică trebuie preferate noţiunilor de parazitoze cu helminţi patogeni sau facultativ patogeni, noţiuni în care factorul patogenităţii este considerat ca un atribut fix al unor anumite specii de paraziţi, cînd de fapt el este, în mare parte, dependent de teren şi de numeroasele şi variatele influenţe pe care le are mediul asupra acestuia. Astfel, *Ascaris* este uneori prezent în intestin ca un comensal (hrănindu-se cu alimentele ingerate de gazdă dar, nefăcute asimilabile) pentru ca în alte cazuri, şi chiar la aceeaşi persoană la care se comporta ca un comensal, să devină patogen şi să constituie sursa unor tulburări mai mult sau mai puţin grave.

Factorii mai importanţi care condiţionează patogenitatea helminţilor ţin de mediul extern, de gazdă şi de parazit.

Dintre factorii mediului extern, cei *cosmici* şi *meteorologici* joacă un rol deosebit în diseminarea helmintiazelor şi în morbiditatea şi patogenitatea lor la om. Ei au şi o influenţă importantă asupra organizării morfologice a helminţilor precum şi asupra schimbării mediului de trai al paraziţilor şi asupra variabilităţii şi tipului de specie al acestora (Skriabin). Unele zone şi regiuni geografice cu anumite condiţii de temperatură, umiditate şi expunere solară posedă o helmintomatologie caracteristică şi o endemicitate proprie. Alături de factorii meteorologici, o serie de alte condiţii externe, de resort igienic, influenţează dezvoltarea, distribuţia, şi indirect, şi patogenitatea infecţiilor helmintice; printre acestea trebuie citate: condiţiile social-economice ale populaţiei, felul alimentaţiei, apa, dejecţiile umane, prezenţa şi raportul cu gazdele intermediare, în cazul biohelminţilor.

Factorii care ţin de gazdă sînt mai puţin cunoscuţi: modificările mediului intestinal, reacţii de imunitate etc.

Prezenţa helminţilor în organismul-gazdă provoacă o serie de modificări, de ordin alergic, unele ţinînd de o hipersensibilitate, altele legate de apariţia unei stări de imunitate. Imunitatea helmintică nu este atît de bine cunoscută ca cea bacteriană, deşi ea există cu certitudine.

Experienţa lui Tarasov făcută pe el însuşi este demonstrativă în acest sens; ingerînd în trei rînduri, la intervale anumite, un număr fix de larve plerocercoide de botriccefal. Tarasov a obţinut în prima repriză dezvoltarea tuturor larvelor în paraziţi adulţi, în a doua repriză dezvoltarea numai a unui număr redus de paraziţi adulţi şi în a treia repriză, reacţiile de imunitate cîştigate, datorită relaţiilor anterioare dintre gazdă şi parazit, au oprit total dezvoltarea plerocercoidelor. Există, pe de altă parte, o mare variaţie de susceptibilitate şi rezistenţă la diferiţi oameni faţă de infestarea parazitară. Unele persoane, ale căror reacţii de imunitate se modifică prin expunere continuă la infestări, pot avea numeroşi paraziţi fără a prezenta simptome clinice.

Scanned with OKEN Scanner

Factorii de patogenitate care ţin de parazit depind mai puţin de specie şi mai mult de masivitatea infestării, precum şi de ciclul de viaţă al parazitului în interiorul gazdei. Infestarea cu helminţi posedînd un ciclu de dezvoltare sanguin şi polivisceral este mai frecvent caracterizată prin tulburări clinice decît infestarea cu helminţi al căror sediu este numai tubul digestiv. Masivitatea infestării avînd deci un efect patogen, s-a propus pentru evaluarea ei metode pentru aprecierea cantitativă a ouălor în fecale care, chiar dacă dau rezultate de valoare relativă, permit o apreciere informativă asupra gradului de masivitate al infestării. S-a arătat astfel că pentru tricocefal, infestările în care se găsesc 10— 15 ouă pe gram de fecale nu se însoţesc de tulburări intestinale, cele în care proporţia este de 20—50 ouă pe gram evoluează aproape cu regularitate cu manifestări enteritice sau enterocolitice, iar infestările masive cu sute de ouă pe gram corespund unor tulburări intestinale serioase. Observaţii asemănătoare au fost făcute şi pentru alţi helminţi, ca oxiurii şi ascarizii.

Cunoaşterea frecvenţei şi patogenităţii helminţilor impune examinarea fecalelor pentru paraziţi sau ouă, care trebuie să devină la fel de rutinieră ca şi examenul sputei în afecţiunile căilor respiratorii.

Interpretarea rezultatelor acestor examinări nu va fi făcută mecanic, ci prin confruntare cu datele clinice. Nu se poate conchide din descoperirea unui parazit izolat sau a unui număr redus de ouă în fecale că el este cauza unei afecţiuni intestinale sau cu altă localizare. Nu se va uita de asemenea că unii paraziţi, cînd există în număr mic, au o valoare patogenică discutabilă şi că mai ales infestările masive sînt constant patogene. Infestările cu helminţi sînt frecvente şi precoce. Ele apar cel mai des în copilărie, se menţin într-o proporţie mai redusă la adult şi se întîlnesc mai puţin la vîrstele înaintate.

PATOGENIA TULBURĂRILOR PROVOCATE DE HELMINŢI

Efectele nocive şi manifestările clinice produse de paraziţi depind de numărul şi dimensiunea paraziţilor, de localizarea şi de activitatea lor în organele sau ţesuturile gazdei.

Acţiunile prin care paraziţii provoacă efecte nocive şi apariţia de diferite tulburări comportă numeroase modalităţi, unele comune pentru mai mulţi helminţi iar altele caracteristice unei anumite specii.

1. **Acţiunea mecanică** determină efecte traumatice, obstructive şi perforative. Primele se datoresc leziunii şi iritării mucoasei intestinale de către paraziţii adulţi.

Prin micile traumatisme ale mucoasei paraziţii deschid porţi pentru o infecţie bacteriană intestinală secundară, care uneori cauzează simptomele principale şi maschează etiologia parazitară a afecţiunii. Iritaţia şi inflamaţia primară sau secundară bacteriană explică durerile, constipaţia sau diareea şi hemoragiile.

Efectele obstructive sînt determinate de aglomerarea unui mare număr de paraziţi în pachete de dimensiuni mari, putînd obstrua parţial sau complet o ansă intestinală. Acelaşi efect îl poate avea pătrunderea helminţilor în căile biliare cu producere de icter mecanic sau în apendice, unde, prin obstrucţia lumenului, unii paraziţi creează condiţii favorabile pentru dezvoltarea unor procese inflamatorii secundare.

Unii paraziţi pot în mod excepţional să traverseze peretele intestinal cu producere de perforaţii şi peritonite. O acţiune mecanică poate fi executată de chisturile hidatice care, dezvoltîndu-se în toate regiunile şi organele corpului, inclusiv creierul şi globul ocular, pot determina tulburări de compresiune importante.

2. **Acţiunea toxică** se exercită prin intermediul unor substanţe toxice elaborate de unii helminţi, care se absorb în organismul-gazdă şi dau naştere la diverse tulburări. Existenţa toxinelor verminoase este bine stabilită şi natura unora din ele precizată; acestea

Scanned with OKEN Scanner

pot fi exotoxine difuzibile, sau endotoxine liberate prin dezintegrarea parazitului: existența acestora explică de ce un parazit mort este mai nociv decît unul viu. Cele mai importante substanțe toxice sînt histolizine, hemolizine și anticoaguline. Produsele proteice ale parazitului, deși primar toxice, devin mai toxice după sensibilizarea organismului-gazdă. Toxinele verminoase sînt responsabile de multe tulburări nervoase și generale: astenie, stări meningeale, febră etc.

3. **Acțiunea iritativă** este apanajul unor paraziți care, fără să producă substanțe toxice, se comportă ca un corp străin iritant față de țesuturi și determină reacții inflamatorii cronice destinate să-l încapsuleze și să-l izoleze de țesuturi; ca exemplu citățm încapsularea larvelor de *Trichinella* sau acea a chisturilor echinococice.

Acțiunea reflexă a fost invocată pentru a explica unele simptome la distanță de intestin ale helmintiazelor; astfel un reflex cu punct de plecare intestinal, declanșat de parazit, poate determina tulburări regionale sau la distanță.

4. **Acțiunea alergică** apare relativ frecvent în cursul helmintiazelor, se manifesă cu o intensitate variată și explică numeroase simptome, de la prurit, urticarie, edem, astm, pînă la șocul anafilactic. Acțiunea alergică și cea toxică sînt cel mai des intricate și dificil de disociat în practică, ceea ce a făcut pe unii autori să vorbească de o toxo-alergie helmintică.

5. **Acțiunea de spoliere** constă în sustragerea de sînge și de substanțe nutritive de la organismul-gazdă. Ea poate provoca tulburări serioase prin privarea acestuia de alimentele necesare menținerii echilibrului funcțional biologic. S-a semnalat uneori o deficiență de vitamină (C) și de vitamină (B).

Prezența paraziților determină unele reacții umorale în organismul gazdei, încă incomplet cunoscute. S-au descris unii anticorpi specifici, ca precipitine și sensibilizine, care, deosebit de cei bacterieni, sînt inconstanți și nestabili. Din această cauză ei nu au putut fi utilizați cu succes totdeauna în reacțiile biologice de diagnostic și depistare în masă.

Trebuie menționate, în fine, unele reacții de tip neoplazic provocate de anumiți paraziți, observate rareori, reproduse și experimental.

În afară de toate posibilitățile de acțiune a paraziților adulți, helminții pot provoca incidente sau accidente grave în cursul ciclului migrator larvar, mai înainte ca paraziții să ajungă în habitatul lor final din corpul gazdei.

Larvele, în circuitul lor prin corp, ajung în curentul sanguin și sînt vehiculate în diverse părți, putînd infesta diferite organe sau țesuturi: rinichi, creier, inimă, musculatura corpului, țesut subcutanat, producînd în fiecare tulburări deosebite.

SIMPTOMATOLOGIA COMUNĂ A DIVERSELOR HELMINTIAZE

Infecția parazitară trece prin următoarele stadii:

a) O perioadă de incubație, de la pătrunderea parazitului în organism pînă la apariția primelor tulburări clinice.

b) Stadiul de boală acută, în care simptomele ce apar reprezintă reacția organismului la leziunile produse de parazitul-larvă, imatur, sau adult.

c) Perioada de convalescență, în care intensitatea simptomelor scade, cînd organismul-gazdă devine capabil să restrîngă activitățile patogene ale parazitului.

d) Perioada latentă, asimptomatică, determinată de stabilirea unui echilibru între parazit și gazdă, perioadă care poate fi întreruptă de recidive clinice.

Dacă, în general, evoluția helmintiazelor se face conform schemei de mai sus, simptomatologia lor este foarte variată. Localizarea paraziților într-un organ vital, numărul lor, acțiunea toxică și spoliatoare, intensitatea reacțiilor inflamatorii, sînt factorii ce condiționează

Scanned with OKEN Scanner

apariţia şi gravitatea simptomelor. Manifestările pot fi locale sau generale şi depind de natura parazitului ca şi de reacţiile de răspuns ale gazdei. Uneori afinitatea paraziţilor pentru anumite ţesuturi sau organe determină în mare măsură distribuţia şi localizarea simptomelor.

Cu toată diversitatea simptomelor întîlnite în cursul helmintiazelor, o încercare de sistematizare a lor este posibilă.

Simptomele digestive sînt cele mai des întîlnite, datorită faptului că tubul digestiv este sediul cel mai frecvent al paraziţilor. Ele constau în:

a) modificări ale poftei de mîncare, care poate fi scăzută, crescută pînă la adevărata bulimie, sau capricioasă;

b) tulburări dispeptice: greaţă, vărsături, balonări, stare saburală a mucoaselor digestive superioare;

c) dureri abdominale, cu sediul variabil pe intestinul subţire sau pe cadrul colic şi cu intensitate ce merge de la simplă jenă pînă la tipul de criză enteralgică sau de durere pseudoulceroasă. Durerea de tip ulceros se datoreşte unor iritaţii mecanice sau toxice cauzate de unii paraziţi, în special de trihocefali şi ascarizi care, transmise pe căile nervoase, menţin plexul solar într-o stare de iritaţie continuă;

d) modificări ale scaunelor: diaree, constipaţie sau alternanţe de diaree cu constipaţie, aceasta ajungînd uneori pînă la întreruperea completă a tranzitului intestinal şi constituirea unei adevărate obstrucţii sau ocluzii intestinale (ileus mecanic verminos);

e) localizarea paraziţilor în diferite organe ale aparatului digestiv creează sindrome particulare: apendicită, reacţie veziculară, colică biliară, icter obstructiv, rectită etc. Dintre acestea, apendicita constituie localizarea viscerală cea mai bine cunoscută.

Simptomele la distanţă de sediul parazitului trebuie considerate de etiologie parazitară numai pe baza unor probe suficiente şi în special după criteriul terapeutic. Dintre acestea, cele mai importante sînt:

1. *Simptomele nervoase*, care se întîlnesc mai frecvent la copii şi femei. Ele sînt reprezentate de:

— *tulburări motorii*: hemiplegii, paraplegii, tetanii, coree, stări epileptiforme;

— *tulburări senzitive*: nevralgii, parestezii;

— *tulburări senzoriale*: oculare, ale auzului, mirosului, gustului;

— *reacţii meningeale*, cu reacţii lichidiene inconstante (hiperalbuminoză, limfocitoză);

— *tulburări de reactivitate neuropsihică*: iritabilitate generală, psihastenie (în cursul oxiurozelor) sau neurastenie (în ascaridioză). S-a semnalat şi existenţa unor tulburări intelectuale ca: modificări ale atenţiei, memoriei, rămînerea în urmă la învăţătură, nivel intelectual subnormal.

2. *Simptomele respiratorii*, mai rar întîlnite, se traduc prin rinite, tuse uscată, chintoasă, uneori mici hemoptizii, stări astmatice. Infiltratele fugace cu eozinofile descrise de Löffler se datoresc, după unii, în cea mai mare parte unor reacţii alergice pulmonare ce apar în cursul migraţiei pulmonare a larvelor parazitare, mai des ascaridiene. În zonele endemice, infecţii masive şi bruşte cu larve de *Ancylostoma* sau *Ascaris*, provoacă uneori şi perforarea capilarelor pulmonare, hemoptizii şi procese bronhopneumonice de diverse aspecte. Cauza reală a acestor tulburări este de obicei trecută cu vederea deoarece sau nu s-au căutat sau nu s-au găsit ouă de paraziţi în scaunele bolnavului.

3. *Simptomele circulatorii* sînt de obicei tranzitorii şi constau în: tahiaritmii, reacţii vasomotorii, stări lipotimice.

4. *Simptomele cutanate* se încadrează în grupa dermatozelor alergice. Ele sînt reprezentate de helmintide, placarde pruriginoase, erupţii urticariene, eritematoase, papuloase sau mixte, însoţite constant de prurit, care poate exista şi ca simptom indepen-

Scanned with OKEN Scanner

dent. Acesta a putut fi reprodus şi experimental, prin injectare, la un bolnav cu ascaridioză, de antigen extras din parazit.

5. *Simptomele generale* se limitează de obicei la o slăbire neexplicată, astenie şi mai rar stări febrile. Uneori ele devin mai serioase şi dau helmintiazei un aspect de boală gravă cu stări febrile prelungite (forme tifice), slăbire şi paloarea marcată a feţei, uneori cu pete temporale şi peribucale de aspect murdar, care dau un aspect de mască destul de specială feţei bolnavului.

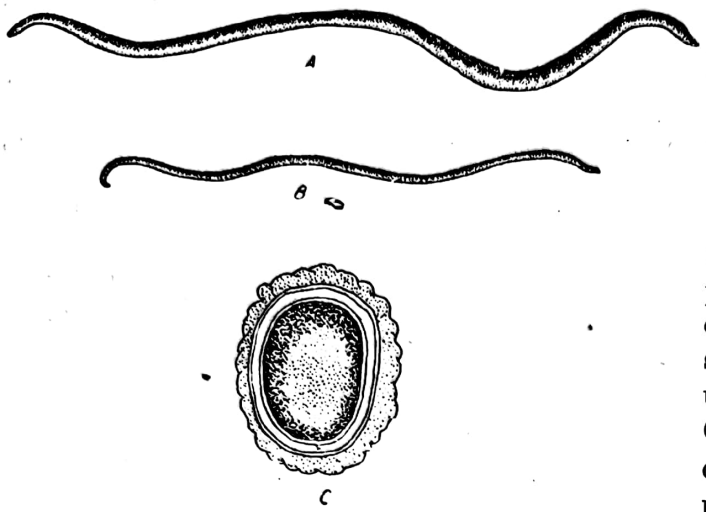

Fig. 167. — Ascaris lumbricoides. *A*, parazit femelă; *B*, parazit mascul; *C*, ou.

6) *Simptomele sanguine* sînt cîteodată importante, ocupînd primul plan. Anemia, de obicei moderată, capătă uneori o gravitate deosebită, ca în anchilostomiază, sau ia un tip pernicios ca în botriocefaloză. O modificare frecventă produsă în organismul gazdei este apariţia unui mare număr de eozinofile ca răspuns la excreţiile toxice. Ea este banală la bolnavii infectaţi cu viermi situaţi în intestin sau în organe şi ţesuturi. În helmintiazele tisulare (trichinoză, echinococoză) eozinofilia atinge valorile cele mai mari. Eozinofilia variază considerabil cu tipul de infecţie parazitară. În trichinoză şi uneori în anchilostomiază s-au întîlnit eozinofilii mergînd pînă la 90%. Noi am întîlnit-o în 43% din cazuri, pe 129 purtători de paraziţi. Alături de eozinofilie, am întîlnit, într-o proporţie destul de importantă (40%), o limfocitoză uneori destul de marcată, care merită să fie reţinută între modificările sanguine ale parazitozelor intestinale.

Alergia în helmintiazele umane. Mare parte din manifestările extraintestinale ale helmintiazelor au o patogenie alergică. Aceste manifestări sînt destul de rare în raport cu frecvenţa extremă a parazitozelor intestinale. Parte din tulburările nervoase, respiratorii, circulatorii, cutanate şi sanguine au o patogenie alergică. În această categorie intră şi accidentele anafilactice din cursul echinococozei.

În această privinţă, unele observaţii clinice au o valoare experimentală: s-a putut observa în diverse reprize la persoane de laborator ce manipulau helminţi sau extrase de helminţi o serie de tulburări ca: edeme pruriginoase ale degetelor, erupţii urticariene, rinite, tuse chintoasă etc. Prezenţa stării de alergie helmintică poate fi demonstrată prin teste intracutanate, care au o oarecare valoare în diagnosticarea infecţiilor helmintice.

Ascaridioza

Ascaris lumbricoides este cel mai comun nematod care infectează omul.

Morfologie. Parazitul adult are dimensiuni mari în lungime: masculul 15—31 cm, iar femela 20—35 cm (fig 167). El este un vierme rotund, de grosime uniformă şi posedă două extremităţi conice. Extremitatea caudală este dreaptă la femelă şi incurbată la mascul. Femela poate produce în cursul vieţii 26—27 000 000 ouă (Cram) şi elimină zilnic circa 200 000 ouă.

Ouăle sînt ovoide şi măsoară 45—70 μ în lungime şi 35—50 μ în lăţime. Oul posedă o membrană groasă hialină şi transparentă, acoperită la exterior de o pătură protectoare albuminoasă, mamelonată şi festonată la periferie, care poate uneori lipsi. Membrana

Scanned with OKEN Scanner

oului este foarte rezistentă la variaţii de temperatură şi la acţiunea substanţelor chimice dezinfectante. Ouăle pot rămîne infestante 5—6 ani, cînd găsesc condiţii favorabile (pămînt umed, umbrit). Căldura umedă la 80° precum şi imersiunea în apă clocotită omoară repede ouăle. Infectivitatea lor este distrusă într-o secundă la 70° şi în 45 de minute la 50°.

Sediu. Parazitul adult trăieşte în lumenul intestinului subţire, unde este de obicei mobil şi poate migra datorită mobilităţii pe care o posedă. El poate fi găsit şi în alte organe (stomac, căi biliare, ficat etc.), unde ajunge prin migrare sau prin oprirea larvelor şi dezvoltarea lor pînă la stadiul adult. De obicei se găsesc paraziţi de ambele sexe, într-un număr variabil, care poate merge de la unul (ascarid solitar) pînă la cîteva sute.

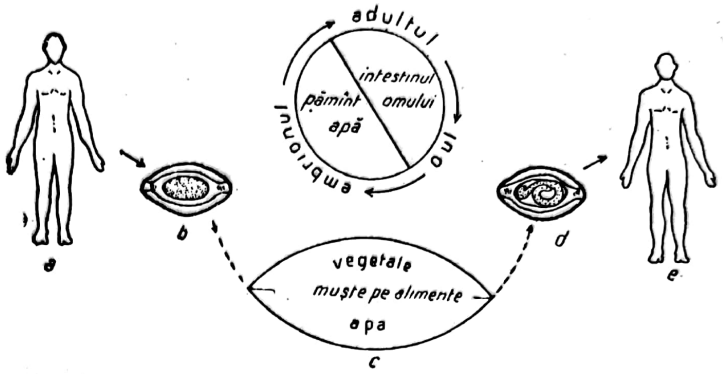

Fig. 168. — Ciclul de viaţă la ascaris. *a*, om infestat; *b*, ou în fecale dezvoltă embrionul în afara gazdei; *c*, modalităţi de transmitere; *d*, ou embrionat infectant; *e*, om infestat prin înghiţirea de ouă embrionate (Belding).

Ciclul de viaţă (fig. 168). Ouăle eliminate prin fecale sînt nesegmentate şi dezvoltarea embrionară are loc după expulzia din intestin, astfel încît *autoinfestarea nu este posibilă*. Dezvoltarea are loc cînd oul găseşte condiţii favorabile, în apă sau pe pămînt, şi durează 10—15 zile. Temperatura optimă la care se dezvoltă este 21—23°. Temperaturile mai joase întîrzie dezvoltarea ouălor dar le favorizează o durată mai lungă de viaţă. Dezvoltarea lor e întîrziată prin lipsa de oxigen. Ouăle embrionate pot trăi mai mulţi ani şi infestează alimentele sau apa. Cînd sînt ingerate cu acestea, ouăle ajung în intestinul subţire şi pun în libertate larvele, care urmează un drum mai lung prin organismul-gazdă. Larvele traversează peretele intestinului şi ajung în limfaticele intestinale sau în venele din circulaţia portă. Prin limfatice, larvele sînt duse spre ganglionii mezenterici, de unde pot trece prin penetraţie în cavitatea peritoneală sau ajung în inima dreaptă. Prin curentul portal larvele trec prin ficat şi de aici sînt duse de curentul sanguin, prin inimă, în mica circulaţie. De aici înainte ele pot urma două căi: unele din ele rup capilarele pulmonare şi pătrund în ţesutul pulmonar, putînd ajunge în alveole şi în bronşiole, de unde sînt eliminate prin acţiunea cililor epiteliului bronşic în trahee, laringe şi faringe. Aici ele pot fi înghiţite cu saliva sau pot fi expectorate. Alte larve trec prin capilarele pulmonare, ajung în marea circulaţie şi sînt duse sub formă de emboli în diverse organe. În cursul migrării lor prin curentul sanguin, parte din larve pot fi reţinute în capilarele diferitelor organe. Larvele ajunse în faringe şi ingerate ajung în intestin, unde se dezvoltă în paraziţi adulţi. Perioada cuprinsă între sfîrşitul migrării larvelor şi prima depunere de ouă durează 2—3 luni. Dezvoltarea larvelor şi stadiul lor migrator a fost studiat şi experimentat pe alte animale (cobai, iepuri, şobolani), în care larvele urmează ciclul migrator descris mai sus, dar, spre deosebire de gazdele naturale (om şi porc), larvele ajunse în intestin nu pot deveni adulte ci sînt eliminate.

Simptome. Invazia cu ascarizi cuprinde două faze independente, separate între ele printr-o perioadă de 2—3 luni (Leikina).

Prima fază, legată de migraţia larvelor în organismul bolnavului, este caracterizată, după Podiapolskaia, prin următoarele manifestări:

1. Infiltrate pulmonare însoţite de eozinofilie sanguină.
2. Pneumonii, bronhopneumonii şi bronşite acute.
3. Modificări cutanate.

a) *Infiltratele pulmonare*, descrise de Löffler, sînt caracterizate prin numărul lor de obicei multiplu, eozinofilia constantă din sînge şi prin variabilitatea mare a formei şi dimensiunilor lor. Ele dispar de obicei în 3—7 zile (infiltrate fugace). Pot să apară simultan sau în mod succesiv mai multe infiltrate, în care caz boala se prelungeşte. Apariţia infiltratelor este adesea precedată, cu 1—2 zile înainte, de accentuarea eozinofiliei sanguine. În cursul infiltratelor, eozinofilia ajunge la valori mari (pînă la 60—70%), apoi scade şi revine de obicei după cîteva zile la normal. Examenul radiologic pulmonar permite constatarea infiltratelor şi urmărirea evoluţiei lor. Adeseori se notează şi simptome generale: astenie, depresiune, lipsa poftei de mîncare şi ascensiuni termice uneori pînă la 39°. Tulburările respiratorii, puţin importante şi inconstante, sînt reprezentate de senzaţii de iritaţie traheală, tuse, uneori dureri toracice şi eventuale modificări stetacustice (submatitate, raluri uscate sau umede, frecături pleurale). Uneori apare un exsudat pleural cu evoluţie benignă, al cărui sediment conţine numeroase eozinofile (pînă la 80—90 %).

b) *Pneumoniile, bronhopneumoniile şi bronşitele acute* datorite ascaridiozei pot fi uneori grave şi se întîlnesc mai frecvent în colectivităţile infestate masiv cu ascarizi. Uneori aspectul clinic aminteşte stările gripale, alteori el este mai grav. Un exemplu tipic îl constituie autoobservaţia lui Koino; el a ingerat 2 000 ouă mature de ascarizi, după care a apărut o boală gravă, care a evoluat ca o pneumonie lobară tipică, cu deosebirea că în expectoraţie, pe lîngă sînge, s-au găsit numeroase larve de ascarizi. În unele cazuri predomină hemoragii importante, datorită distrugerii unor capilare pulmonare de către larve. Alteori singura manifestare respiratorie este o dispnee de tip astmatiform. În cursul manifestărilor respiratorii, larvele se pot elimina prin spută, în care pot fi găsite prin examenul microscopic.

c) *Modificările cutanate*. Dintre acestea, cea mai frecventă este urticaria, care poate fi uneori gravă, foarte pruriginoasă, lăsînd în umbră fenomenele pulmonare; ea e însoţită constant de eozinofilie sanguină.

În cursul perioadei de migrare larvară se poate nota o febră nejustificată, eozinofilie sanguină precum şi simptome de lezări organice determinate de larve: cerebrale, meningeale, oculare, renale cu eliminare de larve în urină, mialgii etc.

La copii mici pot apărea uneori manifestări convulsive sau epileptiforme, atît în faza larvară, cît şi în cea adultă.

A d o u a f a z ă a ascaridiozei este legată de prezenţa paraziţilor adulţi în intestin. În această fază, ascarizii pot provoca tulburări intestinale sau extraintestinale. Simptomele sînt în raport cu masivitatea infecţiei. Tulburările digestive comune sînt reprezentate prin lipsă de poftă de mîncare, colici abdominale de tip intermitent, uneori foarte violente, alternanţe de constipaţie şi diaree. În infestările mai grave s-au citat forme clinice de tip enterocolitic, dizenteriform, holeriform sau tific.

Paraziţii migrează uneori în stomac, de unde pot fi eliminaţi pe gură sau pe nas, şi au fost găsiţi rareori în cavităţile nazale, în sinurile feţei, trompa Eustachio şi ureche medie. În literatură sînt citate cîteva cazuri de ascaridioză a inimii şi vaselor (Razanov, Ovnatanian). Tulburările nervoase şi reflexe ce apar uneori sînt de tipul celor descrise la simptomele comune helmintiazelor şi pot fi atribuite paraziţilor, numai dacă dispar efectiv după eliminarea ascarizilor prin tratament. Uneori purtătorii de ascarizi prezintă şi manifestări alergice diverse: prurit, urticarii. Doumer citează un sindrom de poliartrită acută febrilă, rezistent la salicilat şi care a dispărut la cîteva zile după eliminarea unui ascarid, iar injecţia ulterioară de extract ascaridian a redeşteptat artralgiile.

Ca modificare sanguină se întîlneşte adesea o eozinofilie variabilă. Acumularea în cantitate mare a ascarizilor, localizarea lor în anumite organe, sau efectele traumatice pe care

Scanned with OKEN Scanner

ei le provoacă, au ca urmare tulburări grave, ce necesită intervenţii operatorii şi justifică prezentarea aparte a formelor de *ascaridioză chirurgicală*. Această denumire exprimă mai mult oportunitatea tratamentului decît particularitatea aspectelor clinice. Orice specie de parazit poate, în unele condiţii, să realizeze o astfel de formă, dar cei mai frecvent acuzaţi sînt ascarizii. Mecanismul acţiunii lor este variat. Prin aglomerare în mare număr ei provoacă obstrucţii intestinale (ileus verminos); alteori pot traversa peretele intestinal, provocînd perforaţii urmate de peritonite. În acest caz paraziţii ar avea, după unii autori numai un rol parţial şi n-ar produce decît leziuni minime ale mucoasei; prin sustragere continuă de sînge ei ar favoriza o scădere a rezistenţei peretelui şi o exaltare a virulenţei sau o inoculare a germenilor bacterieni care pregătesc şi desăvîrşesc perforaţia. Ascarizii au fost găsiţi la necropsii uneori în cavitatea peritoneală precum şi în alte organe, dar nu se poate afirma cu certitudine că acestea nu sînt migrări post mortem. Ascarizi de dimensiuni mai mici trec uneori în căile biliare, unde provoacă angiocolite, colecistite, ictere obstructive sau, în mod excepţional, ajung în canalul Wirsung, putînd cauza o pancreatită acută sau necroză pancreatică.

După sediu, se disting două categorii de ascaridioză chirurgicală: intestinală şi hepatobiliară.

Ascaridioza intestinală chirurgicală cuprinde următoarele forme:

a) *Ocluzia intestinală* constituie forma chirurgicală cea mai frecventă a ascaridiozei. Obstacolul constituit din grămezi voluminoase de ascarizi e situat de obicei pe intestinul subţire, în vecinătatea valvulei ileo-cecale. Mai rar ascarizii pot provoca o invaginaţie intestinală. Simptomele principale sînt reprezentate de dureri bruşte şi violente (colică verminoasă) ce se repetă la intervale variate de cîteva ore pînă la o zi, cu localizare destul de precisă la nivelul regiunii periombilicale sau în groapa iliacă dreaptă, simulînd o apendicită. Cînd această ipoteză este eliminată, datorită întreruperii tranzitului intestinal şi printr-un examen local şi general minuţios, originea ascaridiană poate fi precizată prin descoperirea ouălor în fecale şi eozinofilia sanguină. În faza prodromală, cînd ocluzia nu este completă, diagnosticul exact, urmat de sancţiunea terapeutică, opreşte evoluţia spre ocluzie şi evită intervenţia chirurgicală.

b) *Apendicita cu ascarizi* este rară dar poate avea o evoluţie gravă, cu gangrenă sau perforare şi peritonită consecutivă.

Simptomele sînt similare cu ale apendicitei comune şi numai noţiunea unui parazitism anterior poate suspecta etiologia ascaridiană.

c) *Perforaţia intestinală* provocată de ascarizi este excepţional primitivă şi ceva mai frecvent secundară, cînd paraziţii lezează zone de sutură ale peretelui sau ţesuturi vecine. De aceea este indicat ca înainte de operaţiile pe tubul digestiv să se examineze dacă bolnavul nu este un purtător de ascarizi, în care caz aceştia trebuie eliminaţi prin tratament înainte de operaţie.

d) *Tulburări postoperatorii*. Ascarizii pot provoca unele tulburări postoperatorii benigne care simulează diferite sindrome chirurgicale (dilataţie acută de stomac, ileus sau peritonită postoperatorie), toate însă cu evoluţie benignă.

Ascaridioza hepato-biliară. Pătrunderea unor ascarizi în căile biliare şi ficat determină rar obstrucţii sau diskinezii ale căilor biliare sau infecţii ale acestora, prin aport şi inoculare de bacterii intestinale şi mai rar abcese hepatice.

Aspectele clinice sub care evoluează aceste tulburări sînt cele ale unei colecistite, coledocite sau ale unui sindrom obstructiv biliar cu icter. Nici unul din aceste aspecte nu este caracteristic pentru ascaridioză şi doar noţiunea unor manifestări anterioare de ascaridioză sau prezenţa de ascarizi în scaune sau vărsături pot orienta asupra etiologiei sindromului.

Scanned with OKEN Scanner

Patogenie. Manifestările clinice din faza de migrare larvară sînt, după Rutkovski, de natură mecanică ori inflamatorie, cînd numărul larvelor este mare, sau alergică dacă numărul larvelor este mic. Produsele metabolice ale larvelor vii care circulă în sînge, precum şi larvele moarte care se descompun pot juca rolul unor alergene care sensibilizează organismul. Simptomatologia diferitelor forme incipiente de ascaridioză variază, după cum predomină simptomele provocate de cauze mecanice (hemoragii masive) sau manifestările alergice. Caracterul şi gravitatea manifestărilor clinice din cursul fazei de migrare larvară este legat fără îndoială de reactivitatea generală a organismului. În ce priveşte infiltratele pulmonare fugace cu eozinofilie, Müller a arătat că principala lor cauză este sensibilizarea organismului faţă de larvele de ascarizi. Sindromul Löffler poate fi provocat în afară de larvele de ascarizi şi de alte larve migratorii ale unor nematozi (*Trichina*, *Strongyloides*, *Necator*) precum şi, probabil, de unele bacterii. Observaţiile făcute pe om şi îndeosebi cercetările experimentale au demonstrat apariţia în cursul ascaridiozei a unor reacţii imunobiologice. Astfel, prin contaminări repetate se poate provoca la animale apariţia unei imunităţi. Numărul de larve care sînt oprite în ficat la aceste animale depinde de gradul de imunitate. Cu cît acesta este mai accentuat, cu atît mai puţine larve reuşesc să pătrundă în plămîni şi să-şi continue migraţia. Apariţia unor anticorpi specifici (precipitine) în serul bolnavilor în cursul fazei de migraţie larvară a fost demonstrată (Leikina) şi ea poate fi considerată drept dovada etiologiei ascaridiene a manifestărilor clinice descrise în această fază. Prezenţa acestor anticorpi a pus bazele unor reacţii imunologice specifice de diagnostic al fazei precoce a ascaridiozei (precipitarea la larve vii de ascarizi şi precipitarea cu antigen), care deschid perspective pentru recunoaşterea precisă a primei faze a ascaridiozei, recunoaştere care pînă în prezent era dificilă, deoarece examenul coprologic dă în această fază rezultate negative.

În faza a doua a infestării, caracterizată prin prezenţa parazitului adult în organism, acţiunile prin care el poate deveni patogen sînt următoarele:

α) acţiune mecanică şi iritativă în intestin, căi biliare;

β) ca vehicul de agenţi bacterieni patogeni;

γ) ca elaborator de substanţe cu acţiune toxică sau alergică.

Studii chimice şi toxicologice au pus în evidenţă în corpul şi în excretele ascarizilor numeroase substanţe cu efect iritativ sau necrozant local. Printre acestea sînt: aldehide volatile ale unor acizi graşi, acizi graşi (valerianic şi butiric) şi cantităţi mai mici de acid formic, acrilic, propionic, precum şi esteri şi alcooli din seria etil, butil, amil (Flury).

Simptomele de iritaţie ale mucoasei au fost atribuite acestor substanţe, iar unii explică unele din tulburările nervoase (coreice, epileptiforme) printr-o intoxicaţie aldehidică cronică.

Diagnostic. În faza de migrare diagnosticul infestării poate fi suspectat pe baza manifestărilor pulmonare, cutanate şi a eozinofiliei şi confirmat numai prin descoperirea larvelor de ascarid în spută, sau, acolo unde e posibil, prin practicarea reacţiilor imunologice (precipitarea la larve vii şi la antigeni).

În faza de maturitate a paraziţilor, simptomele nu sînt caracteristice pentru a stabili corect diagnosticul, care e de obicei precizat prin eliminarea de paraziţi sau descoperirea de ouă în fecale cu ajutorul metodelor simple sau de concentrare (Teleman, Willis-Hung). În unele cazuri, parazitul poate fi descoperit în cursul unui examen radiologic cu bariu al intestinului (fig. 169).

Prognosticul este de regulă favorabil, deoarece paraziţii pot fi uşor eliminaţi prin tratament. El poate însă deveni mai serios în formele de ascaridioză chirurgicală sau în cazurile în care paraziţii invadează organe de importanţă vitală.

Tratament. Ascaridioza trebuie tratată totdeauna, atît pentru tulburările obişnuite pe care le produce, cît şi pentru prevenirea eventualelor complicaţii pe care le poate da:

Scanned with OKEN Scanner

blocaj al căilor biliare, al apendicelui şi chiar al intestinului. Se va face de asemenea totdeauna tratament bolnavilor infestaţi cu ascarizi, care urmează a fi supuşi unei intervenţii chirurgicale pe tractul gastro-intestinal.

Fig. 169. — Ascarid în duoden (ex. radiologic) (colecţia dr. Issersohn).

Medicamentele cele mai utilizate în tratamentul ascaridiozei sînt: santonina, hexilrezorcina şi uleiul de chenopodium.

Santonina se utilizează, asociată cu lactoză, în cantitate de 1 cg pe an de vîrstă şi pe zi (pînă la 20 de ani). Pentru adulţi cantitatea maximă este de 0,10 g pe doză şi 0,20 g pe zi.

Tratamentul durează trei zile. În fiecare dimineaţă pacientul ia un prînz uşor (ceai cu pîine). După o jumătate oră începe luarea medicamentului, doza zilnică (0,20 g pentru adult) fiind împărţită în trei doze care se iau la interval de o oră, una de alta. Pacientul va putea mînca la o oră după ultima doză. În ziua a doua, se va da în plus 20—30 g sulfat de sodiu sau de magneziu, iar în ziua a treia, la două ore după ultima doză de santonină se dă din nou un purgativ salin.

În caz că se administrează un preparat de santonină care conţine şi calomel se va exclude sarea din alimentaţie în zilele de tratament.

Contraindicaţii: glomerulonefrite, gastro-enterite, stări febrile.

Hexilrezorcina este un medicament foarte activ în tratamentul ascaridiozei, în care elimină pînă la 90 % din paraziţi. Ea este utilă şi în tratamentul infestărilor izolate sau asociate cu ankilostoma, trihocefal şi oxiuri.

Se administrează în tablete de 0,10 g sau în caşete, doza utilă fiind 0,10 g pe an de vîrstă, iar la adult 1 g.

Modul de administrare: cu o seară înainte de cură, pacientul ia o masă uşoară şi la o oră după aceasta primeşte un purgativ salin. A doua zi dimineaţa, pe nemîncate, se administrează doza totală repartizată în capsule amilacee ce conţin cîte 0,25 g sau în tablete de 0,10 g, pe care pacientul le înghite în timp de 10 minute, la nevoie cu puţină apă. Se va evita sfărîmarea cu dinţii a capsulelor sau tabletelor, deoarece substanţa este foarte iritantă pentru mucoasa căilor digestive superioare. Timp de 5 ore după luarea hexilrezorcinei, bolnavul nu va ingera nici un aliment. În seara zilei cînd s-a administrat medicamentul, pacientul va lua un purgativ salin. În ziua tratamentului bolnavul va sta în repaus la pat.

Contraindicaţii: afecţiunile gastro-intestinale acute: gastrite, enterocolite, colite acute, boala ulceroasă.

În caz că apar tulburări după administrarea medicamentului (ameţeli sau tendinţă la colaps) se va da bolnavului să ingereze lapte, care opreşte resorbţia medicamentului şi deci efectele sale toxice şi se va interveni la nevoie cu analeptice (cafeină, pentazol). Pacientul va fi ţinut sub supraveghere medicală pînă la revenirea la normal.

Cura cu hexilrezorcină poate fi repetată de mai multe ori la interval de 7 zile. În ascaridioză sînt suficiente una sau cel mult două cure.

Uleiul de chenopodium este un ascaricid eficace, cu care se obţin vindecări pînă la 70% din cazuri (Podiapolskaia). Uleiul de chenopodium posedă o acţiune şi

Scanned with OKEN Scanner

blocaj al căilor biliare, al apendicelui și chiar al intestinului. Se va face de asemenea totdeauna tratament bolnavilor infestați cu ascarizi, care urmează a fi supuși unei intervenții chirurgicale pe tractul gastro-intestinal.

Medicamentele cele mai utilizate în tratamentul ascaridiozei sînt: santonina, hexilrezorcina și uleiul de chenopodium.

Santonina se utilizează, asociată cu lactoză, în cantitate de 1 cg pe an de vîrstă și pe zi (pînă la 20 de ani). Pentru adulți cantitatea maximă este de 0,10 g pe doză și 0,20 g pe zi.

Tratamentul durează trei zile. În fiecare dimineață pacientul ia un prînz ușor (ceai cu pîine). După o jumătate oră începe luarea medicamentului, doza zilnică (0,20 g pentru adult) fiind împărțită în trei doze care se iau la interval de o oră, una de alta. Pacientul va putea mînca la o oră după ultima doză. În ziua a doua, se va da în plus 20—30 g sulfat de sodiu sau de magneziu, iar în ziua a treia, la două ore după ultima doză de santonină se dă din nou un purgativ salin.

Fig. 169. — Ascarid în duoden (ex. radiologic) (colecția dr. Issersohn).

În caz că se administrează un preparat de santonină care conține și calomel se va exclude sarea din alimentație în zilele de tratament.

Contraindicații: glomerulonefrite, gastro-enterite, stări febrile.

Hexilrezorcina este un medicament foarte activ în tratamentul ascaridiozei, în care elimină pînă la 90 % din paraziți. Ea este utilă și în tratamentul infestărilor izolate sau asociate cu ankilostoma, trihocefal și oxiuri.

Se administrează în tablete de 0,10 g sau în cașete, doza utilă fiind 0,10 g pe an de vîrstă, iar la adult 1 g.

Modul de administrare: cu o seară înainte de cură, pacientul ia o masă ușoară și la o oră după aceasta primește un purgativ salin. A doua zi dimineața, pe nemîncate, se administrează doza totală repartizată în capsule amilacee ce conțin cîte 0,25 g sau în tablete de 0,10 g, pe care pacientul le înghite în timp de 10 minute, la nevoie cu puțină apă. Se va evita sfărîmarea cu dinții a capsulelor sau tabletelor, deoarece substanța este foarte iritantă pentru mucoasa căilor digestive superioare. Timp de 5 ore după luarea hexilrezorcinei, bolnavul nu va ingera nici un aliment. În seara zilei cînd s-a administrat medicamentul, pacientul va lua un purgativ salin. În ziua tratamentului bolnavul va sta în repaus la pat.

Contraindicații: afecțiunile gastro-intestinale acute: gastrite, enterocolite, colite acute, boala ulceroasă.

În caz că apar tulburări după administrarea medicamentului (amețeli sau tendință la colaps) se va da bolnavului să ingereze lapte, care oprește resorbția medicamentului și deci efectele sale toxice și se va interveni la nevoie cu analeptice (cafeină, pentazol). Pacientul va fi ținut sub supraveghere medicală pînă la revenirea la normal.

Cura cu hexilrezorcină poate fi repetată de mai multe ori la interval de 7 zile. În ascaridioză sînt suficiente una sau cel mult două cure.

Uleiul de chenopodium este un ascaricid eficace, cu care se obțin vindecări pînă la 70% din cazuri (Podiapolskaia). Uleiul de chenopodium posedă o acțiune și

Scanned with OKEN Scanner

împotriva anchilostomei, fiind indicat în infestările asociate (ascaris cu anchilostomă). Datorită relativei sale toxicităţi el este indicat numai pentru tratamentul individual, în care va fi aplicat cu mare precauţie. Uleiul de chenopodium va fi luat de 3 ori pe zi la interval de o oră, în doză de 15 picături. După două ore de la ingerarea ultimei doze se va da un purgativ salin (2 g pe an de vîrstă, la adulţi 30 g). La adulţi medicamentul poate fi administrat şi dintr-o dată, dimineaţa pe nemîncate, în cantitate de 1,5—2,5 ml, amestecat cu ulei de ricin (Podiapolskaia). În ziua tratamentului, bolnavul va sta la pat. Ingestia de grăsimi şi alcool este interzisă cu 2 zile înainte şi după tratament, precum şi în ziua tratamentului.

Fig. 170. — Trihocefal. *A*, femelă; *B*, mascul; ou (Belding).

Contraindicaţii: bolile cardiace şi hepatice, glomerulo-nefrite, enterocolite şi colite, graviditate.

Cînd există infestări asociate de ascarizi cu alţi paraziţi, de exemplu cu anchilostoma, se va face întîi tratamentul împotriva ascarizilor deoarece tratamentele îndreptate împotriva celorlalţi paraziţi pot mobiliza ascarizii, determinîd astfel complicaţii.

În ultimul timp s-au obţinut rezultate bune printr-un tratament care se adresează tuturor nematozilor şi care au ca bază administrarea unor preparate ce conţin fermenţi, care desfac învelişul de keratină al nematozilor şi-i fac atacabili de sucurile intestinale. Tratamentul are avantajul de a fi lipsit de efectul toxic al celorlalte antihelmintice şi de a nu necesita un purgativ.

În ascaridioza intestinală chirurgicală, intervenţia constituie o conduită impusă de însăşi natura accidentelor în cauză (ocluzie, apendicită, perforaţie intestinală). Ascaridioza căilor biliare, cînd este net confirmată, necesită aproape totdeauna intervenţia chirurgicală, deoarece terapeutica antihelmintică singură poate agrava evoluţia.

Profilaxia ascaridiozei şi trihocefalozei, amîndouă parazitoze cu geohelminţi, trebuie să aibă în vedere următoarele măsuri:

— evitarea poluării solului cu materii fecale;
— interzicerea consumului apei din bălţi, iazuri sau lacuri;
— spălarea cu grijă a alimentelor ce se ingeră crude (salate, legume);
— igiena deosebită a mîinilor;
— protecţia surselor de apă potabilă şi evitarea poluării lor cu dejecţii sau alte materiale infestante.

Trihocefaloza

Morfologie. Trihocefalul (*Trichuris trichiura*) are o formă caracteristică (fig. 170); corpul său e alcătuit din două porţiuni deosebite; cea anterioară filiformă cuprinde două treimi din corp şi cea posterioară mai umflată, reprezentînd ultima treime a corpului. Porţiunea anterioară se fixează toată în mucoasa cecului, apendicelui sau a colonului, iar cea posterioară conţine toate organele principale. Parazitul mascul lung de 30—45 mm se deosebeşte de femelă prin extremitatea sa caudală, care este răsucită sau spiralată. Femela, lungă de 40—50 mm,

Scanned with OKEN Scanner

are extremitatea posterioară rotunjită; ea face zilnic 2—3 000 ouă care sînt eliminate prin fecale. Oul este oval, lung de 50—54μ și lat de 22μ, de culoare galbenă brună, este prevăzut cu o membrană dublă și cu două proeminențe la poli. Ouăle sînt neembrionate, astfel că *nu se poate produce o autoinfestare*. Dezvoltarea embrionară se face în afara gazdei. Omul este principala gazdă a parazitului dar specii ale acestuia infestează și unele animale; porc, cîine, vacă, pisică etc. Dezvoltarea parazitului se face fără gazdă intermediară, iar infecția se produce direct prin ingestia ouălor embrionate (fig. 171). Din ouă ies larvele care pătrund în vilozitățile intestinale și în criptele glandulare unde stau 3 — 10 zile și apoi trec în lumenul cecului, dezvoltîndu-se în parazit matur în timp de 80—90 de zile.

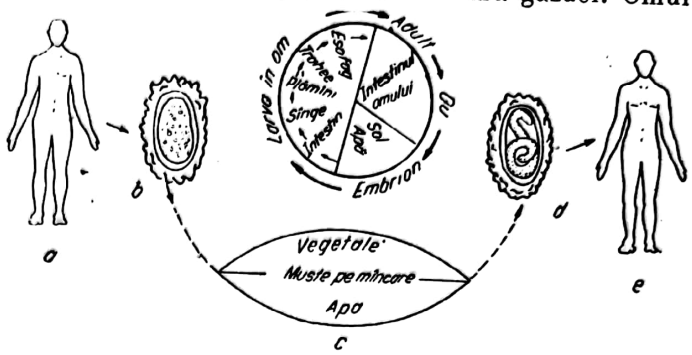

Fig. 171. — Ciclul de viață al trihocefalului. *a*, om infestat; *b*, ou neembrionat, infestant; *c*, modalitățile de transmitere; *d*, ou embrionat; *e*, om infestat prin ingestie de ouă embrionate (Belding).

Sediul parazitului este de obicei în regiunea ceco-apendiculară (fig. 172); parazitul poate fi însă întîlnit și în ileon, colon sau rect.

Patogenie. Parazitul nu provoacă de obicei reacții patologice mai deosebite, astfel că prezența trihocefalilor în intestin este în genere bine tolerată cînd infecția nu e masivă, deși uneori și un număr redus de paraziți poate provoca tulburări. Rareori porțiunea anterioară a viermelui poate traversa tot peretele intestinal și perfora peritoneul, provocînd reacții inflamatorii. Pătrunzînd profund în submucoasă, parazitul poate produce mici hemoragii în focare care evoluează de obicei spre resorbție. Se pare că principalul rol patogen al trihocefalilor este de a servi — prin micile traumatisme pe care le produc în mucoasa intestinală — ca inoculatori ai unor germeni bacterieni: streptostafilo-enterococi etc., care dau reacții inflamatorii enterocolitice sau provoacă mici abcese submucoase ce se pot deschide în lumenul intestinal cu formare de ulcerații. Uneori, în aceste cazuri, trombozele vasculare din straturile profunde ale intestinului favorizează trecerea în curentul sanguin a bacteriilor patogene, care pot disemina în tot organismul.

Fig. 172. — Trihocefali în cec și colonul ascendent (Belding).

Localizarea parazitului în apendice poate obstrua organul și produce leziuni inflamatorii de apendicită.

Simptomele variate sînt în funcție de numărul paraziților, de gradul de penetrație intestinală a paraziților și de existența unei infecții bacteriene secundare. Uneori infestația este latentă, asimptomatică și singura indicație a prezenței ei este găsirea ouălor în fecale. Alteori apar tulburări dispeptice necaracteristice. Cînd se constituie și o infecție bacteriană secundară intestinală, simptomele sînt cele ale unei enterocolite. Uneori, și mai ales la copii, se notează scăderea poftei de mîncare, greață și vărsături, slăbire, edeme la față și mîini, dureri abdominale, constipații sau diaree, prurit, tulburări nervoase etc.

Scanned with OKEN Scanner

În unele cazuri au fost descrise şi modificări sanguine: eozinofilie, care e frecventă, anemii hipocrome; Brulé a semnalat cîteva cazuri de icter hemolitic legat de prezenţa paraziţilor, care a dispărut după tratamentul antihelmintic.

Diagnosticul se face prin descoperirea ouălor în fecale. Prognosticul este bun, deşi eliminarea paraziţilor nu poate fi uneori complet realizată.

Fig. 173. — Oxiuri (mult măriţi) (French).

Profilaxia trihocefalozei este aceeaşi ca şi pentru ascaridioză, amîndoi paraziţii fiind geohelminţi şi avînd aceeaşi cale de infestare.

Tratamentul. Medicamentele utilizate în tratamentul trihocefalozei sînt: preparate de arsenic pentavalent (osarsol), arsafen, stovarsol, spirocid), timolul şi hexilrezorcina.

Osarsolul este un preparat sovietic, asemănător stovarsolului sau spirocidului. Toate aceste preparate arsenicale nu vor fi administrate decît de la vîrsta de 7 ani în sus. Ele se prezintă sub formă de tablete de 0,25 g. Doza totală va fi administrată în 5 zile; primele două zile cîte trei comprimate înaintea meselor, iar ultimele trei zile cîte patru comprimate. A şasea zi se dă un purgativ salin.

Contraindicaţii. Preparatele arsenicale de mai sus sînt contraindicate în: boli ale ficatului şi rinichiului, insuficienţa cadiacă, boala ulceroasă, boli intestinale acute, sindrome hemoragice, tuberculoza pulmonară în faza exsudativă, dermatite acute generalizate, boli grave ale unor glande endocrine (diabet, boala Addison) şi stări febrile.

Timolul se administrează în pachete, asociat cu lactoză sau în capsule amilacee în doză de 2—3 g pe zi. El se administează pe nemîncate timp de trei zile consecutiv. Doza zilnică este fracţionată în patru doze ce se iau una după alta în 15—20 de minute. A treia zi, la două ore după ultima doză se dă un purgativ salin. Cu o zi înainte, în timpul tratamentului şi o zi după acesta bolnavii nu vor îngera nici un fel de grăsimi, alcool şi oţet.

Contraindicaţii: gastrite, boli cardiace, renale şi hepatice, vîrstă înaintată.

Tratamentul cu timol poate fi repetat după două—trei săptămîni. S-a obţinut unele rezultate favorabile (Iosifov) şi prin administrarea de timol pe sondă după tehnica următoare: se introduce o sondă în duoden şi prin sondă se instilează 20 ml dintr-o suspensie de timol 15%, călduţă; tratamentul este repetat două zile consecutiv. A doua zi se administrează după două ore de la luarea timolului un purgativ salin.

Hexilrezorcina va fi utilizată în acelaşi fel ca în tratamentul ascaridiozei.

Profilaxia este similară cu a ascaridiozei.

Oxiuriaza

Infestarea cu oxiuri este frecventă, îndeosebi la copii.

Morfologie. Oxiurul (*Enterobius vermicularis*) este un nematod cu dimensiuni mici (fig. 173); masculul are o lungime de 2—5 mm şi este rar descoperit, iar femela măsoară 8—13 mm. Cînd este gravidă, uterul său, care conţine în medie 10—11 000 ouă, îi umple aproape tot corpul. În afară de dimensiuni, sexele se deosebesc şi prin faptul că extremitatea posterioară a parazitului mascul este mai îngroşată şi incurbată, pe cînd cea a femelei este subţiată, filiformă. Ouăle au dimensiuni de 50—60μ lungime şi 20—32μ lăţime, sînt asimetrice, cu o latură mai plană şi alta mai convexă şi sînt acoperite de o membrană translucidă

Fiecare ou conține un embrion. Paraziții sînt totdeauna multipli și devin uneori extrem de numeroși.

Omul este singura gazdă a parazitului. Specii înrudite cu parazitul uman se găsesc la cai.

Sediul obișnuit al parazitului este în cec, dar el poate fi întîlnit și în alte porțiuni ale intestinului subțire sau gros. În intestin, oxiurul se fixează de mucoasă prin extremitatea sa anterioară. Rareori paraziții au fost găsiți închistați în cavitatea peritoneală, în care au pătruns din intestin sau prin trompele uterine. Mai rar paraziții au putut fi găsiți în stomac, esogaf și nas.

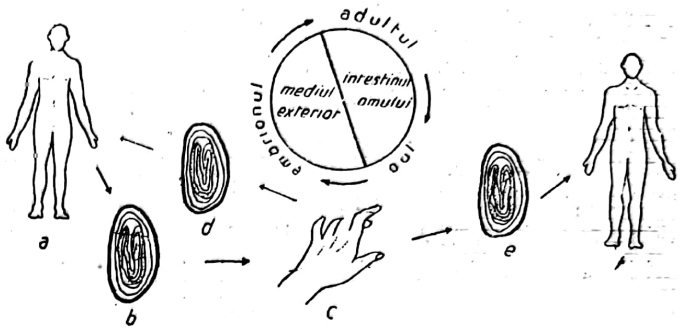

Fig. 174. — Ciclul de viață al oxiurului: *a*, om infestat; *b*, *d* și *e*, ouă embrionate infestante; *c*, mînă contaminată cu ouă; *f*, om infestat prin ingestie de ouă; *a* pînă la *d*, reinfestare; *a* pînă la *e*, infestarea altor persoane (Belding).

Ciclul de viață. Viața paraziților este scurtă, sub două luni. Femelele gravide se desfac de mucoasa intestinală și sînt eliminate prin fecale sau migrează în timpul nopții în rect, în vecinătatea anusului și ajung în regiunea anală și perianală, putînd intra în vagin sau mai rar în uretră și vezică. În regiunea ano-rectală are loc ponta femelelor și ouăle embrionate sînt depozitate în regiunea perianală și în cutele genito-femorale. Datorită faptului că ouăle eliminate sînt embrionate, autoinfestarea este posibilă (fig. 174). Cum liberarea ouălor are loc în regiunea distală a intestinului sau chiar în afara anusului, ele nu se amestecă decît puțin cu fecalele, fapt care explică de ce ouăle sînt greu de detectat prin examenul coprologic obișnuit sau prin concentrare și necesită metode speciale. Ouăle aderente sînt luate pe mîini, cînd purtătorii de paraziți se scarpină în regiunea perianală din cauza pruritului provocat de prezența paraziților, și infestează, atît pe purtător și pe vecinii săi, cît și obiectele de îmbrăcăminte și cele din locuință. Infestarea se face direct, prin contactul mîinilor cu gura, sau indirect, prin ingestia de alimente sau lichide ce conțin ouă. Ouăle aderă de îmbrăcămintea de noapte și de rufăria patului, de unde pot fi luate și reinfesta pe purtător sau infesta pe cei ce locuiesc în aceeași cameră sau dorm în același pat cu el. Din ouăle ingerate se liberează la nivelul duodenului larvele care ajung în ileon, unde ele devin adulte. Cercetările lui Penso au arătat că oxiurii își pot realiza ciclul lor evolutiv uneori chiar în interiorul gazdei. Plecînd de la descoperirea de paraziți femele și de grămezi de ouă în-plină mucoasă intestinală, el a arătat că dezvoltarea oxiurilor se poate produce complet la același individ dar în sedii diferite: faza adultă și perioada de acuplare în lumenul intestinal, iar perioada de pontă și faza embrionară plecînd de la ou, în peretele intestinal. Acest fapt ar contribui și el, pe lîngă autoinfestările frecvente, la explicarea tenacității oxiuriazei, deoarece medicamentele utilizate sînt active numai asupra oxiurilor din lumen, dar de loc sau puțin asupra ouălor din mucoasă.

Patogenie. Paraziții provoacă, prin iritația mecanică datorită fixării lor pe mucoasă cît și prin invazie bacteriană secundară, reacții inflamatorii puțin intense ale mucoasei intestinale. Ei au fost întîlniți într-o frecvență de 5—25% în apendice. Invazia apendiculară este mai frecventă la copii și la sexul feminin. Prezența oxiurilor în apendice nu modifică uneori peretele acestuia, dar alteori provoacă hiperplazii limfoide și o inflamație exsudativă și numai rareori ulcerații, necroze și hemoragii. Rolul patogen al oxiurilor în apendicită, negat de unii, este susținut de alții, care admit că paraziții creează prin eroziuni sau ulcerații ale mucoasei o poartă de intrare pentru infecție. La nivelul eroziunilor Soloviov a observat cariolize, eozinofilie locală, proliferări conjunctive și a găsit oxiuri ajunși în foliculii limfatici și chiar mai profund.

Migrația femelelor și ponta lor în regiunea perianală provoacă iritații și congestii ale regiunii însoțite de un prurit intens și poate cauza excoriații, eczematizări și infecții locale.

Simptomele sînt de obicei destul de caracteristice. Pruritul perianal și perineal este cel mai comun simptom; apărînd mai ales noaptea, el provoacă uneori, prin intensitatea și tenacitatea sa, tulburări de somn, anorexie, nevroză și la copii, uneori stări convulsive sau epileptiforme și enuresis. Pruritul și leziunile de grataj favorizează uneori apariția de dermatoze în regiunea anală, a scrotului sau a vulvei și prin iritație continuă poate duce, la copii, la perversiuni sexuale. La femei, paraziții invadează uneori organele genitale, provocînd tulburări iritative și inflamatorii (salpingite) și pot favoriza uneori crize de isterie. Cînd infestarea intestinală este masivă, ea realizează uneori un sindrom de tiflită cronică cu apendicalgie reflexă. Mai rar, oxiurii pot prilejui mici hemoragii intestinale și altera starea generală, nu atît însă prin intensitatea modificărilor inflamatorii sau metabolice ci mai mult prin tulburări neuro-psiho-reflexe. Leziunile ulcerative provocate de oxiuri pot în unele condiții deveni mai importante și crea o simptomatologie mai serioasă. Astfel Petrovici (Krasnodar) a semnalat cîteva cazuri de infecții cu oxiuri, care au evoluat cu aspectul clinic de ulcer duodenal sau de febră tifoidă.

În sînge se găsește uneori o eozinofilie moderată (4—13%) sau o anemie secundară, mai frecvent întîlnită la copii.

Diagnosticul este de obicei ușor, datorită simptomelor caracteristice și va fi precizat prin descoperirea paraziților în fecale, care este uneori prima manifestare a infestării cu oxiuri, sau prin aceea a ouălor. Paraziții trebuie deosebiți de larve de muște și de filamente albicioase de mucus ori de părticele alimentare cu care pot uneori semăna. Ouăle fiind greu de găsit în fecale chiar cu metodele de concentrare (Teleman sau Fülleborn), s-au preconizat diverse metode speciale pentru punerea lor în evidență. În afară de regiunea perianală, de unde sînt de obicei recoltate, ouăle mai pot fi găsite uneori și sub unghii.

Prognosticul este în general bun. Ușurința cu care se produc reinfecțiile și autoinfecțiile face însă relativ dificilă eliminarea completă a paraziților.

Tratament. Dat fiind că oxiuriaza se întreține prin autoinfectare în tratamentul contra oxiurilor se va avea în special în vedere, pe lîngă administrarea de medicamente antihelmintice, și respectarea riguroasă, în scop preventiv, a unor măsuri de igienă generală, obligatorii și absolut necesare pentru obținerea vindecării. Cele mai importante dintre aceste măsuri sînt: igiena mîinilor cu tăierea unghiilor și spălarea repetată cu peria a mîinilor, în special înainte de mese; dormitul cu chiloți pentru prevenirea infecției prin mîna ce poate scărpina în cursul nopții regiunea anală. Este recomandabil ca tratamentul să fie instituit la toți membrii familiei. Dintre medicamentele folosite împotriva oxiurilor cele mai active sînt: sulful, violetul de gențiana, hexilrezorcina și fenotiazina.

Sulful depurat sau precipitat se administrează în doză de 5 cg pe an de vîrstă și pe doză, de 3 ori pe zi (la adulți 1 g × 3 pe zi). El se administrează în dozele de mai sus înainte sau în timpul meselor, în cinci serii de cîte cinci zile, cu o pauză de cinci zile între ele. În timpul seriilor se fac zilnic sau la 2—3 zile clisme cu apă simplă sau cu apă sărată ce vor fi reținute 5—10 minute (o lingură sare la 250 g apă, se încălzește la fierbere și se filtrează prin tifon). Regiunea anală se spală zilnic dimineața și seara cu apă cu săpun, după care se unge cu precipitat galben de mercur 2%.

Violetul de gențiana e un compus din cloruri de penta- și hexametilpararozanilină. El se administrează în doze de 20—30 cg pe zi. Doza se împarte în trei prize, care se iau cu jumătate oră înaintea meselor, timp de 8 zile, după care se face o pauză de 8—12 zile și apoi se mai repetă încă o serie de tratament de 8 zile. În cursul seriei se fac de două—trei ori clisme și se unge regiunea anală ca și la tratamentul cu sulf. Violetul de gențiana este uneori greu tolerat, deși e administrat în pilule keratinizate sau glutenizate și poate pro-

voca greţuri şi vărsături, dureri abdominale şi diaree, care impun uneori scăderea dozei sau chiar întreruperea tratamentului. El este contraindicat în boli de inimă, ficat şi rinichi şi în gastro-enterită.

Hexilrezorcina se administrează la fel ca în ascaridioză.

Fenotiazina este o combinaţie heterociclică ce conţine sulf şi azot şi posedă o activitate remarcabilă împotriva oxiurilor. Dozele pentru adult sînt de 0,5 pînă la 1 g, luate de trei ori pe zi cu jumătate oră înainte de mese, 4 — 5 zile la rînd. În ultima zi se va da un purgativ salin. În timpul tratamentului bolnavii vor fi preveniţi că urina lor va căpăta o culoare roşie. Fenotiazina este contraindicată în boli ale ficatului şi rinichiului, în boli de sînge, stări de denutriţie, la copii mici şi la bătrîni.

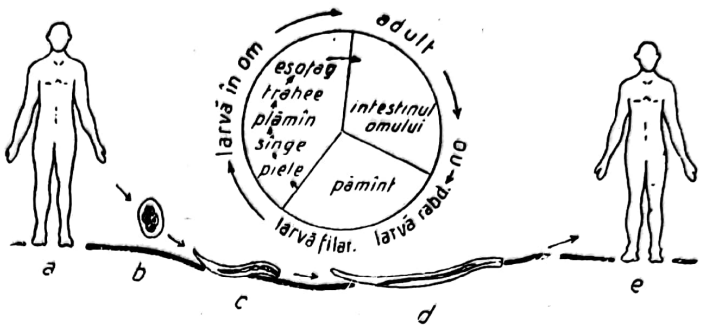

Fig. 175. — Ciclul de viaţă la anchilostoma: *a*, om infestat; *b*, ou în fecale; *c*, larvă rabditiformă pe pămînt; *d*, larvă filariformă infestantă; *e*, om infestat prin piele (Belding).

Anchilostomiaza

Infestarea cu anchilostoma duodenală este adesea endemică, fiind determinată de anumite condiţii care favorizează dezvoltarea larvelor şi permit infestarea oamenilor.

Morfologie. Anchilostoma duodenală este un nematod cu dimensiuni de 8—11 mm în lungime pentru masculi şi 10—13 mm pentru femele, care se localizează în duoden. El se fixează de peretele duodenului, hrănindu-se atît cu conţinutul intestinal, cît şi cu sîngele pe care îl suge din perete.

Femela elimină zilnic 24 — 30 de mii de ouă care trec în fecale. Ouăle sînt ovoide şi măsoară 40—160 μ în lungime. Cînd sînt eliminate prin fecale, ele se găsesc într-un stadiu segmentar de 2—8 celule.

Ciclul de viaţă. Dacă ouăle eliminate prin fecale găsesc condiţii favorabile, ele se dezvoltă şi dau naştere în 24—48 de ore la larve rabditiforme. Condiţiile favorabile sînt reprezentate de întuneric, pămînt umed, noroios şi o temperatură de 25—30°. Aceste condiţii sînt realizate în mine, tuneluri şi de aceea infestarea cu anchilostoma se întîlneşte mai frecvent la muncitorii ce lucrează în aceste locuri. Larvele rabditiforme se dezvoltă pe solurile umede şi se transformă în 3—5 zile în larve filariforme, infectante pentru om. Dacă întîlnesc pielea omului, la lucrătorii care muncesc cu picioarele goale, ele străbat pielea, intră în limfatice sau în vene, trec în circulaţie, ajung în inima dreaptă, plămîni, unde din capilare pătrund în alveole se ridică prin bronhii şi trahee, sînt înghiţite şi ajung în intestin, în care, după o dezvoltare de 12—13 zile, se transformă în viermi adulţi (fig. 175).

Simptomele sînt provocate de paraziţi la nivelul pielii, poarta de intrare, a plămînilor, în cursul ciclului migrator larvar şi în intestin, sediul parazitului adult. Pătrunderea larvelor prin piele produce o dermatită cu sediul mai obişnuit la picioare şi gambe, caracterizată printr-un eritem edematos pruriginos, urmat de o erupţie papulo-veziculară ce poate deveni pustuloasă şi să se infecteze secundar. Alteori predomină o erupţie urticariană. Manifestările cutanate nu sînt constante şi uneori trec neobservate. În trecerea prin plămîni, larvele pot provoca, mai ales cînd sînt în număr mare, hemoragii cu infiltraţii leucocitare şi apoi fibroblastice bronho-alveolare sau, în unele cazuri, infiltrate eozinofilice şi mai rar bronhopneumonii.

Parazitul adult se fixează strîns cu ajutorul aparatului său buco-dentar de mucoasa intestinală, provocînd mici hemoragii şi o enterită cronică.

Kamalov şi Ţuţunova subliniază frecvenţa durerii epigastrice şi a unui sindrom pseudoulceros, întîlnite pînă la 78% din cazurile cu infestări masive. Parazitul secretă o substanţă anticoagulantă care uşurează absorbţia sîngelui gazdei şi, cum se deplasează de mai multe ori, lasă în urma sa zone mici hemoragice ce se pot infecta secundar şi forma mici ulceraţii. Simptomele digestive provocate de paraziţi sînt reprezentate de dureri epigastrice, enteralgii, scăderea poftei de mîncare şi a aciditătii gastrice, flatulenţă, diaree alternînd cu constipaţii. Pierderea continuă de sînge (un parazit absoarbe 0,5 — 0,8 ml sînge pe zi) ca şi substanţele anticolagulante şi hemolitice secretate de parazit, sînt cauza principală a anemiei. Anemia, simptomul predominant, este de tip secundar hipocrom, apare uneori la 10—20 de săptămîni de la infestare şi are un mers progresiv, putînd ajunge în cazurile grave pînă la 1 000 000 eritrocite pe mm^3. În sînge se mai observă adesea o uşoară leucocitoză şi uneori o eozinofilie, care în stadiul migrator larvar poate ajunge pînă la 50%.

În raport cu gravitatea tabloului clinic se disting trei forme de infestare.

a) *Infestarea uşoară*, în care pierderile de sînge sînt compensate şi semnele clinice lipsesc sau sînt discrete: tulburări dispeptice, uşoară astenie. Absenţa completă a simptomelor se datoreşte, fie unei rezistenţe individuale, fie unei infestări reduse, sau unui regim alimentar bogat.

b) *Infestarea cu pierderi sanguine necompensate*, cu anemie, astenie, tulburări intestinale, subnutriţie, iar la copii şi tineri întîrziere în dezvoltarea fizică şi mintală. Bolnavii pot avea dispnee de efort, palpitaţii, dureri precordiale.

c) *Infestarea gravă* cu anemie importantă, diaree, stare generală alterată şi uneori depresiune psihică, edeme, ascită, insuficienţă cardiacă, disfuncţii endocrine (amenoree, impotenţă).

În cursul sarcinii, anchilostomiaza predispune la tulburări toxice cu albuminurie, edeme, insuficienţă renală, rareori caşexie.

Prognosticul este în funcţie de masivitatea infecţiei şi de gravitatea formei clinice. El este bun în formele clinice mai uşoare şi mai rezervat în formele grave, din cauza tulburărilor serioase nutriţionale şi organice, uneori greu influenţabile.

Diagnosticul poate fi pus cu probabilitate în zonele de endemicitate, la cei ce prezintă simptomele descrise. El va fi precizat prin descoperirea ouălor în fecale. Ouăle pot fi găsite şi într-un frotiu simplu de fecale, dacă ele depăşesc numărul de 400 pe gram de fecale. Ele se aseamănă mult cu ouăle de *Strongyloides* şi trebuie deosebite de cele de *Trichostrongylus*, nematod asemănător cu anchilostoma, care sînt mai late, mai alungite (73—80 μ) şi au extremităţile mai subţiate.

Tratament. Substanţele utilizate în tratamentul anchilostomiazei sînt: timolul, hexilrezorcina, tetracloretilenul şi tetraclorura de carbon.

Timolul se administrează după aceeaşi schemă ca în tratamentul trihocefalozei. Eficacitatea sa este mai redusă ca a substanţelor următoare.

Hexilrezorcina, mai puţin eficace decît în tratamentul ascaridiozei, posedă o activitate destul de importantă, dînd rezultate bune în 45—60% din cazuri. Schema de tratament este aceeaşi ca în ascaridioză.

Tetracloretilenul este o substanţă foarte activă, dînd 75—90% rezultate pozitive. Doza la adulţi este de 3 ml. Ea va fi administrată dimineaţa pe nemîncate în capsule gelatinate sau emulsionată în lapte desmîntînit sau în 50 ml apă. Bolnavul stă la pat, va lua un purgativ salin după 12 ore şi nu va mînca decît după acţiunea purgativului. Cu două zile înainte de tratament, în ziua tratamentului şi o zi după, bolnavul nu va consuma grăsimi şi alcool. Bolnavul va fi ţinut sub observaţie medicală 2—3 ore după tratament. Acesta poate

Scanned with OKEN Scanner

fi repetat la 7—10 zile interval. În cazuri de infestări mixte cu ascarizi, tetracloretilenul este contraindicat, deoarece provoacă mobilizări și migrări ale ascarizilor, ce pot da complicații (obstrucții biliare, perforații intestinale).

Tetraclorura de carbon, deși foarte activă, are o întrebuințare limitată din cauza toxicității sale. Dozele, modul de administrare și toate precauțiile sînt aceleași ca pentru tetracloretilen; ele vor fi observate cu toată rigurozitatea, din cauza toxicității substanței. Cînd există o anemie importantă, se va face întîi un tratament cu fier (sulfat feros, un gram pe zi, în cîteva prize după mese). În caz că bolnavul prezintă un sindrom carențial mai pronunțat, cu denutriție, el va fi pus cîtva timp înainte de tratament la un regim bogat în proteine. Tetraclorura de carbon este contraindicată în boli de ficat și de rinichi, alcoolism cronic, insuficiență cardiacă.

În infestările asociate cu ascarizi se poate folosi cu succes o asociație de 2 ml tetracloretilen sau tetraclorură de carbon, cu 1 ml ulei de Chenopodium. S-a observat în astfel de infestări tratate cu tetraclorură de carbon că eliminarea ascarizilor se face într-o proporție cu atît mai mare cu cît se administrează purgativul mai repede după vermifug. Cînd intervalul dintre acestea e de 5 minute, ascarizii sînt expulzați pînă la 100%.

Pe lîngă terapia antihelmintică, se va avea în vedere și tratarea stării generale a bolnavului, care prezintă adesea tulburări de nutriție și anemie. Bolnavul va fi supus la un regim alimentar bogat și hiperproteic, dar corespunzător stării gastro-intestinale și va primi fier (sulfat feros 0,80—1 g pe zi, fertonin 4 tablete).

Combaterea și prevenirea infestărilor cu anchilostoma necesită un program complex de măsuri profilactico-curative, care cuprinde în mare următoarele puncte:

I. *Măsuri de combatere pe linie curativo-profilactică*: 1. Controlul helmintologic al muncitorilor la angajare în lucrările subterane.

2. Controlul helmintologic periodic al muncitorilor din lucrările subterane și al membrilor lor de familie.

3. Controlul helmintologic al muncitorilor din lucrările subterane la părăsirea serviciului.

4. Tratamentul celor găsiți infestați și controlul lor helmintologic pentru verificarea eficacității tratamentului.

II. *Măsuri de combatere pe linie sanitaro-antiepidemică*: 1. Îmbunătățirea și îndepărtarea deficiențelor de microclimat (coborîrea temperaturii, reducerea umidității).

2. Asanarea mecanică și chimică a locului de muncă și de circulație din mine.

3. Crearea și respectarea condițiilor de igienă individuală și colectivă în locurile de muncă subterane (latrine suficiente, în locuri ușor accesibile, cu curățire sistematică și la timp, echipament de protecție pentru echipele de salubritate ale minei, bidoane de apă metalice individuale, control asupra întrebuințării bocancilor și a costumului de protecție în timpul lucrului în mină, instalații de băi-duș).

4. Muncă de educație sanitară.

Strongiloidoza

Morfologie. *Strongyloides stercoralis* este un nematod asemănător cu anchilostoma, întîlnit mai rar în țara noastră. Parazitul femelă măsoară 2 mm în lungime și 40—75μ în diametru. Ouăle sînt ovale, posedă o membrană subțire și măsoară 50—70 μ în lungime.

Ciclul de viață (fig. 176). Omul este principala gazdă a parazitului. Femelele pătrund în vilozitățile intestinale și adesea în glandele Lieberkühn precum și în stroma dintre acestea. Ouăle își completează dezvoltarea în epiteliul intestinal și produc larve care trec în lumenul intestinal, de unde sînt eliminate prin fecale (larve rabditiforme). Dezvoltarea lor ulterioară poate fi indirectă sau directă, în raport cu condițiile de mediu în care ele ajung.

Scanned with OKEN Scanner

Cînd acestea sînt favorabile, are loc dezvoltarea indirectă (heterogenetică), care duce la transformarea în 24 de ore a larvelor rabditiforme în paraziţi maturi masculi şi femele care trăiesc liberi; ei sînt deosebiţi ca formă, dimensiuni şi organizare internă de femela parazită. Cînd dezvoltarea se face direct (hologenetic) larvele rabditiforme se transformă în larve filariforme. Acestea sînt rezultanta directă, atît a generaţiei de viermi paraziţi, cît şi a generaţiei de viermi ce trăiesc liberi şi constituie elementul infestant pentru om. Ele pătrund prin piele în corp, urmează un ciclu migrator similar cu cel al anchilostomei şi ajung la sfîrşit în intestin, unde se dezvoltă, dînd parazitul adult. În unele cazuri, unele larve se transformă în stadiul filariform chiar în intestinul gazdei şi, traversînd mucoasa intestinală sau pielea perianală, pătrund în circulaţie şi realizează astfel o autoinfestare ce poate întreţine boala.

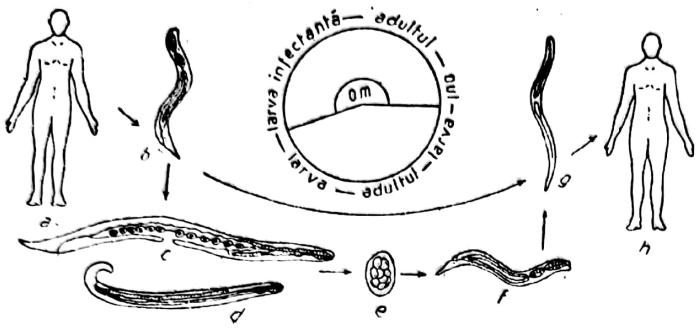

Fig. 176. — Ciclul de viaţă la strongiloid: *a*, om infestat; *b*, larvă rabditiformă în fecale; *c*, generaţie de femele trăind libere; *d*, generaţie de masculi trăind liberi; *e*, ou; *f*, larvă rabditiformă; *g*, larvă filariformă; *h*, om infestat cu larve filariforme ce pătrund prin piele (Belding).

Modificarea chimismului intestinal influenţează proprietăţile biologice ale parazitului (Skriabin). Cînd chimismul este normal, larvele părăsesc gazda şi trec în mediul extern, pe cînd în stările patologice ale intestinului, biologia parazitului se modifică şi acesta prezintă forme de dezvoltare intraintestinale, care-i intensifică proprietăţile patogene şi realizează autoinfestarea descrisă mai sus.

Sediul paraziţilor este în intestin, îndeosebi în duoden şi în porţiunea proximală a jejunului. În unele cazuri ei trec şi în căile biliare, putînd ajunge pînă în ficat şi mai rar în canalul Wirsung. Femelele pătrund în păturile mijlocii şi profunde ale mucoasei intestinale unde îşi depozitează ouăle şi, prin acţiunea lor mecanică şi litică ca şi prin acea a larvelor (fig. 177), se produc inflamaţii catarale ale mucoasei cu infiltraţii de celule rotunde şi eozinofile.

Simptome. Bolnavii infestaţi prezintă tulburări în cursul stadiului migrator larvar, în stadiul acut şi apoi în cel cronic. În stadiul migrator larvar, tulburările sînt similare cu cele din anchilostomiază: cutanate (dermatite, tumefacţii eritematoase, prurit) bronhopulmonare (tuse, ascensiune termică). În stadiul acut al infestării intestinale, simptomele sînt în funcţie de masivitatea infestării: infestările uşoare sînt adesea asimptomatice, cele moderate provoacă diaree alternînd cu constipaţii, iar cele masive provoacă o diaree cu scaune numeroase, apoase şi sanguinolente. În stadiul cronic, tulburările intestinale persistente provoacă alterarea stării generale, cu scăderea poftei de mîncare, anemie, astenie, emaciere, uneori edeme prin denutriţie şi stare caşectică. Cîteodată predomină simptomele digestive, care pot fi similare cu cele ale unei duodenite. În sînge se găseşte adesea o leucocitoză în stadiul acut şi o limfocitoză în stadiul cronic, precum şi o eozinofilie, mai intensă (25 — 30%) în stadiul

Fig. 177. — Larve de strongiloid în conţinutul duodenal (Bockus).

acut şi mai moderată (6 — 8%) în stadiul cronic. În afară de infestarea intestinală, care este cea mai frecventă, parazitul poate să se localizeze şi în alte organe: căile biliare (colecistite sau angiocolite), plămînul, aparatul uro-genital (cu tulburări urinare şi prezenţa de larve mobile în urină).

Diagnosticul este precizat prin descoperirea larvelor în scaune şi uneori în conţinutul duodenal. Ouăle sînt găsite rar în fecale, de obicei în cursul unor diaree mai grave sau după un purgativ. Diagnosticul cu anchilostomiaza este uşor, deoarece larvele rabditiforme de anchilostoma se găsesc foarte rar în fecale, care conţin în schimb ouăle. Dacă fecalele ce conţin larve sînt conservate mai mult de 24 de ore, se poate observa apariţia generaţiei de strongiloizi cu viaţă liberă.

Prognosticul este în funcţie de masivitatea şi de stadiul infestării; în formele cronice, cu alterare profundă a stării generale, prognosticul este rezervat.

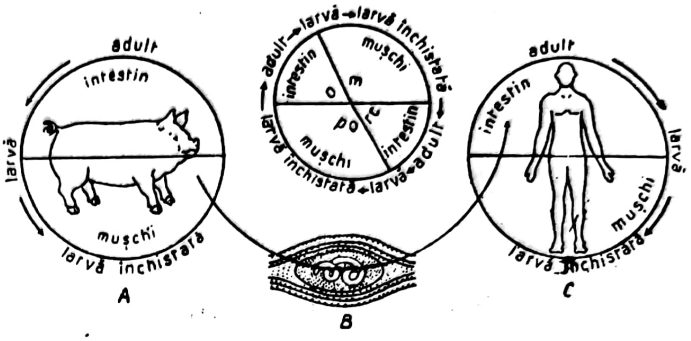

Fig. 178. — Ciclul de viaţă al trichinei. *A*, porc cu trichinoză; *B*, larvă închistată în muşchi de porc; *C*, om infestat prin ingestie de carne de porc cu trichină (Belding).

Tratament. Nu există nici un tratament în întregime satisfăcător care să ducă la îndepărtarea sigură a paraziţilor. Medicamentul cel mai utilizat este violetul de genţiana, care se administrează la adulţi în capsule keratinizate sau glutenizate, în doză de 6—7 cg de trei ori pe zi, cu jumătate oră înainte de mese, timp de 16 zile. În cazurile rezistente la acest tratament se va recurge la instilaţii intraduodenale pe sondă, cu 25 ml soluţie 1% de violet de genţiana. De curînd s-a preconizat utilizarea pe cale intravenoasă a unei soluţii de violet de genţiana 0,5%, injectată lent, în cantitate de 20 ml pe zi, timp de 20 de zile.

Soluţia este preparată în apă tridistilată, filtrată de trei ori prin hîrtie de filtru de laborator sterilă şi păstrată în fiole sterile.

Trichinoza

Trichinoza este o boală parazitară a omului, porcului şi a altor animale carnivore, provocată de trichină.

Morfologie. *Trichina* (*Trichinella spiralis*) este un nematod mic, care măsoară 1,4—1,6 mm lungime şi 40 — 50 μ lăţime. Femelele depun fiecare pînă la 1 500 larve fiecare. Larvele spiralate situate în muşchi măsoară pînă la 1 mm lungime.

Ciclul de viaţă (fig 178). Trichina parazitează în afară de om numeroase animale: porc, cîine, pisică, urs etc. Acelaşi animal poate servi de gazdă intermediară şi definitivă pentru parazit.

Omul se infestează de obicei consumînd carne de porc şi slănină ce conţine larve închistate, insuficient fiartă sau prăjită. În intestinul subţire, capsulele ce înconjură larvele sînt dizolvate şi larvele eliberate se fixează sau invadează mucoasa intestinală şi devin paraziţi maturi în 18—24 de ore. După fecundare, paraziţii masculi mor, iar femelele continuă să crească, pătrund în vilozităţile intestinale şi depozitează larve în spaţiile limfatice. Din acestea, larvele pătrund în circulaţie şi ajung în toate părţile organismului. În cursul perioadei de migrare, larvele pot fi descoperite în sîngele centrifugat. Larvele se dezvoltă cu deosebire în muşchiul striat, în care o dată ajunse continuă să crească, devin



Fig. 179. — Larvă de trichină închistată în mușchi, cu globule de grăsime la polii chistului. Schemă (Belding).

spiralate și provoacă reacții care duc la încapsularea lor (fig. 179). Larvele se localizează de predilecție în mușchii cu activitate mai intensă, dar mai săraci în glicogen: diafragma, mușchii laringelui, ai limbii, ochiului, spațiilor intercostale precum și în maseter, biceps, psoas, pectorali etc. După încapsulare larvele rămîn viabile mulți ani (pînă la 31 de ani). Larvele care nu au fost încapsulate pot să devină mature și să ajungă în intestin. Adesea capsulele și larvele suferă un proces de calcificare care poate începe dela 6 — 9 luni după încapsulare.

Simptome. Intensitatea simptomelor și gravitatea tabloului clinic este în funcție de masivitatea infestării țesuturilor sau organelor invadate și de vîrsta și rezistența generală a bolnavului. Se admite că în general numai un număr mare de larve (de la 1 000 pe gram de carne ingerată) provoacă tulburări.

Ciclul de viață al trichinelor în interiorul corpului omenesc cuprinde trei perioade deosebite, cu simptomatologie proprie. Perioada primă, de invazie, durează în genere pînă la 7 zile, cînd începe migrația larvelor. Ea e caracterizată prin tulburări gastro-intestinale (greață, vărsături, diaree) asociate adesea cu transpirații profuze, edeme ale feței, îndeosebi palpebrale, ascensiuni termice. Perioada a doua corespunde migrării și fixării larvelor în mușchi, cu constituirea unor leziuni difuze de miozită interstițială, și ține de obicei de la a 7-a —14-a zi după infecție. Leziunile musculare provoacă dureri în mușchii atinși, uneori de tip reumatoid și tulburări în funcțiile acestora, care au ca rezultat greutate în respirație, în vorbire, în masticație etc. Pe lîngă dureri se mai notează edeme, erupții maculo-papuloase, pruriginoase, cefalee, febră, iar în sînge leucocitoză cu eozinofilie marcată (15—80%).

În perioada a treia bolnavii prezintă edeme faciale, palpebrale, conjunctivale și la mîini și tulburări de nutriție ce pot merge pînă la casexie, datorită toxinelor secretate de larve. În 50 % din cazuri se constată un chemosis galben conjunctival. Simptome variate pot apărea și din partea aparatului cardio-vascular (miocardite cu modificări electrocardiografice evidente), respirator (edem pulmonar, dureri toracice), renal (prin eliminări de toxine) și a sistemului nervos (cefalee, stări confuzionale, apatie, stupoare, deliruri, paralizii, encefalite, meningite, surditate, diplopie).

Simptomatologia nu este însă în toate cazurile tipică, ceea ce face ca diagnosticul să fie uneori dificil. Ea este atenuată sau chiar absentă în infecțiile ușoare, cu puține larve.

Diagnosticul pozitiv, adesea dificil, este înlesnit de faptul că bolnavul a consumat carne de porc, de prezența mai multor cazuri cu manifestări clinice similare și de examenele de laborator. Acestea comportă examenul sîngelui pentru eozinofilie, descoperirea de trichine adulte în fecale și de larve în sînge sau în lichidul cefalorahidian, biopsia dintr-un mușchi (biceps, deltoid), pentru larvele închistate și testele imunologice care sînt destul de sensibile. Ele se bazează pe existența a două tipuri de antigene de trichină și a două tipuri de anticorpi respectivi și constau în reacții intradermice și în teste de precipitare serice făcute cu antigen trichinic. Ele devin pozitive la 11—24 de zile după infecție și pot persista cîțiva ani.

Scanned with OKEN Scanner

Prognosticul, favorabil în infecţiile uşoare, este rezervat în cazurile grave. Dacă bolnavul depăşeşte stadiul de boală acută, el se restabileşte, iar tulburările legate de închistarea larvelor în organe retrocedează. În localizările pe organele importante (creier, inimă) se pot produce leziuni ireversibile.

Tratamentul. În primele zile, dacă diagnosticul e precizat, administrarea repetată de purgative (sulfat de sodiu) poate evacua paraziţii din intestin, împiedicînd pătrunderea lor în mucoasa intestinală. În perioadele următoare de boală, tratamentul este numai paliativ, simptomatic şi de susţinere. Încercările de grăbire a calcificării larvelor închistate prin administrare de hormon paratiroidian, calciu şi vitamina D, nu au dat rezultate şi pot provoca calcificări nedorite în alte părţi ale corpului.

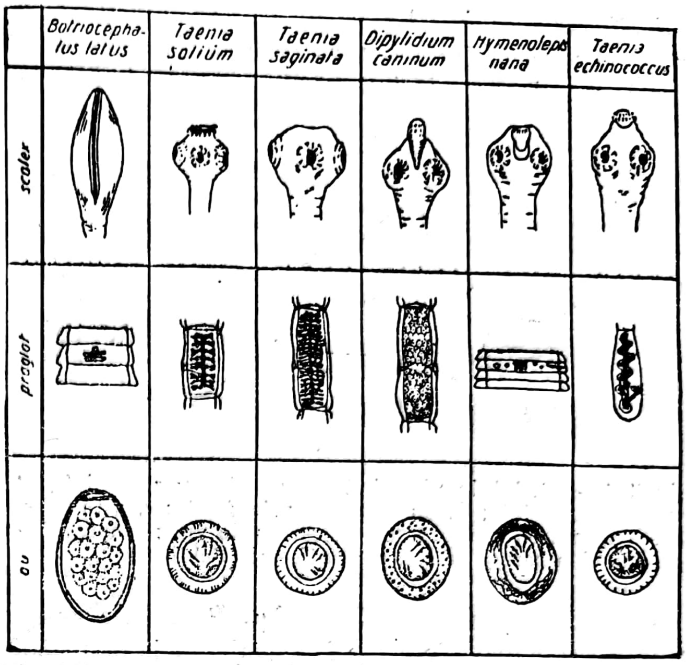

Fig. 180. — Caracterele diferenţiale ale cestodelor mai des întîlnite la om (Belding).

Profilaxia trichinozei cuprinde următoarele măsuri mai importante: inspecţia atentă a porcilor şi a cărnii de porc în abatoare, cu trichinoscopie obligatorie, evitarea consumării de măruntaie de porc insuficient fierte sau prăjite, consumarea cărnii de porc numai după ce a fost bine fiartă sau prăjită, prevenirea infestării porcilor prin intermediul fecalelor de om şi de animale şi educarea publicului prin broşuri, tracte, convorbiri etc.

INFECŢIILE CU CESTODE

Cestodele sînt helminţi plaţi, turtiţi dorso-ventral, cu o extremitate anterioară numită scolex şi un corp lung împărţit în segmente, numite proglote (fig. 180). Ei sînt lipsiţi de aparat digestiv. Scolexul este prevăzut cu organe de fixare de tipuri deosebite: şanţuri suctoriale sau botridii (*botriocefal*), ventuze (*Taenia saginata*) sau ventuze şi în plus proeminenţă numită rostru înarmată cu cîrlige chitinoase (*Taenia solium*).

Proglotele variază ca număr şi dimensiuni în raport cu specia şi cu stadiul de dezvoltare; *Taenia echinococcus* posedă numai trei proglote pe cînd *Taenia saginata* poate avea cîteva mii.

Cestodele neavînd tub digestiv se hrănesc absorbind alimentele semidigerate din intestinul gazdei, în care pot trăi multă vreme (s-au citat cazuri de infestare timp de peste 20 de ani).

Cele mai întîlnite cestode în ţara noastră sînt: *Taenia saginata*, *Taenia solium*, botriocefalul, *Hymenolepis nana* şi *Taenia echinococcus*.

Ciclul de viaţă. Cestodele cu excepţia lui *Hymenolepis nana*, necesită două sau mai multe gazde, una intermediară pentru stadiul larvar şi alta definitivă, în care se dezvoltă parazitul matur. Organismul parazitat de *Hymenolepis nana* (om, şobolan, şoarece) serveşte concomitent şi de gazdă intermediară şi de gazdă definitivă. Ouăle de *Taenia solium* sînt infectante pentru om şi, în caz că sînt ingerate, se dezvoltă nu în forma adultă ci în cea larvară

(Cysticercus cellulosae). Pentru *Taenia solium* şi *Taenia saginata* gazdele intermediare sînt porcul, respectiv vitele, iar cea definitivă este omul, pe cînd pentru *Taenia echinococcus* omul reprezintă gazda intermediară, gazda definitivă fiind cînele sau alte animale. *Botriocefalul* posedă două gazde intermediare — un crustaceu şi un peşte — şi o gazdă definitivă variată: om, cîine etc.

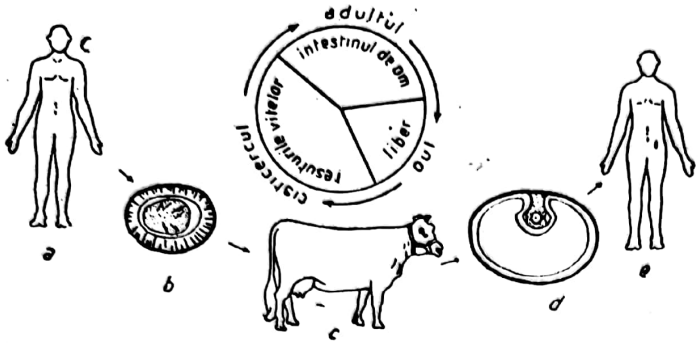

Fig. 181. — Ciclul de viaţă la *Taenia saginata: a*, om infestat cu parazitul adult; *b*, ou eliminat prin fecale; *c*, vită infestată cu cisticerci; *d*, cisticerc în carnea de vită; *e*, om infestat, mîncînd carnea ce conţine cisticerci (Belding).

Taenia saginata

Are o lungime de 4—10 m şi posedă 1—2 000 proglote. Scolexul său e prevăzut cu patru ventuze ades pigmentate în negru, iar proglotele se pot identifica datorită uterului care are 15—30 de ramificaţii. Ouăle au o membrană cu striuri radiare ce înconjură embrionul hexacant şi măsoară 30—40 μ. Proglotele gravide conţin pînă la 120 000 de ouă, iar eliminarea anuală de ouă a fost evaluată la peste 500 000 000.

Ciclul de viaţă (fig. 181). Ouăle eliminate prin fecale sînt ingerate de vite şi embrionii eliberaţi trec din intestinul vitelor în limfatice şi vene şi ajung în muşchi unde se dezvoltă formînd cisticerci *(Cysticercus bovis)*. Cînd carnea de vită ce conţine cisticerci este ingerată de om, cisticercul se dezvoltă în intestinul acestuia în formă adultă. Parazitul este de obicei unic în intestin, dar s-au citat şi cazuri cu pînă la 9 paraziţi.

Simptome. Tenia produce de obicei tulburări digestive variate: senzaţii de foame, poftă de mîncare capricioasă, nelinişte sau gol abdominal, indigestii, diaree şi mai rar slăbire sau stare de denutriţie. În sînge se găseşte uneori leucopenie şi eozinofilie.

Diagnosticul este precizat prin descoperirea în fecale de proglote conţinînd un uter cu mai mult de 15 ramificaţii. Se poate provoca o eliminare de mai multe proglote prin administrarea unui purgativ salin.

Ouăle găsite mai rar în fecale sînt similare cu cele de *Taenia solium*.

Tratament (vezi Botriocefaloza)

Taenia solium

Are o lungime de 2—4 m sau mai mult şi conţine 800—1 000 proglote. Scolexul său globulos cu diametrul de 1 mm este echipat cu 4 ventuze şi un rostru prevăzut cu o dublă coroană, compusă din 25—30 cîrlige. Ramurile uterului sînt în număr de 7—12. Într-un proglot, uterul gravid conţine 30—50 000 ouă. Acestea sînt similare cu cele de la *Taenia saginata* şi examenul microscopic nu permite diagnosticarea.

Ciclul de viaţă (fig. 182). Gazda definitivă a parazitului este omul, iar cea intermediară este de obicei porcul. Ouăle embrionate, ingerate de porc, pun în libertate în intestinul acestuia embrionul hexacant, care traversează peretele intestinal şi trece în circulaţia sanguină sau limfatică, ajungînd în ţesuturi, unde se dezvoltă în cisticerci *(Cysticercus cellulosae)*. Cisticercul este o formaţie chistică translucidă de circa 10 mm şi conţine un scolex echipat cu ventuze şi cîrlige. Cînd omul ingeră carne de porc cu cisticerci, larvele se transformă în intestin în parazitul adult. Omul poate fi în unele cazuri şi gazdă intermediară, infestarea sa cu forma larvară putîndu-se face pe trei căi: 1) ingestia de alimente sau apă contaminate cu fecale sau prin muşte; 2) transmisia prin mîinile murdare ale purtătorului unui

Scanned with OKEN Scanner

parazit adult şi 3) autoinfestare prin ajungerea retrogradă a ouălor în stomac. Larvele eliberate ajung în ţesuturi şi se transformă în cisticerci care produc o reacţie exsudativă circumscrisă, cu infiltraţie limfatică şi formarea unei capsule fibroase. Unii cisticerci se pot cu timpul calcifica. Ţesuturile mai des afectate sînt: pielea şi ţesutul subcutanat, creierul şi meningele, muşchii, globul ocular, inima, ficatul.

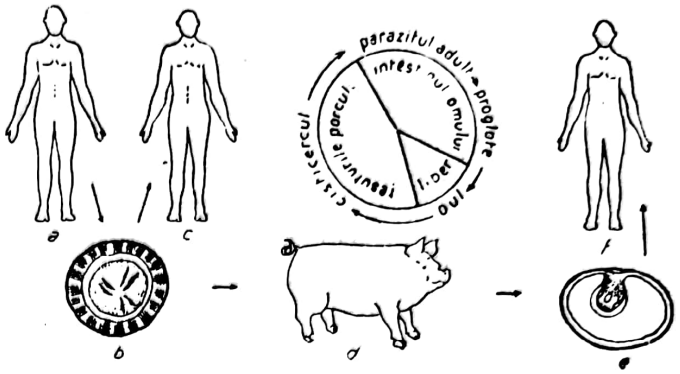

Fig. 182. — Ciclu de viaţă la *Taenia solium*: *a*, om infestat cu parazitul adult; *b*, ou eliminat prin fecale; *c*, om infestat cu ouă embrionate; *d*, porc infestat cu cisticerci; *e*, cisticerci în carne de porc; *f*, om infestat mîncînd carne de porc cu cisticerci (Belding).

Simptomele provocate de parazitul adult sînt asemănătoare cu cele produse de *Taenia saginata*. De obicei moderate, ele constau în tulburări ale poftei de mîncare, dureri abdominale vagi, constipaţii alternînd cu diaree, cefalee. La copii şi la persoanele mai nervoase simptomele digestive sînt mai accentuate şi se însoţesc uneori şi de manifestări toxice sau nervoase, atribuite şi absorbţiei unor produse toxice secretate de paraziţi. În sînge se găseşte de obicei leucopenie, eozinofilie şi limfocitoză.

Infestarea cu forma larvară provoacă simptome variate, în funcţie de masivitatea dezvoltării cisticercilor. Bolnavii se plîng de obicei de mialgii, oboseală, slăbire. Invazia meningo-cerebrală a cisticercilor provoacă simptome grave simulînd pe cele de encefalită, sau tumoare, sifilis, echinococoză cerebrală: vărsături, convulsii, accese epileptice, cefalee intense, paralizii de nervi, nevrite optice, tulburări psihice. Prezenţa cisticercului în ochi provoacă tulburări vizuale, iar infestarea miocardului se traduce prin tahicardii, asurzirea zgomotelor inimii.

Fig. 183. — Cisticerci calcificaţi de Taenia solium în muşchi (radiografie French).

Diagnosticul precis se bazează pe descoperirea proglotelor în fecale, deoarece ouăle nu pot fi practic deosebite de cele de *Taenia saginata*. Proglotele se deosebesc prin numărul redus de ramuri ale uterului (7 — 12) de cele de *Taenia saginata*, în care ramurile uterine sînt mai numeroase (15 — 30). Diagnosticul de cisticercoză se face pe baza biopsiei, cînd aceasta e posibilă, şi a examenului radiografic care poate pune în evidenţă cisticerci calcificaţi (fig. 183). S-au propus şi teste biologice (reacţii intradermice şi de fixare a complementului cu extract apos de *Cysticercus cellulosae*). Cisticercoza cerebrală va fi bănuită la persoanele care au simptome cerebrale şi prezintă o cisticercoză sau un parazit adult în intestin şi va putea fi confirmată uneori prin examenul radiologic. Prognosticul este bun pentru infecţia cu parazitul adult. În cisticercoză el depinde de localizarea cisticercilor şi este îndeosebi grav în localizările cerebrale sau cardiace.

Scanned with OKEN Scanner

Tratamentul pentru forma adultă este similar cu cel pentru *Taenia saginata* și botriocefal (vezi *Botriocefal*). În cisticercoză s-a încercat uneori excizia cisticercilor accesibili, fără însă ca ea să fie utilă. Localizările în organele importante nu beneficiază decît de tratamentul simptomatic al tulburărilor pe care le produc. Administrarea de calciu, vitamină D și hormon paratiroidian, recomandată de unii în scopul calcificării cisticercilor, nu a dat rezultate așteptate și poate provoca accidente.

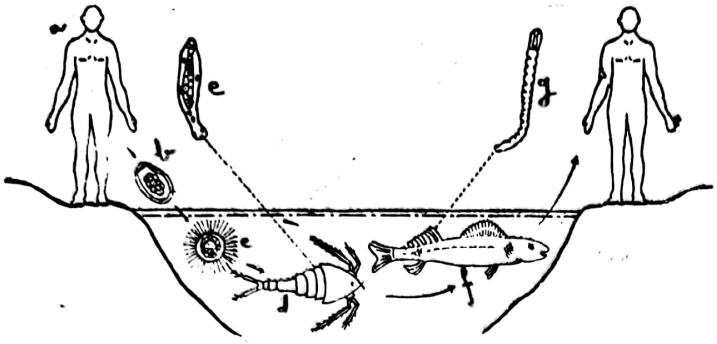

Fig. 184. — Ciclul de viață al botriocefalului: *a*, om infestat cu parazitul adult; *b*, ou în fecale; *c*, coracidium; *d*, crustaceu copepod care ingeră coracidiul; *e*, larvă procercoidă în crustaceu; *f*, pește infestat ingerînd crustaceul; *g*, larvă plerocercoidă în pește; om infestat mîncînd pește insuficient fiert sau fript (Belding).

Botriocefalul (Botriocephalus latus)

Este un cestod lung de 3—10 m, ce poate avea pînă la 4 000 proglote. Scolexul său posedă două șanțuri sau botridii prin care se fixează de mucoasa intestinală. Proglotele sale, mai mult late decît înalte, aspectul în rozetă al uterului precum și poziția mediană pe fața ventrală a porului genital, sînt elemente care le deosebesc de cele de tenie. Ouăle de culoare galbenă sînt elipsoidale, posedă la unul din capete un opercul și măsoară 55—76μ în lungime.

Ciclul de viață (fig. 184). Parazitul posedă mai multe gazde definitive: omul, cîinele, pisica etc. și două gazde intermediare: un crustaceu copepod (*Cyclops* sau *Diaptomus)* și un pește de specie diferită (știucă, somn, păstrăv, mihalț, biban etc.). Dacă ouăle ajung în apă, care e necesară pentru segmentarea și dezvoltarea lor, ele eliberează un embrion hexacant ciliat (*coracidium*) care, dacă este ingerat de crustaceu, se transformă în larvă procercoidă. Cînd crustaceii infestați sînt ingerați la rîndul lor de unii pești, larvele procercoide se transformă în larve plerocercoide (*sparganum*), care se fixează în țesuturile și organele peștelui. Ingestia de carne de pește infectat, insuficient fiartă sau prăjită, permite eliberarea larvelor plerocercoide, care se fixează de peretele intestinal și cresc cam cu 30 proglote pe zi, pentru a deveni parazit adult în cca. trei săptămîni.

Simptomele, variate în intensitate, se aseamănă cu cele provocate de tenii. În afară de tulburările comune teniazelor, botriocefalul poate produce o anemie mai importantă, anemia botriocefalică. Botkin a fost printre primii care a semnalat-o și i-a descris asemănarea cu anemia pernicioasă. Ea este inconstantă; pe 260 de purtători de parazit cu simptome clinice, Hoff a observat 60 de cazuri cu o formă tipică de anemie pernicioasă și 26 de cazuri cu alte forme de anemii, iar Tötterman a găsit-o în 14% din cazurile de botriocefaloză din Finlanda. Unii autori susțin că anemia apare numai cînd parazitul se fixează în duoden, mai proximal decît în mod obișnuit; în acest caz metabolitele sale ar împiedica asocierea factorului extrinsec cu cel intrinsec și ar provoca anemia. Ca argument în favoarea acestei concepții se citează remisiunea unor anemii, prin deplasarea mai distală a parazitului, care însă a rămas mai departe în intestin. Numărul paraziților nu este în raport cu apariția anemiei (este cunoscut cazul unei fete cu tablou sanguin normal, care a eliminat 90 de botriocefali). Anemia se suprapune clinic și hematologic aproape complet anemiei pernicioase; în unele cazuri s-a notat, spre deosebire de aceasta, prezența în stomac de acid clorhidric, chiar în cantități crescute; ceea ce o deosebește însă de anemia pernicioasă este ameliorarea pînă la dispariție completă, după expulzarea paraziților.

Diagnosticul este precizat prin descoperirea ouălor în fecale.

Prognosticul este favorabil, atît pentru forma cu simptomatologie simplă, cît și pentru cea însoțită de anemie.

Tratament. Medicamentele utilizate sînt: extractul de Filix mas, atebrina, hexilrezorcina și seminţele de dovleac.

Extractul eterat de Filix mas se administrează în stare cît mai proaspătă și în cantitate de 6—7 g (la femei maximum 6 g). Bolnavul va lua medicamentul după ce în prealabil a ţinut 1—2 zile un regim alimentar ușor. În dimineaţa tratamentului, bolnavul va face o clismă, va bea un pahar de bicarbonat de sodiu 1% și apoi va lua medicamentul înglobat în capsule gelatinate de cîte 0,50 g în timp de o oră. La jumătate de oră după ultima capsulă se administrează un purgativ salin (sulfat de sodiu sau de magneziu 30 g). Dacă extractul a fost luat fără bicarbonat de sodiu, purgativul salin va fi luat la o oră și jumătate după ultima capsulă. Dacă efectul purgativului nu apare după două ore de la luarea sa, se va face o clismă cu apă călduță.

Extractul se poate administra și în poţiune:

Extract eterat de *Filix mas*	6—8 g
Gumă arabică	15 g
Apă de mentă	100 g
Sirop de eter	40 g

Poţiunea se ia în două jumătăţi la 1/2 oră interval, iar după două ore se dă un purgativ salin.

Preparatele de ferigă posedă un grad de toxicitate variabil, în raport cu absorbţia lor și cu susceptibilitatea deosebită a bolnavului. Ele pot da iritaţii și tulburări intestinale, hepatice, renale și nervoase. Simptomele cele mai obișnuite sînt: greţuri, vărsături, diaree, dureri de cap, ameţeli; în intoxicaţiile mai grave pot apărea icter, convulsii, nevrită optică, insuficienţă cardiacă și respiratorie. Efectele toxice sînt prevenite într-o mare măsură prin repaus la pat înainte și după tratament.

Contraindicaţii: boli acute gastro-intestinale, boala ulceroasă în fază de activitate, boli de ficat și rinichi, insuficienţă cardiacă, tuberculoză în activitate, anemii grave, sarcină, lactaţie, menstruaţie; la copii și la bătrîni.

Atebrina sau acrihina dă rezultate satisfăcătoare în tratamentul teniazelor și este în general preferată în ultimul timp preparatelor de ferigă, datorită toxicităţii ei mai reduse. Doza totală este de 0,015 g, pe kilocorp iar pentru adult de 0,80 g — 1 g.

Metode de administrare. Atebrina poate fi administrată pe gură sau pe sondă intestinală. Cînd ea se administrează pe gură, se iau aceleași precauţii ca și la administrarea de extract de *Filix mas*. Atebrina se dă dimineaţa pe nemîncate de 2 ori cîte 4 tablete de 0,10 g, luate o dată, la jumătate de oră interval. La 2 ore după ultima priză se ia un purgativ salin. Restul măsurilor sînt ca la tratamentul cu extract de *Filix mas*.

Administrarea pe sondă a atebrinei, care dă un procent mai mare de eliminări de paraziţi, se face după o pregătire prealabilă identică cu cea de la tratamentul pe gură. În dimineaţa administrării se introduce o sondă duodenală în duoden; sub control radiologic sonda se mai introduce cu încă 80 cm de la pilor. Se instilează pe sondă atebrină (0,70—0,80 g pentru adult, dizolvată în 100 ml apă), se lasă tubul pe loc o jumătate de oră și apoi se introduc pe tub 20 g sulfat de sodiu sau de magneziu, dizolvat în 125 ml apă, după care se scoate sonda. Se iau apoi aceleași precauţii ca la tratamentele precedente.

Atebrina este mai puţin toxică și în general nu se semnalează intoxicaţii în cursul tratamentului.

Coloraţia galbenă a tegumentelor care apare uneori după administrare de atebrină nu are semnificaţie patologică.

Scanned with OKEN Scanner

Semînţa de dovleac se poate administra în cazurile în care tratamentul cu *Filix mas* sau cu atebrină este contraindicat. Semînţele se utilizează în cantitate de 300 g, curăţate de coaja tare, pisate, sau tocate mărunt şi amestecate cu miere sau cu marmeladă.

Fig. 185. — Himenolepis nana (Belding).

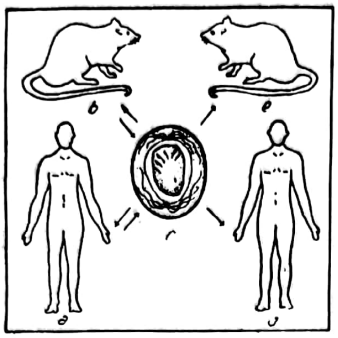

Fig. 186.—Modalităţile de infestare cu Himenolepis nana: *a*, autoinfestare la om; *b*, autoinfestare la şoarece sau şobolan; *c*, oul; *d*, om infestat prin ingestia de ouă; *e*, şoarece sau şobolan infestat prin ingestia de ouă (Belding).

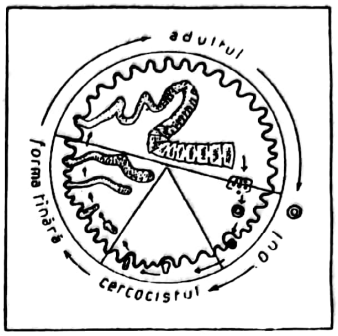

Fig. 187. — Ciclul de viaţă la Himenolepis nana. Ouăle ori trec în fecale, sînt ingerate de aceeaşi gazdă sau de o altă gazdă, ori pot libera embrioni în intestin, fără a părăsi gazda. În alte cazuri, embrionul invadează o vilozitate intestinală, se dezvoltă într-un cercocist şi apoi pătrunde în lumenul intestinal, unde va deveni adult (Belding).

Ele se administrează dimineaţa pe nemîncate timp de un sfert de oră, iar după patru ore se dă un purgativ salin.

Hexilrezorcina se instilează prin sondă în duoden în cantitate de 1 g într-o suspensie în 30 ml de apă, la care s-a adăugat 1 g guma arabică. Purgativul nu mai este necesar.

Profilaxia cestodelor (tenia, botriocefali) care sînt biohelminţi (al căror ciclu de evoluţie se face cu o gazdă intermediară) comportă următoarele măsuri:

1. Prevenirea infestării animalelor (vite, porci) prin:

a) evitarea şi combaterea defecării şi eliminării fecalelor pe sol, în grajduri, curţi, păşuni;

b) construirea şi utilizarea de closete salubre;

c) utilizarea cu grijă a îngrăşămintelor agricole obţinute după o prealabilă tratare cu dezinfectante a dejecţiilor animale.

2. Evitarea infestării omului prin:

a) controlul cărnii în abatoare şi punctele de tăiere;

b) consumarea cărnii bine fiartă sau friptă.

În profilaxia botriocefalozei se vor mai avea în vedere următoarele măsuri: evitarea poluării apelor cu fecale, consumarea cărnii de peşte bine fiartă sau prăjită, evitarea peştelui sărat care provine din regiuni cu ape infestate.

Hymenolepis nana

Este o tenie mică cu lungimea de 8—45 mm. Ea are un scolex mic, globulos cu care se fixează de peretele intestinal şi posedă pînă la 200 de proglote, care conţin între 80 şi 180 de ouă fiecare (fig. 185). Oul măsoară 35—47μ şi este învelit cu două membrane, din care

cea internă posedă două îngroşări polare de la care pleacă 4—8 filamente lungi, vizibile în ouăle proaspete; în interiorul oului se disting trei perechi de cîrlige.

Ciclul de viaţă (fig. 186, fig. 187). Parazitul se întîlneşte frecvent la om, soareci şi şobolani. El nu are nevoie de o gazdă intermediară. Ouăle eliminate prin fecale sînt infestante şi dacă sînt ingerate, pun în libertate în intestinul subţire oncosfera, care pătrunde într-o vilozitate şi se transformă într-o larvă (cercocist). Aceasta iese după cîtva timp din vilozitate în lumenul intestinal, se fixează pe mucoasă şi creşte devenind parazit adult în 10—12 zile. Infestarea poate fi întreţinută apoi prin autoinfestare exogenă şi endogenă. Prima este realizată prin mîinile purtătorului contaminate cu ouă, iar a doua are loc în intestin, unde unele ouă în loc de a fi eliminate prin fecale pot pătrunde într-o vilozitate şi urmează evoluţia descrisă mai sus pînă la formarea unor paraziţi adulţi. Infestarea se transmite direct de la mîini la gură şi indirect prin alimente şi apă contaminate cu ouă. Ea este mai frecventă la copii din cauza nerespectării condiţiilor igienice privind mîinile şi alimentaţia.

Simptomele, în funcţie de numărul paraziţilor, sînt absente sau discrete în infestările mici, moderate sau importante în cele masive, cînd se datoresc unei enterite cu dureri abdominale, diaree, stare de toxemie. Cei infestaţi, îndeosebi copiii, mai pot prezenta astenie, cefalee, ameţeli, convulsii, accese epileptiforme şi alte tulburări nervoase. Dintre modificările sanguine se notează o eozinofilie constantă şi uneori o anemie hipocromă.

Prognosticul este în general bun.

Tratamentul se poate face cu extract de *Filix mas*, cu atebrină sau cu hexilrezorcină.

Dozele de extract de *Filix mas* sînt mai mici decît în tratamentul celorlalte cestode, dar se repetă mai des. Doza pentru adulţi este de 2,50 g pe zi (Vasilkova). Se fac în total trei cicluri de tratament la intervale de 10 zile. Primul ciclu ţine două zile, iar celelalte cîte o zi.

Eficacitatea tratamentului este crescută dacă se administrează, în ziua ce precede fiecare ciclu, albastru de metilen, de 3 ori pe zi cîte 0,1 g după mese.

Atebrina este utilizată în aceleaşi doze ca în tratamentul malariei (0,30 g pe zi) timp de şapte zile; în ultima zi se dă la 3 ore după ultima doză de atebrină un purgativ salin.

Hexilrezorcina a dat rezultate satisfăcătoare sub formă de emulsie pe sondă duodenală (1 g) urmată la o oră de administrarea de purgativ salin.

Profilaxia infecţiei cu hymenolepis, care nu are nevoie de gazdă intermediară şi se realizează prin transmitere directă, este mai dificilă. Se va da atenţie deosebită condiţiilor igienice privind mîinile şi alimentaţia, cu deosebire la copii, la care înfestarea se face mai uşor; se va face tratamentul tuturor celor depistaţi ca purtători şi se vor păzi alimentele de şoareci, şobolani, împotriva cărora se vor lua măsuri de exterminare.

Echinococoza

Afecţiunea este provocată de parazitul *Echinococcus granulosus* sau *Taenia echinococcus*.

Parazitul este una din cele mai mici tenii, măsoară 3—8 mm lungime şi e format dintr-un scolex înarmat cu patru ventuze şi o dublă coroană de cîrlige, un gît şi trei proglote. Ultimul proglot conţine uterul gravid plin cu ouă, care nu se deosebesc ca aspect de celelalte ouă de tenii.

Ciclul de viaţă (fig. 188). Parazitul are o gazdă definitivă, cîinele, şi o gazdă intermediară variată: om, oaie, vacă, porc, cal. Ouăle eliminate din intestinul cîinelui sînt ingerate de gazda intermediară, şi pun în libertate în intestinul acesteia embrionul, care apoi se prinde cu cîrligele sale de mucoasa intestinală, traversează peretele intestinului şi ajunge

în curentul sanguin şi limfatic, prin care este condus în diferite părţi din corp (fig. 189). De obicei embrionii pătrund în sistemul port şi primul organ în care ajung este ficatul, care constituie primul lor filtru; aceasta explică de ce echinococoza hepatică este cea mai frecventă dintre localizările viscerale hidatice. Ajuns în ficat sau în alte organe, embrionul, dacă nu este distrus de fagocite, se dezvoltă şi formează chistul hidatic. El creşte repede şi începe vezicularea, care duce în 3 — 10 zile de la infestare la constituirea unui chist mic, cu o pătură internă germinativă şi una externă hialină. Către sfîrşitul săptămînii a treia, cînd larva a crescut, începe reacţia ţesuturilor gazdei, care circumscrie chistul cu celule endoteliale, celule gigante, eozinofile, fibroblaşti şi vase de neoformaţie şi formează pînă la urmă zona adventitială a chistului. Din luna a cincea se individualizează o pătură lamelată externă, cuticula, iar pătura germinativă internă (endocistul) începe să producă o serie de vezicule, care sînt întîi pediculate şi apoi se desfac de pătura germinativă a chistului-mamă şi devin libere în lichidul cavităţii chistului. Pe suprafaţa lor internă apar 5—20 de proeminenţe care nu sînt decît scolecşii, echipaţi cu ventuze şi cîrlige. Cînd aceste vezicule se rup, scolecşii cad în lichidul chistului formînd aşa-numitul nisip hidatic. Uneori chisturile nu formează vezicule şi scolecşi şi în acest caz se numesc chisturi sterile sau acefalochisturi. În chisturile mai mari, veziculele-fiice se formează, fie din membrana germinală, fie din scolecşi liberi, prin veziculare.

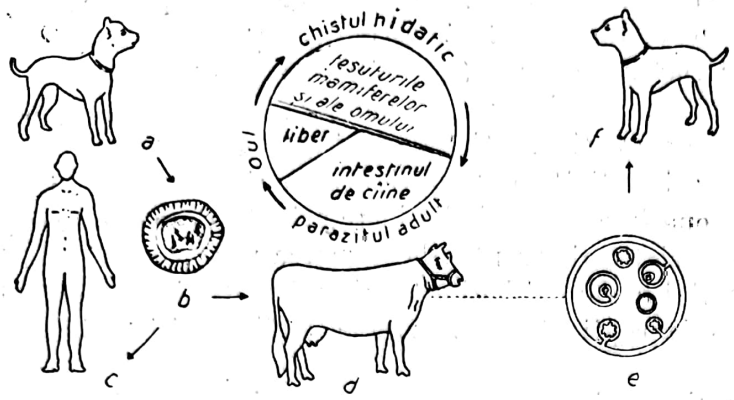

Fig. 188. — Ciclul de viaţă la *Taenia echinococcus: a*, cîine infestat cu paraziţul adult; *b*, ou în fecale de cîine; *c*, om infestat cu chist hidatic; *d*, animal ierbivor infestat cu chist hidatic; *e*, chist hidatic în ţesuturi; *f*, cîine infestat prin ingestia de organe cu chist hidatic (Belding).

Chistul hidatic se dezvoltă la om sub două forme: uniloculară, cea mai frecventă şi alveolară, mai rară.

Simptome. Chistul hidatic unilocular este variabil ca dimensiuni, poate fi unic sau multiplu şi se dezvoltă în diverse organe. În ficat, care e cel mai frecvent sediu al chistului (75% din toate chisturile) în 3/4 din cazuri chistul e localizat în lobul drept. În plămîn (12%) chisturile se întîlnesc mai frecvent în dreapta şi au adesea sediul subpleural. Chisturile renale 1,6 — 6% sînt localizate în zona corticală şi se deschid frecvent în bazinet. Alte localizări sînt în splină (2 — 8%), oase, în special în ileon, creier, inimă, cavitatea peritoneală, în care chisturile pot fi secundare şi multiple, consecutive rupturii unui chist hepatic superficial.

Chistul hidatic alveolar are un contur neregulat, reticulat, fără limită distinctă de

Fig. 189. — Distribuţia chisturilor hidatice în organe (J. Arce).

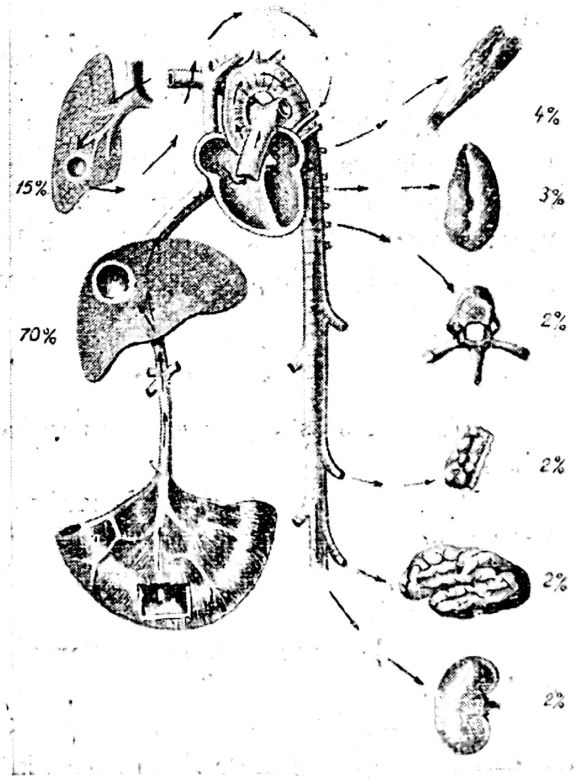

țesuturile vecine și e constituit dintr-o masă spongioasă conținînd numeroase cavități neregulate, umplute cu o substanță gelatinoasă, cu zone de necroză sau calcificare. El are caracter malign și poate produce metastaze.

Simptomele produse de chistul hidatic sînt de două categorii: locale și toxialergice. Simptomele locale sînt în funcție de sediul visceral al parazitului și vor fi descrise separat (vezi ficat, plămîn). Aceste simptome depind de dimensiunile chistului și atrag de obicei atenția într-o fază înaintată a bolii, care se revelează adesea prin semnele fizice — tumoarea — sau prin tulburări provocate de prezența ei. La unii purtători de chisturi voluminoase se observă cîte o dată o alterare a stării generale denumită uneori „ftizie sau caşexie hidatică".

Simptomele toxialergice se datoresc produselor toxice ale parazitului care impregnează organismul, provocînd un complex de simptome cunoscut și sub numele de intoxicație hidatică. Principalele manifestări ale acesteia sînt următoarele:

— semne cutanate: prurit, urticarie, eriteme, edeme, transpirații profuze;

— stări sincopale: paloare, pierderea cunoștinței, dispariția pulsului;

— colaps periferic: căderea tensiunii arteriale, răcirea extremităților;

— simptome gastro-intestinale: anorexie, greață, vărsături, diaree, meteorism;

— simptome respiratorii: dispnee, tuse chintoasă, expectorații spumoase, astm hidatic;

— simptome nervoase: cefalee, anxietate, agitație, convulsii epileptiforme sau tetaniforme, trismus, contracturi;

— semne sanguine: eozinofilie; uneori se poate observa febră sau frisoane.

Intensitatea simptomelor este variabilă; s-au descris forme ușoare, grave și mortale, ultimele prin șoc anafilactic, apărînd precoce după puncții ale chisturilor, care trebuie evitate. Chisturile se pot uneori infecta pe cale diferită (hematogenă, biliară, bronșică), în raport cu sediul. Infecția poate steriliza chistul dacă acesta nu conține vezicule-fiice, poate produce ruptura chistului cu diseminare echinococică secundară, sau poate transforma chistul într-o supurație limitată, abcedată.

Diagnosticul pozitiv va fi stabilit în raport cu manifestările de localizare viscerală și cele de toxialergie și va fi precizat prin unele examene: radiologice (pentru chistul pulmonar), hematologice (eozinofilie) și imunobiologice. Modificările imunobiologice se datoresc existenței unor anticorpi (precipitine și fixatori de alexină) în organismul bolnavilor și se pun în evidență prin reacții de precipitare, de fixare a complementului și prin testul intracutanat Casoni (v. „Chistul hidatic hepatic").

Prognosticul chistului unilocular este favorabil dacă sediul chistului permite intervenția chirurgicală. El este grav în chisturile inoperabile, în cele secundare și în chisturile alveolare.

Tratamentul este numai chirurgical, cînd chistul este accesibil și constă în:

— Enuclearea chistului cînd aceasta e posibilă.

— Marsupializarea care constă în deschiderea chistului, fixarea marginilor sale la buzele plăgii externe și sterilizarea cavității prin spălare cu formalină 10% precum și drenare. Ea este operația de elecție mai ales în cazurile infectate.

Profilaxia. Frecvența chistului hidatic este în funcție de intimitatea contactului omului cu cîinii, iar infestarea acestora depinde de relațiile dintre ei și oi sau vite și de consumarea de către cîini a resturilor și măruntaielor rămase după tăierile de vite. Se va evita în special contactul copiilor cu cîinii, se vor spăla mîinile, iar în regiunile endemice se va proceda la dehelmintizarea cîinilor; aceasta se face o dată pe an, prin administrare de hidrobromură de arecolină în cantitate de 4 mg pe kilocorp.

Capitolul al V-lea

PERITONEUL

I. NOȚIUNI DE ANATOMIE, FIZIOLOGIE ȘI FIZIOPATOLOGIE

Peritoneul este o membrană seroasă constituită dintrun rînd de celule poligonale turtite și un corion bogat în vase sanguine, ganglioni și vase limfatice. Peritoneul are o bogată inervație vegetativă; el conține numeroși corpusculi nervoși asemănători corpusculilor Meissner și Paccini.

Seroasa peritoneală are două foițe: foița *viscerală*, care acoperă organele abdominale în întregime (organe intraperitoneale), sau parțial (organe extraperitoneale), formînd ligamente și mezouri prin care aceste organe sînt fixate și ținute în pozițiile lor normale; și foița *parietală*, care căptușește pereții cavității abdominale.

Peritoneul visceral continuîndu-se fără întrerupere cu peritoneul parietal, urmează toate neregularitățile cavității abdominale, și, în trecerea lui de pe un organ pe altul, se insinuează în spațiile dintre organe, formînd funduri de sac, excavații, gropițe, cute, hiatusuri, diverticuli și spații ca: fundul de sac Douglas, bursa omentală, hiatul Winslow, cavitatea intraperitoneală și spațiul extraperitoneal. De asemenea mezourile și ligamentele împart cavitatea abdominală în spații — loje, mai mult sau mai puțin separate. Astfel, prin mezocolonul transvers cavitatea abdominală este împărțită în două etaje: unul superior (supramezocolic), cuprinzînd ficatul, splina, stomacul și altul inferior (inframezocolic), sau etajul intestinal, cuprinzînd intestinul subțire și colonul. Mezenterul la rîndul lui împarte etajul inframezocolic în două regiuni: stîngă și dreaptă.

Unele cute ale peritoneului sînt mari și libere, acoperind ca un șorț organele intraabdominale — marele epiploon. Acestea au un mare rol în procesele de apărare, contribuind la limitarea și împiedicarea extinderii proceselor patologice.

Marea extindere a peritoneului (2 m²), structura sa histologică, în special bogăția sa în vase sanguine și limfatice și nervi, precum și raporturile intime cu toate organele intraabdominale, în mare parte cu un conținut septic, pe care la acoperă, explică rolul fiziologic și fiziopatologic important al peritoneului, precum și aspectele variate și complexe ale patologiei sale.

Peritoneul, prin bogăția plexurilor sale nervoase, constituie o vastă suprafață interoceptivă, extrem de sensibilă la cei mai variați excitanți: chimici, microbieni, toxici etc., care produc în mod reflex tulburări grave locale, la distanță și generale ca: șoc, colaps, vărsături, sughiț, contractura peretelui abdominal, ileus reflex, care se întîlnesc în peritonitele acute.

Peritoneul are o deosebită putere macrofagică, absorbind și distrugînd corpii străini, și o capacitate fagocitară față de orice infecție. El reacționează printr-o exsudație abundentă, producere de anticorpi și fibrină, care tind să limiteze infecția prin deplasarea epiploonului

Scanned with OKEN Scanner

și formarea de aderențe în jurul focarului patologic. Așa se explică vindecarea rapidă a plăgilor penetrante abdominale, chiar cînd interesează organe cu conținut septic.

Exsudația rapidă și masivă peritoneală din cursul peritonitelor acute duce la o scădere a sărurilor, apei și albuminelor sanguine, contribuid astfel într-o mare măsură la producerea șocului.

Capacitatea mare de resorbție a peritoneului prin suprafața vastă bogat vascularizată, care în cazuri patologice se accentuează prin vasodilatație, explică fenomenele toxiinfecțioase generale grave observate în stadiile mai avansate ale peritonitelor.

În lumina acestor date, astăzi există o explicație științifică a aspectelor variate din patologia peritoneului.

În peritonitele acute, care de cele mai multe ori sînt cauzate de perforațiile organelor cavitare infectate, se produce brusc o excitație puternică a peritoneului, prin conținutul infectat revărsat în peritoneu, urmată de infectarea lui. Aceasta explică fenomenele dramatice și evoluția fazică a peritonitelor acute, precum și faptul că în producerea acestor fenomene joacă rol diferiți factori.

Astfel, în faza de debut a unei peritonite acute predomină fenomenele de ordin nervos reflex: durerea, contractura (apărarea musculară), starea de șoc etc. Apoi urmează o fază de remisiune înșelătoare, în care fenomenele reflexe de la început diminuează sau dispar, fără să apară încă fenomenele toxiinfecțioase. Bolnavul se simte bine, dar pentru scurt interval de timp, fiindcă în curînd apar fenomenele toxiinfecțioase generale grave, care caracterizează faza a treia și ultima a peritonitelor acute.

În peritonitele cronice, procesul patologic instalîndu-se lent, insidios, excitația fiind atenuată nu va produce fenomenele grave reflexe (șoc, contractură etc.) ci o ușoară jenă sau durere, așa cum se observă într-o peritonită tuberculoasă cronică, sau în perivisceritele cronice.

Peritoneul mai ajută la alunecarea viscerelor, apoi la repartiția masei sanguine, deci la reglarea circulației, prin bogata sa rețea vasculară.

II. BOLILE PERITONEULUI

PERITONITELE ACUTE

Peritonitele sînt boli de natură infecțioasă ale peritoneului. Ele pot fi acute și cronice. Peritonitele acute sînt boli foarte grave, în care succesele terapeutice sînt în funcție de un diagnostic precoce și un tratament adecvat de urgență, în cele mai multe cazuri chirurgicale, iar în altele medical.

Simptomatologia peritonitelor acute, oricare ar fi etiopatogenia lor, se compune dintr-un complex de simptome, care alcătuiesc sindromul peritoneal acut, constituind cea mai reprezentativă manifestare a abdomenului acut sau a „dramei abdominale".

Simptomele diferă ca importanță și frecvență: unele sînt precoce, de debut, dar de o valoare extraordinară, constituind „simptomatologia de alarmă" (Mondor), pe care se bazează diagnosticul precoce; altele, cu toată frecvența și abundența lor, sînt de o importanță mai mică, fie prin banalitatea lor, fie prin faptul că survin prea tardiv.

Simptomele de debut ale peritonitelor acute sînt puține la număr, dar prezența lor ne dă certitudinea diagnosticului. Unele sînt prezente în toate cazurile ca: durerea, contractura sau apărarea musculară, imobilitatea diafragmei; altele sînt inconstante ca: vărsăturile, starea de șoc, sughițul, sistarea scaunului și gazelor.

Durerea este simptomul inițial și poate fi la început localizată, indicînd originea peritonitei (perforație apendiculară, gastrică, colecistică etc.). Totuși uneori localizarea ini-

Scanned with OKEN Scanner

țială a durerii este înșelătoare, necorespunzînd punctului de plecare a peritonitei; așa sînt de exemplu durerile epigastrice în perforațiile apendiculare, sau durerile în groapa iliacă dreaptă în perforațiile gastro-duodenale. Durerea devine repede difuză, generalizată, iar în alte cazuri (peritonitele primitive) este de la început generalizată. Ceea ce caracterizează durerea din peritonitele acute este intensitatea și violența sa. Uneori (perforații) este atît de brutală, încît produce senzația unei rupturi, a unei lovituri de pumnal în abdomen, cu fenomene de șoc (paloare, tahicardie sau bradicardie, transpirații etc.) sau chiar sincopă. Nu trebuie uitat însă că asemenea dureri violente (colici) pot fi date și de alte afecțiuni ale organelor abdominale (litiaza biliară, renală).

Alte simptome funcționale, ca vărsăturile, sughițul și sistarea tranzitului intestinal (scaun și gaze) sînt destul de frecvente, dar nu constante în faza de început a unei peritonite, spre deosebire de faza tardivă, cînd sînt constante și accentuate. Percuția abdomenului sau decomprimarea bruscă a peretelui abdominal provoacă dureri vii.

Simptomele obiective obținute la examinarea abdomenului sînt de cea mai mare valoare: în primul rînd contractura peretelui abdominal, apoi imobilitatea acestui perete și sensibilitatea fundului de sac peritoneal Douglas la tactul rectal.

Contractura peretelui abdominal este: „supersimptomul tuturor peritonitelor acute". Ea poate fi localizată sau generalizată, după cum peritonita este localizată sau generalizată, iar durata și intensitatea sa pot fi de diferite grade. Contractura peretelui abdominal poate fi ușoară și să se producă numai la palpare sau cînd se caută să se pătrundă cu palparea în profunzime; este vorba atunci de apărare musculară. Cînd contractura este permanentă, puternică și generalizată, peretele abdominal este dur ca lemnul, de unde și numele de abdomen de lemn. În asemenea cazuri abdomenul este retractat și excavat, avînd aspectul unei luntri.

Imobilitatea peretelui abdominal este un semn precoce și aproape constant și e datorită imobilității diafragmei, el însuși fiind contractat. Respirația de tip abdominal este suspendată și înlocuită cu respirația de tip costal superior, devenind frecventă și superficială.

La tușeul rectal se constată o sensibilitate remarcabilă a fundului de sac Douglas.

În fine, în peritonitele consecutive perforațiilor organelor cavitare abdominale cu conținut lichid și aerian, se poate pune în evidență din primele ore aer și lichid în cavitatea liberă peritoneală, *pneumoperitoneul*, tradus prin scăderea sau dispariția matității hepatice, iar la Röntgen printr-o imagine transparentă (aer) în formă de semilună între ficat și diafragmă.

Simptomele generale din *faza de început* a unei peritonite sînt variate și nu au nimic caracteristic pentru o peritonită. Astfel ele pot fi semnele unei infecții, cu febră mare 39—40°C, hiperleucocitoză, puls frecvent.

Această simptomatologie de alarmă sau de debut a unei peritonite acute, fiind cauzată de excitarea peritoneului bogat inervat și vascularizat și nu de toxiinfecția locală sau generală, cum se credea altădată, va fi mai mult sau mai puțin exprimată, în raport cu intensitatea excitației peritoneale și cu puterea de reactivitate a organismului. Astfel, cele mai puternice excitații, iritații peritoneale sînt produse de revărsările lichide acide din perforațiile gastro-duodenale, de lichidele purulente și conținutul intestinal, de gazele din organele cavitare și în fine de sîngele extravazat (Mondor).

De asemenea, această simptomatologie va fi în funcție de capacitatea de reacție a organismului, de tipul de reactivitate nervoasă. La unii reflexele sînt vii și puternice, mai ales la tineri, producîndu-se o puternică contractură etc, la alții, cum sînt bătrînii sau bolnavii caşectizați, debilitați, cu reflexele slabe, cu musculatura atrofiată, contractura, durerea, starea de șoc pot fi foarte atenuate sau chiar să lipsească. Ștergerea reflexului peritoneo-muscular explică de asemenea atenuarea simptomelor de debut, după un anumit timp.

Scanned with OKEN Scanner

Perioada de calm aparent. După perioada de debut care durează circa 5—6 ore, urmează faza de acalmie înşelătoare, cînd fenomenele se calmează: durerile şi vărsăturile cedează, bolnavul se simte bine. Durata acestei perioade înşelătoare este scurtă, de 2—3 ore; ei îi urmează perioada a treia.

Perioada a treia şi ultimă a peritonitei acute se caracterizează prin fenomene toxiinfecţioase locale şi generale grave. În această fază tardivă a peritonitei simptomatologia este bogată şi variată, constituind tabloul clasic al peritonitei: facies peritoneal, palid, cu ochii înfundaţi în orbite, mimică anxioasă, adinamie profundă, senzoriu clar, gură uscată, senzaţie de sete foarte mare, voce stinsă. Abdomenul devine voluminos, balonat şi sensibil peste tot la palpare, durerile spontane şi contractura sînt mult diminuate sau dispărute, apar sonoritate prehepatică şi uşoară matitate sau submatitate în părţile declive, produse de exsudatul peritoneal; de asemenea apar sughiţul şi vărsăturile continue, poracee sau fecaloide; în acelaşi timp survine sistarea scaunelor şi gazelor, ceea ce traduce prezenţa ileusului paralitic. Tensiunea arterială scade, pulsul este foarte accelerat, oliguria accentuată, temperatura variabilă, uneori hipertermie, alteori normală sau hipotermie. Fenomenele se agravează rapid: simptome locale de peritonită se intrică cu cele de ileus paralitic, iar cele generale traduc coexistenţa unei toxemii cu un colaps grav (puls filiform, tot mai frecvent, tensiunea arterială prăbuşită, voce stinsă, hipotermie, extremităţi reci, cianotice, vărsături fecaloide, transpiraţie rece, vîscoasă şi lipicioasă). Cu aceste fenomene de colaps, în plină cunoştinţă, însoţită uneori de o stare de euforie, bolnavul moare între a 5-a şi a 10-a zi de la debutul bolii, sau alteori şi mai rapid, în 1—3 zile.

Evoluţia peritonitelor acute este în funcţie de etiopatogenie, forma clinică şi mai ales de instituirea unui tratament precoce adecvat.

În general, peritonitele acute trec în 5—10 zile prin toate cele trei faze, ducînd la moarte. Sînt cazuri cu evoluţie supraacută, fulgerătoare, în 1—2 zile. Extrem de rar o peritonită acută generalizată devine localizată, dînd o colecţie purulentă. Ea se poate însoţi de aderenţe întinse şi să treacă într-o peritonită cronică.

De asemenea, o peritonită acută poate debuta şi evolua tot timpul ca o peritonită localizată, iar simptomele generale să fie uşoare, fără colaps. Local se poate constitui o peritonită plastică cu aderenţe, sau o colecţie purulentă (abces subfrenic, periapendicular etc.).

Etiologia peritonitelor acute este infecţioasă, cu cei mai variaţi microbi, dar mai frecvent cu piogeni şi anaerobi: strepto-stafilococi, enterococi, colibacili, pneumococ, gonococ, tific, proteus, bacilul perfringens, ramosus, fusiformis etc. De asemenea, peritonitele acute pot fi cauzate de reumatismul acut, foarte rar, chiar peritonita tuberculoasă poate avea un aspect clinic acut.

Patogenia. Din punct de vedere patogenic peritonitele acute pot fi secundare şi primitive. Peritonitele acute sînt mai frecvent secundare, survenind în legătură cu suferinţa organelor abdominale pe care le acoperă seroasa, infecţia propagîndu-se la peritoneu prin perforare, pe cale limfatică sau prin contiguitate. În primul rînd vin în cauză perforaţiile viscerelor cavitare abdominale, în special ale tubului digestiv, cu o floră microbiană bogată sau cu conţinut alimentar infectat (stomac, apendice, colecist, diverticuli intestinali sau gastro-duodenali). Apoi, infecţii de origine genitală: piosalpinx, gonoree, infecţie puerperală, avorturi septice etc. Alteori, peritonita este cauzată de o supuraţie a unui organ abdominal: abces al ficatului, chist supurat, abces renal, abces al splinei etc., sau de plăgi abdominale perforante, rupturi ale organelor abdominale sau torsiunea unor organe sau formaţii patologice pediculate (colecist, chist ovarian etc.). În fine, peritonitele acute pot fi primitive, cînd sînt cauzate de infecţii generale (septicemii, scarlatină), sau la distanţă (pneumonie, angină, erizipel etc.), cînd infectarea peritoneului se produce pe cale sanguină.

Anatomie patologică. Peritonitele acute generalizate se prezintă variat din punct de vedere anatomopatologic în raport cu evoluţia şi etiologia lor. În peritonitele supraacute, întreaga seroasă peritoneală este congestionată, iar colecţia este mică, localizată în părţile declive şi reprezentată printr-un lichid tulbure sau putrid.

În formele acute, peritoneul este congestionat, iar exsudaţia (după cum este reprezentată prin fibrină, false membrane, sau prin colecţii purulente ori putride) caracterizează peritonitele plastice, purulente şi putride.

Peritonitele acute localizate rămîn de obicei limitate în jurul punctului de plecare, prin formarea de aderenţe, prin deplasarea epiploonului care blochează extinderea procesului, aşa cum se observă frecvent în apendicite, colecistite, infecţii utero-anexiale sau perforaţii gastrice blocate.

Evoluţia acestor peritonite acute localizate (blocuri) poate merge spre supuraţie, care secundar să dea o peritonită generalizată, spre resorbţie, sau spre organizare fibroasă şi formarea de periviscerite masive.

Forme clinice şi etiologice. După *capacitatea de reacţie* a organismului, peritonitele se împart în stenice şi astenice.

Formele stenice se caracterizează printr-o bună reacţie de apărare a organismului; ele se traduc prin tabloul clasic al peritonitei, descris mai sus. Alteori apărarea este foarte puternică, reflexele sînt foarte vii, cu fenomene dramatice şi peritonita îmbracă o formă francă supraacută, întîlnită mai ales în peritonitele prin perforaţie gastrică, intestinală, apendiculară sau a unui piosalpinx sau piocolecist. Durerea este atroce, comparabilă cu cea produsă de o lovitură de pumnal în pîntece; abdomenul este contractat (abdomen de lemn) şi apar de la început pe cale reflexă fenomene de şoc (paloare, puls frecvent sau bradicardie, transpiraţii etc.), anxietate, retenţie de gaze şi materii fecale.

Formele astenice sînt caracterizate printr-o slabă reactivitate din partea organismului. Aşa este forma supraacută toxică, cu diaree şi fenomene de colaps, fără reacţii locale peritoneale, sau cu hipotermie şi puls frecvent, filiform de la început. Apoi mai pot fi peritonite acute cu debut insidios prin fenomene dispeptice, fără contractură, durere şi stare de şoc, şi abia după 2—3 zile apar fenomenele grave peritoneale, aşa cum se observă frecvent la bolnavii debilitaţi prin boli (tuberculoză, boli de nutriţie), sau la bătrîni. Peritonita latentă este cea care apare în cursul unor boli infecţioase (febra tifoidă, tuberculoza intestinală, cancerul intestinal) la bolnavi cu infecţie sau intoxicaţie gravă, la care simptomele de peritonită sînt neprecise şi mascate de simptomele grave ale bolii anterioare.

Forme etiologice. Peritonitele secundare produse de perforaţia unui ulcer gastro-duodenal se caracterizează prin debutul brutal, cu dureri atroce, contractura cea mai puternică (abdomen de lemn) şi fenomene de şoc, precedate adesea de agravarea simptomelor bolii ulceroase. De asemenea, peritonitele prin perforaţia unei apendicite sau colecistite purulente sau gangrenoase debutează cu un tablou clinic asemănător.

Peritonitele de origine pelviană în legătură cu afecţiuni utero-anexiale (metrită, anexită sau după naşteri ori avorturi septice), au tendinţă de a se localiza în părţile inferioare, producînd o pelvi-peritonită; aceasta are adesea o etiologie gonococică. În schimb peritonitele produse prin torsionarea unor chisturi sau prin perforaţia unor colecţii purulente debutează brusc, cu dureri atroce, fenomene de şoc, frisoane şi au o mare tendinţă la generalizare.

Peritonitele acute primitive sînt rare în raport cu cele secundare. Amintim pe cele mai obişnuite: pneumococică, gonococică şi streptococică. Peritonitele cu pneumococ şi gonococ au uneori o evoluţie benignă, şi se vindecă printr-un tratament medical.

Peritonita primitivă pneumococică survine mai ales la copii în cursul sau mai frecvent la 2—3 săptămîni după o pneumonie sau congestie pleuro-pulmonară.

Ea debutează brusc, cu febră înaltă, fenomene peritoneale nu prea accentuate (sensibilitate cu apărare uşoară abdominală difuză, fără şoc), balonare, vărsături, iar în ziua a 2—3-a apar diaree abundente. După o săptămînă, fenomenele încep să regreseze, temperatura scade treptat, pînă la normal, balonarea şi sensibilitatea abdominală se reduc şi se asistă adeseori la transformarea unei peritonite generalizate într-o peritonită localizată plastică sau purulentă. În eventualitatea din urmă febra se urcă din nou, luînd un caracter intermitent, abcesul poate perfora în afară sau într-un organ vecin (rect, vezică etc.).

Diagnosticul se face ţinînd seama de prezenţa herpesului, a faciesului vultuos, de prezenţa unei pneumopatii acute diagnosticate clinic sau radiologic, de durerea şi contractura difuză, puţin accentuate, şi de diaree.

Peritonita primitivă gonococică se observă aproape numai la femei şi mai ales la fete tinere, ca o complicaţie a unei vulvo-vaginite gonococice. Ea debutează cu fenomene alarmante: dureri violente abdominale, mai ales subombilicale, vărsături, febră 40°C, puls mic şi frecvent, contractură uşoară subombilicală. Faciesul nu este peritoneal, ci cianotic. În curînd apar tenesme vezicale şi rectale, care atrag atenţia spre suferinţa pelvisului. La examenul genital se va găsi o vulvo-vaginită, iar în secreţie gonococi. Cînd fenomenele apar mai grave şi „situaţia aproape pierdută" (Haţieganu), totul se aranjează în 3—5 zile, fenomenele cedează, merg spre vindecare. Deci, pe lîngă o alură clinică dramatică, benignitatea evoluţiei este o caracteristică a peritonitei gonococice primitive.

Peritonita primitivă streptococică este rară, survenind la toate vîrstele, dar mai ales la copii în cursul unei septicemii streptococice, cu punctul de plecare de la o angină, de la o plagă ombilicală la nou-născuţi, sau postscarlatinoasă, ori de origine genitală, apărînd la femei în timpul menstruaţiei. Tabloul clinic este acela al unei septicemii grave: febră înaltă, frisoane, stare generală alterată, puls frecvent şi fenomene peritoneale: dureri abdominale difuze, abdomen destins, uşoară contractură difuză, diaree şi vărsături incoercibile. Evoluţia este rapidă, în 2—3 zile se instalează o stare de torpoare, delir, cianoză şi în ziua a 4-a—5-a, bolnavul moare cu fenomene de colaps. Diagnosticul se face din anamneză şi după tabloul clinic: o septicemie gravă cu fenomene de peritonită acută însoţită de diaree în urma unei angine, sau după o scarlatină, ori în cursul unui erizipel, sau concomitent cu menstruaţia la femei.

Diagnosticul peritonitelor acute trebuie făcut în faza de început a peritonitei, la prima examinare, iar cînd acest lucru nu e posibil, bolnavul trebuie observat oră de oră, fără a prelungi observaţia peste 6—12 ore (Haţieganu).

Diagnosticul pozitiv se face din simptomele „de alarmă" funcţionale: durerea, vărsăturile, sughiţul, care atrag atenţia spre suferinţa abdominală, şi din simptomele obiective cu valoare deosebită, ca durerea la nivelul fundului de sac Douglas, apărarea musculară sau contractura şi imobilitatea peretelui abdominal, a căror prezenţă dă certitudinea diagnosticului de peritonită.

Diagnosticul diferenţial trebuie făcut cu afecţiunile extraabdominale, apoi cu sindromele dureroase abdominale, care pot da un sindrom pseudoperitoneal. Astfel, pleuro-pneumopatiile acute, mai ales la copii, pot da dureri abdominale, vărsături etc., dar un examen atent clinic şi radiologic va arăta că în aceste cazuri nu se găseşte o contractură abdominală evidentă; iar prezenţa fenomenelor din partea organelor suferinde: junghi, tuse, expectoraţie, sindrom de condensaţie pulmonar, sindrom pleural va elucida diagnosticul.

Sindromele dureroase abdominale, cum sînt colica hepatică, colica renală, crizele gastrice tabetice, colica saturnină, apoi purpura abdominală, ileusul, infarctul intestinal, pancreatita acută, ridică greutăţi de diagnostic diferenţial. În toate aceste afecţiuni nu se găseşte însă o contractură adevărată a peretelui abdominal, în schimb, o contractură precoce, leucocitoză mare, febră de la început, pledează pentru o peritonită.

Scanned with OKEN Scanner

O dată diagnosticul de peritonită acută stabilit, trebuie să se cerceteze punctul de plecare şi cauza ei: este vorba de o peritonită secundară sau primitivă?

Stabilirea originii unei peritonite se poate face confruntînd datele anamnestice cu tabloul clinic şi examinările complimentare de laborator (leucocitoză, examen radiologic etc.) şi uneori recurgînd la examenul ginecologic. În peritonitele secundare se găsesc în antecedentele bolnavului afecţiuni gastro-duodenale (ulcer), apendiculare, genitale, intestinale sau hepato-colecistice.

Tabloul clinic al peritonitei secundare are anumite caracteristici: debutul brutal, violent, contractura şi fenomenele de şoc. Acestea traduc excitaţia puternică peritoneală produsă prin perforaţia organelor cavitare şi revărsarea conţinutului lor în cavitatea peritoneală. La aceasta se mai adaugă, în cazul perforaţiei organelor cavitare cu conţinut lichid şi aerian, prezenţa de la început a pneumoperitoneului şi a lichidului în cavitatea liberă peritoneală.

În peritonitele primitive lipsesc în general antecedentele unei afecţiuni viscerale abdominale; în schimb constatarea în faza prodromală a uneia sau alteia din bolile care cauzează peritonita acută primitivă (angine, scarlatină, erizipel), ajută la stabilirea diagnosticului. Fenomenele peritoneale obiective (contractura, starea de şoc şi durerea) nu sînt atît de exprimate, debutul nu este atît de brutal, în schimb starea generală trădează de la început o stare septică.

Prognosticul peritonitelor acute este în funcţie de etio-patogenie şi de stadiul evolutiv. În general, este mai grav în peritonitele secundare decît în cele primitive, afară de peritonita streptococică primitivă, care este gravă. Prognosticul peritonitelor acute în faza de debut s-a îmbunătăţit foarte mult astăzi, datorită tratamentului precoce adecvat. În stadiul înaintat (al treilea) al peritonitelor acute prognosticul este însă grav, ele sfîrşindu-se mortal. De aceea se impune un diagnostic precoce şi un tratament precoce adecvat.

Tratament. Cînd nu se poate stabili un diagnostic de certitudine, se ţine bolnavul în observaţie permanentă, dar nu mai mult de 6—12 ore de la începutul bolii. În acest interval de timp se pune bolnavul în repaus, cu pungă cu gheaţă pe abdomen, regim de ceaiuri, dar nu se dau nici purgative, nici calmante, fiindcă primele sînt dăunătoare, iar ultimele maschează simptomele şi împiedică diagnosticul.

După 6—12 ore de la debut, trebuie să se ia o atitudine terapeutică chiar în cazurile în care diagnosticul s-a oprit la acela de sindrom peritoneal acut sau abdominal acut.

În peritonitele acute localizate se ţine bolnavul în repaus complet, cu punga cu gheaţă pe regiunea interesată, regim sever: în primele trei zile regim hidric-zaharat, apoi lactat cu făinoase, pireuri şi treptat se trece la un regim mixt. Concomitent se face un tratament antiinfecţios cu sulfamide, antibiotice şi roborante (vitamină C, calciu). Dacă se instalează o constipaţie accentuată, nu se vor da laxative sau purgative, ci ulei de parafină, clisme mici sau supozitoare de glicerină la 4—5 zile, urmărind evoluţia peritonitei.

Evoluţia peritonitelor acute localizate (blocurilor) este variabilă: de cele mai multe ori retrocedează, ducînd la resorbţie completă în 4—6 săptămîni; alteori însă evoluează spre abcedare dînd abcese localizate care trebuie operate (incizie şi drenaj). La cel mai devreme şase săptămîni după ce blocul s-a resorbit trebuie tratată boala fundamentală (apendicita, ulcerul gastro-duodenal, colecistita etc.). De cele mai multe ori este vorba de un tratament chirurgical.

Peritonita acută generalizată secundară constituie o indicaţie operatorie de urgenţă. Pentru a fi cît mai eficace operaţia trebuie să îndeplinească următoarele condiţii:

— să fie făcută cît mai precoce posibil şi rapid;

— ea trebuie să se adreseze nu numai peritonitei, ci şi cauzei ei (apendicele perforat, ulcerul gastro-duodenal perforat, colecistita etc.) prin apendicectomie, colecistectomie, înfundare sau rezecţie gastrică în cazul perforaţiei unui ulcer gastro-duodenal etc.;

Scanned with OKEN Scanner

— să fie însoţit de un tratament medical pre-, intra- şi postoperator bine condus. Acest tratament vizează combaterea fenomenelor de şoc din prima fază şi prevenirea fenomenelor de şoc operator, precum şi combaterea factorului etiologic — infecţia, sau a diferitelor complicaţii ca: ileus paralitic etc. Pentru aceasta se va administra de la început: soluţie glucozată, soluţie clorurată izotonică, soluţie clorurată hipertonică, plasmă cantităţi mari, injecţii de novocaină, sedative nervoase centrale (bromuri, luminal), analeptice, cardiotonice, preparate de corticosuprarenală, iar contra infecţiei: sulfamide precum şi antibiotice (penicilină, streptomicină, teramicină etc.) atît local, cît şi parenteral în doze mari. Este de la sine înţeles că alegerea antibioticului şi a diferitelor mijloace terapeutice este în funcţie de agentul microbian în cauză şi de forma clinică a peritonitelor acute.

Pentru a preveni ileus-ul paralitic, s-a preconizat de unii, cu bune rezultate, aspiraţia duodenală continuă, introducînd sonda duodenală în duoden şi aspirînd mereu cu o seringă sau cu un aparat de aspirat. Postoperator se continuă acelaşi tratament; în plus trebuie să se dea o deosebită atenţie peristaltismului intestinal, care trebuie stimulat prin clisme mici cu glicerină sau cu soluţie clorurată hipertonică. În caz de tendinţă la ileus paralitic se vor face injecţii de hipofiză posterioară, de prostigmină sau injecţii intravenoase de soluţie de albastru de metilen 0,5—1% cîte 5—25 ml pe doză. De asemenea, tratamentul igieno-dietetic postoperator este de o mare importanţă.

Peritonitele acute primitive beneficiază de acelaşi tratament ca şi cele secundare, cu excepţia peritonitelor acute primitive pneumococice şi gonococice, care se tratează medical în afară de cazul în care sînt urmate de abcese localizate, cînd se intervine chirurgical.

ABCESUL SUBFRENIC

Abcesul subfrenic este o inflamaţie supurativă localizată a peritoneului sau retroperitoneală, situată sub diafragmă. Abcesele subfrenice intraperitoneale se localizează între diafragmă şi organele abdominale superioare: ficat, stomac, splină şi colonul transvers, pot fi drepte sau stîngi şi survin de obicei în urma unei peritonite localizate (peritonită subdiafragmatică supurată), ca o complicaţie a unei boli abdominale: ulcer gastro-duodenal perforat, angiocolecistită supurată, apendicită acută, abces hepatic etc.

Abcesele subfrenice retroperitoneale sînt localizate sub diafragmă în dreapta sau stînga, în masa de ţesut gras perirenal (abces perirenal) şi provin din supuraţii renale, pancreatice, sau sînt de origine hematogenă, în legătură cu o infecţie generalizată sau la distanţă: furunculoză, piodermite, febră tifoidă etc.

Atît abcesele anterioare cît şi cele posterioare pot avea originea într-o supuraţie pleurală, pulmonară sau genitală.

Sînt şi cazuri de supuraţii subdiafragmatice la care nu se poate preciza punctul de plecare. În fine, abcesele subfrenice pot fi de origine tuberculoasă (abcese reci) extrem de rare şi cu punctul de plecare de la o tuberculoză osoasă (costală, vertebrală) sau viscerală (rinichi, apendice).

Simptomatologia clinică este variată şi complexă, în raport cu localizarea şi etio-patogenia abcesului. Localizarea variată a abcesului imprimă tabloului clinic o anumită simptomatologie. Astfel, abcesele localizate în profunzime, ascunse şi mascate de musculatura spatelui, coastelor şi cupolei diafragmatice etc., fac ca diagnosticul în asemenea cazuri să fie greu. Abcesele situate între cupola diafragmatică şi ficat sau splină dau simptome pleuro-pulmonare, iar cele situate sub ficat evoluează cu simptome abdominale — peritoneale. Se vor găsi deci în tabloul clinic al supuraţiilor subfrenice, pe de o parte simptome comune oricărei supuraţii, pe de altă parte simptome în raport cu localizarea şi etio-patogenia abcesului.

Simptomele comune supurațiilor subfrenice, indiferent de localizarea lor, sînt acelea ale unei supurații acute traduse prin: febră înaltă, intermitentă, emaciere progresivă și rapidă, leucocitoză mare; iar local, dureri spontane și la palpare sau percuție, sensibilitate profundă și uneori edem al peretelui. Abcesele subfrenice fiind de cele mai multe ori urmările sau complicațiile unei boli, vor fi precedate de simptomele bolii cauzale: apendicită, ulcer, furunculoză etc., dar pot apărea de sine stătătoare, fără o cauză aparentă.

Abcesele subfrenice localizate sus între diafragmă și ficat sau splină, debutează și evoluează cu fenomene pleuropulmonare: dureri la baza toracelui și în hipocondrul drept sau stîng, dispnee, imobilitatea diafragmei iar la examenul obiectiv sindrom fizic pleural bazal (matitate sau submatitate, respirație diminuată, suflu pleuretic), sau sindrom fizic de condensare pulmonară (submatitate, raluri subcrepitante) sau, în caz de abces gazos, semnele unui piopneumotorax. Această simptomatologie este asemănătoare cu cea a unei pleurezii, congestii pulmonare, ori a unui piopneumotorax; dar faptul că ficatul este deplasat în jos și limita superioară a matității descrie o curbă cu convexitatea în sus, care este puțin modificată prin schimbare de poziție, îndreaptă diagnosticul spre o supurație subdiafragmatică. Sînt însă cazuri în care se asociază o pleurezie exsudativă de vecinătate, cînd diagnosticul poate fi stabilit numai prin puncție.

La puncția supradiafragmatică se obține un lichid sero-citrin, iar la cea subdiafragmatică un lichid purulent (Scheuerlein). Radioscopia furnizează semne importante: diafragma este mult ridicată și bombată, și nu se constată semne de condensare pulmonară. În caz de abces gazos, între diafragmă și ficat se observă prezența unei imagini hidroaerice.

Abcesele subdiafragmatice localizate sub ficat debutează și evoluează cu simptome abdominale: debut brusc cu sughiț, vărsături, dureri și apărare musculară în etajul abdominal superior, în epigastru sau hipocondrul drept ori stîng, depinzînd de localizarea abcesului, matitate care se continuă cu matitatea hepatică sau splenică, uneori edem și bombare a peretelui abdominal la acest nivel.

Dacă abcesul este localizat posterior, perirenal, apar dureri spontane și la palpare în loja renală, contractură și edem în regiunea lombară.

Evoluție. Fenomenele alarmante de debut se atenuează, abcesul se închistează și se constată semnele unei supurații cu simptome diafragmatice. Starea generală se alterează progresiv, bolnavul slăbește în greutate, este anemic, prezintă febră intermitentă, stare septică; pielea și părul sînt uscate.

Fără operație afecțiunea are un sfîrșit letal.

Complicațiile mai frecvente sînt perforațiile în diferite organe, și pleureziile sero-fibrinoase sau purulente (empiem pleural de însoțire).

Diagnosticul supurațiilor subdiafragmatice se face din antecedentele bolnavului în care se constată prezența unei boli ce se poate complica cu supurație (furunculoză, apendicită, ulcer gastro-duodenal etc.); din simptomele clinice: temperatură mare intermitentă, leucocitoză mare, fenomene locale mai ales de suferință diafragmatică și în fine din simptomele radiologice și puncția exploratoare.

Tratament. Experiența arată că nici terapia cu antibiotice n-a schimbat vechiul dicton, că acolo unde este puroi, el trebuie evacuat — incizie și drenaj— singurul tratament radical, iar terapia antiinfecțioasă (sulfamide, antibiotice etc.) este numai adjuvantă.

PERITONITELE CRONICE

Peritonitele cronice sînt inflamații ale peritoneului, cu evoluție lungă, avînd etiologie variată și aspecte anatomo-clinice polimorfe. Din cauza frecvenței mari a peritonitelor tuberculoase, peritonitele cronice se împart în netuberculoase și tuberculoase.

Scanned with OKEN Scanner

PERITONITELE CRONICE NETUBERCULOASE

Aceste peritonite se prezintă de cele mai multe ori ca peritonite localizate în jurul viscerelor (periviscerite) și numai extrem de rar ca peritonite generalizate.

Peritonitele cronice generalizate netuberculoase se găsesc în majoritatea cazurilor în cursul altor boli ca: nefroze, ciroze, cardiopatii, iar formele pure sînt extrem de rare. Unele au o etiologie cunoscută: peritonita cronică biliară, consecutivă unor leziuni mici ale veziculei biliare care permit trecerea bilei în peritoneu; peritonita cronică sifilitică, peritonita cronică de origine limfogranulomatoasă, sau în legătură cu chisturile ovariene. Alte peritonite au etiologie necunoscută.

Clinic, aceste peritonite se traduc prin ascită, uneori diaree, edeme ale extremităților inferioare, slăbire în greutate, anemie, febră ușoară, uneori absentă. Lichidul obținut prin puncție are caracterele unui exsudat. Aici trebuie amintit că ascitele de origine neinflamatorie, transsudative din insuficiența cardiacă, ciroza hepatică etc. pot lua cu timpul caracterul exsudativ, confundîndu-se cu o peritonită cronică.

Peritonitele cronice localizate netuberculoase sînt inflamații ale peritoneului din jurul ori vecinătatea viscerelor; de aceea se mai numesc și periviscerite. Este foarte important să fie cunoscute, din cauza simptomelor și tulburărilor multiple ce le produc, punînd probleme de diagnostic și terapie extrem de grele.

Simptomatologie. Periviscerite le fiind în marea lor majoritate secundare unor afecțiuni ale diferitelor organe abdominale, în tabloul clinic se disting două perioade:

Într-o primă perioadă simptomatologia este aceea a bolii primitive, cauzale: apendicită, tiflită, colecistită, ulcer etc., iar în a doua fază, cînd apare periviscerita, afecțiunea secundară, tabloul clinic devine mai complex, fiind reprezentat, pe de o parte, prin simptomele bolii primare, pe de altă parte, prin semnele perivisceritei sau peritonitei localizate. Acestea, prin varietatea și intensitatea lor ajung să predomine, și astfel să mascheze, sau să facă să se piardă caracterele afecțiunii primitive cauzale.

Simptomatologia periviscerite lor este de asemenea mai mult sau mai puțin bogată și manifestă, în raport cu localizarea și extinderea lor, și mai ales cu gradul tulburărilor funcționale locale și generale și cu leziunile anatomice ale diferitelor viscere în jurul cărora se desfășoară aceste procese patologice. Așa se explică faptul că unele periviscerite pot evolua tot timpul latent, asimptomatic sau cu simptome atenuate, în timp ce altele dau o simptomatologie zgomotoasă și complexă locală și generală, demonstrînd prin aceasta și rolul sistemului nervos, al tipului de sistem nervos, în producerea acestor fenomene.

În tabloul clinic se găsesc, pe de o parte, simptome comune, pe de altă parte, simptome mai mult sau mai puțin caracteristice pentru localizarea perivisceritei.

Debutul periviscerite lor este insidios și precedat de boala cauzală: colecistită, tiflită, apendicită etc. O dată cu prinderea seroasei peritoneale în procesul patologic, simptomatologia clinică se schimbă. Durerea, deși nu este obligatorie, devine permanentă, avînd un caracter surd de tensiune sau tracțiune. Ea este localizată aproape totdeauna într-o regiune fixă, și cauzează o suferință continuă a bolnavului. Pe acest fond dureros se grefează adeseori crize dureroase (colice) trecătoare, cauzate de episoadele evolutive active ale bolii cauzale (colecistită, ulcer, apendicită), sau de tulburările funcționale (spasme — colici).

Inflamația cronică a peritoneului constituie punctul de plecare al unor excitații reflexe ce produc tulburări motorii și secretorii în diferite sectoare ale tubului digestiv și glandelor anexe, traduse prin: constipație sau diaree, vărsături, grețuri, regurgitări, balonări, meteorism, senzație de plenitudine sau greutate mai ales în epigastru. Periviscerite le, prin organizarea lor fibroasă, duc la formarea de aderențe, bride, care prin compresiune dau semne de stenoze organice ale duodenului, coledocului, pilorului sau intestinului, manifestate prin

stază gastrică, duodenală, icter, constipații, fenomene de subocluzie sau chiar de ocluzie (ileus).

Această simptomatologie locală este însoțită de simptome generale numeroase și variate. Bolnavul slăbește în greutate, este palid, prezintă palpitații, insomnie, migrenă, depresiuni psihice, iritabilitate exagerată, fenomene vasomotorii (paloare, transpirații postprandiale). Pe măsură ce procesul inflamator se extinde și progresează, prinzînd uneori aproape toate organele abdominale, simptomele locale și generale devin tot mai accentuate și mai polimorfe, ceea ce a făcut pe unii (Hațieganu) să le grupeze sub noțiunea de „sindrom abdominal polivalent".

Formele clinice sînt foarte variate, depinzînd de organul afectat și întinderea procesului inflamator. Localizările mai frecvente le putem împărți (Carnot, Hațieganu) în patru mari grupe, după frecvența lor:

1. Periviscerite drepte superioare;
2. Periviscerite drepte inferioare;
3. Periviscerite drepte bipolare sau dextrite;
4. Periviscerite stîngi.

1) *Periviscerităle drepte superioare* sînt cauzate de o colecistită, ulcer gastro-duodenal, afecțiuni hepatice (ciroză, hepatită), traumatisme operatorii, sau apar ca o afecțiune primitivă a peritoneului perihepatic, fiind vorba în asemenea cazuri de o leziune tuberculoasă. După cum procesul inflamator prinde foița peritoneală a unuia sau mai multor organe din acestă regiune se disting următoarele forme:

a) *Perihepatita*, care se traduce prin dureri în regiunea hepatică, hepatosplenomegalie, ficat sensibil, ascită. Ea este adesea asociată cu simfiza pericardică.

b) *Pericolecistita și periduodenita*, care obișnuit coexistă, sînt cauzate de afecțiuni duodenale (ulcer) sau de afecțiuni colecistice (colecistită). Clinic ele evoluează cu un sindrom duodeno-vezicular: stază duodenală, tradusă prin sindromul intoxicației duodenale și sindrom colecistopatic: dureri permanente în hipocondrul drept, uneori comprimarea căilor biliare extrahepatice prin bride, cu icter sau subicter cronic; fenomene generale: scădere în greutate, alterarea stării generale, simptome nervoase (astenie, oboseală, depresiune psihică, irascibilitate); tulburări gastro-intestinale cu caracter dispeptic (greață, vărsături, flatulență, constipație).

La palpare se constată o sensibilitate în hipocondrul drept cu intensitatea maximă în punctul colecistic; împăstare sau prezența unei vezicule biliare mărite, prin stază cauzată de bride. Colecistografia arată o veziculă mare, deformată, iar la examenul radiologic se constată o stază duodenală accentuată, deformații și deplasări ale duodenului.

c) *Perigastrita* survine de obicei în ulcerele gastrice vechi, dar mai poate fi cauzată de infecții tuberculoase, sifilitice, de traumatisme operatorii sau de infecții propagate de la vezicula biliară. O dată cu instalarea perigastritei, simptomatologia ulcerului se schimbă: durerile devin permanente, surde, nu se mai calmează cu alcaline, bolnavul slăbește, iar local se palpează o împăstare. Prin bride se pot produce fenomene de stenoză mediogastrică sau pilorică.

2) *Periviscerităle drepte inferioare* sau peritonitele localizate în jurul apendicelui și cecului (periapendicita și peritiflita) sînt frecvente, din cauză că apendicele și cecul conțin o bogată floră microbiană, constituind „marele inoculator septic" (Carnot), la care se mai adaugă infecții de origine genitală și aderențe postoperatorii. Inflamația se extinde frecvent la mezenter și epiploon, dînd și o mezentero-epiplooită, ceea ce face ca tabloul clinic să fie bogat și polimorf: dureri abdominale difuze permanente, tulburări intestinale (constipație, fenomene de subocluzie sau ocluzie cu colici intestinale mari), sindrom de intoxicație ileocecală cu simptome generale, mai ales nervoase, traduse prin iritabilitate, depresiune psihică, insomnie, astenie, oboseală, scădere în greutate și fenomene dispeptice.

Scanned with OKEN Scanner

La palpare se constată o sensibilitate difuză abdominală, mai ales în punctele mezenterice şi în groapa iliacă dreaptă, o împăstare a regiunii ileo-cecale sau prezenţa unui cec sensibil şi destins. La examenul radiologic se constată stază cecală, bride, dilatări şi tulburări de tranzit.

③ *Perivisceritele drepte bipolare* sau dextritele, sînt peritonite localizate, care interesează cele două regiuni superioară şi inferioară. De obicei procesul pleacă de la o regiune, apoi treptat prinde şi pe cealaltă, datorită legăturilor anatomice şi funcţionale intime între aceste regiuni. Fiind cointeresate aproape toate organele abdominale, apoi nervi şi vase, afecţiunea va evolua clinic cu sindromul abdominal polivalent descris pentru prima dată de Haţieganu.

Acest sindrom abdominal polivalent este compus dintr-o simptomatologie complexă şi polimorfă care cuprinde:

a) semne dispeptice (greaţă, mai ales matinală, vărsături, dureri abdominale difuze sau localizate în 2—3 puncte);

b) simptome nervoase numeroase care colorează şi complică şi mai mult tabloul clinic: astenie, obsesii (nosofobii), melancolie, ipohondrie, cefalee, ameţeli, insomnie, tulburări nervoase vegetative traduse prin acrocianoză, piele uscată, tahicardie etc;

c) simptome umorale sanguine: anemie etc.;

d) simptome generale (stări subfebrile clinice, slăbire în greutate) şi simptome din partea diferitelor organe, datorite unei toxiinfecţii de origine intestinală.

La examenul obiectiv se constată o împăstare difuză a abdomenului şi o sensibilitate accentuată în punctele paraombilical şi epigastric. Examenul radiologic furnizează date importante: stază duodenală, stază ileccecală, aderenţe şi deformări ale colonului ascendent şi transvers.

④ *Perivisceritele stîngi* sînt peritonitele localizate în jurul colonului transvers, descendent şi sigmoid; dintre acestea perisigmoidita este cea mai frecventă.

Perisigmoidita este cauzată de afecţiuni ale sigmei şi, mai rar, de altă origine. Clinic, ea se manifestă prin dureri în groapa iliacă stîngă, constipaţie întreruptă de descărcări diareice, colici mari în timpul defecaţiei. În cursul evoluţiei ea poate produce stenoze, ocluzii sau se poate complica cu un abces.

Pericolita transversă, prinzînd în aderenţe stomacul şi plexul solar, evoluează cu fenomene uneori alarmante, traduse prin dureri epigastrice în bară. Pe acestea se grefează diaree şi vărsături survenind în criză, după mese, însoţite de fenomene vasomotorii: paloare, transpiraţii şi senzaţie de rău.

Etio-patogenia perivisceritelor este variată şi complexă. În marea majoritate a cazurilor ele sînt cauzate de afecţiuni şi infecţii ale organelor subiacente: ulcer şi cancer gastric, ulcer duodenal, colecistite calculoase şi necalculoase, apendicită, tiflită, infecţii utero-anexiale etc. Infecţia poate deci pleca de la orice organ abdominal şi ajunge prin contiguitate, pe cale limfatică sau prin perforaţii la peritoneu. Mai frecvente sînt însă infecţiile şi intoxicaţiile plecate de la cele „două răspîntii" mari inoculatoare septice: vezico-duodenală şi ceco-apendiculo-anexială. Mai rar perivisceritele sînt primitive cauzate de o infecţie tuberculoasă sau sifilitică. Infecţiile sînt „atenuate însă persistente", iar ca germeni patogeni s-au găsit mai ales colibacilul, enterococul, gonococul, anaerobi şi alţi germeni.

În afară de infecţii, traumatismele şi operaţiile duc la periviscerite prin lezarea peritoneului şi organelor subiacente. De asemenea terenul, felul de a se apăra şi adapta al organismului, au un deosebit rol. Numai aşa se poate explica apariţia rapidă a unor aderenţe întinse (cazuri în care aderenţele şi cu complicaţiile lor — ileus — au apărut la 14 zile după operaţie), precum şi faptul că unii bolnavi nu fac aderenţe, deşi au suferit multe operaţii sau afecţiuni organice abdominale de lungă durată.

Scanned with OKEN Scanner

Anatomie patologică. Peritoneul răspunde la cea mai mică iritaţie printr-o puternică exsudaţie fibrinoasă, urmată de înlocuirea ei cu ţesut colagen, formarea de neomembrane, îngroşări peritoneale, bride şi aderenţe, ce favorizează coalescenţa diferitelor organe şi prinderea firişoarelor nervoase sau chiar dezvoltarea de noi fire nervoase care, după cum au arătat lucrările lui Ghirgolav, explică durerile permanente din periviscerite. Aderenţele sînt cu mult mai extinse şi mai pronunţate dacă sînt prinse şi epiploonul şi mezenterul, ceea ce se întîmplă frecvent. Prin retracţiile cicatriceale, se produc compresiuni, stricturi şi deformări ale diferitelor organe (stomac, duoden, căi biliare, intestin etc.).

Importanţa periviscerităţilor în patologia abdominală este mare, dar nu trebuie exagerată, punîndu-se în contul lor toate suferinţele postoperatorii.

Profilaxie. Profilaxia în periviscerite constă în tratarea adecvată şi la timp a afecţiunilor care duc la periviscerite: colecistite, boală ulceroasă, colite, anexite etc. Tratamentul unui focar infecţios situat într-un organ abdominal se poate face medical şi chirurgical. Îndepărtarea unui focar infecţios abdominal pe cale chirurgicală trebuie să fie precedată şi urmată de un tratament medical adecvat (antibiotice, sulfamide etc.), pentru a împiedica inocularea peritoneului cu microbi virulenţi. De asemenea, pentru a preveni periviscerităţile, este recomandabil ca îndepărtarea focarelor infecţioase acute, cantonate într-unul sau altul din organele abdominale, să se facă atunci cînd nu se impune o intervenţie de urgenţă — la rece, adică după ce au cedat fenomenele acute.

Capacitatea de muncă. Peritonitele cronice netuberculoase generalizate de origine sifilitică fiind curabile prin tratament, nu diminuează capacitatea de muncă şi deci nu se încadrează. Peritonita cronică limfogranulomatoasă determină o incapacitate totală şi statornică de muncă, şi ca atare bolnavii trebuie încadraţi de la început în gradul I sau al II-lea de invaliditate, după cum au sau nu nevoie de un ajutor permanent. Din punct de vedere al expertizei capacităţii de muncă, periviscerităţile netuberculoase se împart în 3 forme:

a) *Forma uşoară*, fără tulburări funcţionale, cu sensibilitate locală uşor crescută şi cu semne radiologice puţin evidente — nu duce la scăderea marcată a capacităţii de muncă, care să necesite schimbarea profesiei şi încadrarea într-un grad de invaliditate.

b) *Forma medie*, cu fenomene dureroase, tulburări funcţionale, modificări radiologice şi tulburări de nutriţie, în care se determină o diminuare a capacităţii de muncă. Sînt contraindicate profesiile care cer eforturi fizice mari, chiar discontinue, cu trepidaţii, cu atitudine forţată a corpului, cu încordarea musculaturii abdominale; mersul, ortostatismul îndelungat; contactul îndelungat al organelor digestive cu substanţe toxice. În aceste cazuri este indicată schimbarea profesiei şi încadrarea în gradul al III-lea de invaliditate, recomandînd profesii care necesită eforturi fizice moderate, executate în special şezînd şi care permit respectarea unui regim alimentar adecvat.

c) *Forma gravă*, cu manifestări de subocluzie sau fenomene de intoxicaţie cronică, tulburări funcţionale ale tractului digestiv şi de nutriţie intensă, determină o incapacitate totală şi statornică de muncă şi se încadrează în gradul al II-lea de invaliditate.

Tratamentul periviscerităţilor va fi în primul rînd etio-patogenic, vizînd tratarea sau înlăturarea cauzei (apendicită cronică, colita, ulcerul gastro-duodenal etc.), mai ales tratarea infecţiei şi combaterea fenomenelor congestive, favorizarea resorbţiei procesului inflamator, acolo unde este posibil; în al doilea rînd, tratamentul va fi simptomatic.

Mijloacele terapeutice sînt: tratament igieno-dietetic, medicamentos, fizioterapeutic şi chirurgical.

Tratamentul igieno-dietetic: viaţă în aer liber, evitarea eforturilor mari fizice şi psihice, ceea ce implică o muncă corespunzătoare. Tratamentul trebuie să înlăture manifestările clinice ale bolii organice de bază. Deoarece destinderea organelor cu periviscerite provoacă suferinţe, se va acorda importanţa cuvenită regimului dietetic. În indicarea regimului alimen-

Scanned with OKEN Scanner

tar trebuie să se țină seamă de afecțiunea de bază: colită, colecistită, ulcer, prescriind regimurile corespunzătoare acestor afecțiuni. Regimul dietetic trebuie să nu conțină alimente care lasă multe reziduuri, ci alimente ușor digerabile și absorbabile. Perivisceritele fiind afecțiuni cronice, rația alimentară trebuie să fie completă, conținînd toate principiile alimentare și caloriile necesare. Mesele vor fi mici și dese, la 2—3 ore, compuse din alimente pregătite mai ales sub formă de pireuri și lichide: ceai, lapte, supe, terciuri preparate cu lapte, cu unt, brînză de vacă, smîntînă, ouă, jeleu, paste făinoase, orez, griș, zahăr, compot, zeamă de fructe și de legume, legume fierte și trecute prin sită. Se elimină fasolea, ridichile, guliile (celuloză) și cantitățile prea mari de cartofi, cărnurile conservate, dar se recomandă carnea proaspătă de vițel fără tendoane, de pasăre, miel, pește și multe vitamine. În prescrierea regimului trebuie să se țină seama și de prezența constipației sau a diareei.

Tratamentul medicamentos se va adresa în primul rînd bolii de bază: colecistită, boala ulceroasă, anexita (pansamente gastro-intestinale, antispasmodice, laxative, sedative și tonice, tratament antiinfecțios cu sulfamide sau antibiotice).

Vaccinoterapia cu autovaccin sau stockvaccin, ori piretoterapia, pentru a schimba reactivitatea organismului și a ușura resorbția procesului inflamator, dă rezultate bune, cînd starea generală este bună și nu există contraindicații. Împotriva durerilor și spasmelor se prescriu antispasmodice (preparate de beladonă și papaverină). Pentru a combate constipația se dă ulei de parafină, asociat cu un laxativ ușor (licviriția). Împotriva tulburărilor nervoase se administrează sedative: bromuri, luminal, pasifloral, sedonal; se prescriu de asemenea tonice: stricnină, preparate de fosfor precum și vitamină B_1 și C.

Rezultate bune în calmarea suferințelor se obțin prin infiltrații regionale cu soluții de novocaină 0,5% (metoda Vișnevski) sau prin clisme cu novocaină 1%, 20—50 ml. În caz de dureri mari și rezistente la acest tratament, radioterapia pe abdomen în doze antalgice dă de multe ori rezultate bune.

Tratamentul fizioterapic aplicat sistematic poate da și el rezultate bune; el va consta în diatermie, ultrascurte sau raze ultraviolete pe abdomen: cîte 20 de ședințe ultrascurte și 15 ședințe ultraviolete într-o serie, urmate de o pauză de 8—10 săptămîni și repetate timp de 2 ani.

Tratamentul chirurgical, preconizat de unii în scopul de a îndepărta aderențele, nu este indicat, căci rezultatele sale sînt tocmai contrarii, aderențele extinzîndu-se și accentuîndu-se după operație. Tratamentul chirurgical este indicat pentru a elimina focarul infecțios primitiv (colecistită, apendicită, ulcer vechi calos). El se impune de asemenea în cazurile cînd aderențele produc fenomene grave de compresiune, cu subocluzie, ileus sau stază duodenală și ileocecală accentuată, cu fenomene endotoxice grave.

Tratamentul perivisceritelor fiind complex și lung și urmat mai mult de ameliorări decît de vindecări, se cere din partea bolnavului și medicului răbdare și încredere reciprocă.

PERITONITELE CRONICE TUBERCULOASE

Prin frecvența lor mare, peritonitele tuberculoase, care constituie 90% din totalul peritonitelor cronice, ocupă un loc foarte important în patologia peritoneului.

Simptomatologie. Aspectele clinice ale peritonitelor tuberculoase sînt variate, depinzînd de forma anatomică și de evoluția lor.

După evoluție se disting forme acute, subacute și cronice, iar după localizare: peritonite tuberculoase localizate și generalizate.

1. *Peritonitele tuberculoase generalizate.* Aceste peritonite pot evolua acut, subacut și mai ales cronic. Trebuie subliniat însă faptul că o peritonită tuberculoasă cronică se poate instala acut sau subacut.

Scanned with OKEN Scanner

Tabloul clinic este variat, după cum predomină leziunile exsudative sau leziunile productive şi fibroase, adică după cum este vorba de o peritonită cu predominanţa fenomenelor alergice, de hipersensibilizare, traduse printr-o puternică exsudaţie (forma ascitogenă, forma cazeoasă), sau a fenomenelor de imunitate, cu leziuni productive — foliculare, nodulare ce duc la scleroză.

a) *Peritonita tuberculoasă acută* poate apărea în cursul unei granulii, în cadrul unei poliserozite sau solitară. În toate formele acute fenomenele generale sînt grave, traducînd o stare septică: febră înaltă (39°), neregulată, stare generală gravă, adinamie, cefalee, cianoză, transpiraţii. În formele asociate, fenomenele locale, manifestate prin dureri abdominale difuze, care se accentuează la orice mişcare, meteorism, ascită discretă, sînt mascate de simptomatologia generală şi de aceea ele trebuie căutate. În formele pure, simptomele locale sînt evidente, dar se confundă uşor cu cele ale unei peritonite acute netuberculoase şi diagnosticul se face uneori abia cu ocazia intervenţiei chirurgicale sau autopsiei.

Debutul peritonitei tuberculoase acute este brusc numai în aparenţă, fiindcă o anamneză conştiincioasă pune în evidenţă cu săptămîni înainte fenomene de impregnaţie bacilară (oboseală, ascensiuni febrile, scădere în greutate, diminuarea poftei de mîncare, transpiraţii, indispoziţie).

Evoluţia peritonitelor tuberculoase acute este în general gravă, mai ales cînd poliserozita sau peritonita însoţeşte o granulie, care poate duce la moarte în 4—5 zile. Ea este mai puţin gravă în forma simplă, care sfîrşeşte prin a se resorbi.

b) *Peritonita tuberculoasă subacută* se prezintă obişnuit cu tabloul clinic al pleuroperitonitei descrise de Fernet-Boulland. Ea apare la adolescenţi şi adulţi tineri. Într-o primă fază se găsesc simptomele unei impregnaţii bacilare tradusă prin semne generale şi dispeptice: subfebrilităţi, scădere în greutate, transpiraţii, scăderea poftei de mîncare, balonări. În faza a doua apar semnele unei peritonite şi ale unei pleurezii uni- sau bilaterale. Treptat se instalează tulburări digestive, constipaţie alternînd cu diaree, inapetenţă şi balonări.

Abdomenul creşte în volum şi prezintă o sensibilitate difuză la palpare. Apar semne de ascită. Tabloul clinic devine tot mai bogat prin apariţia semnelor unei pleurezii uni- sau bilaterale, uscate sau mai des exsudative. Mai rar, ordinea evoluţiei leziunilor este inversă, boala începînd cu pleurezia, apoi se adaugă şi peritonita. Starea generală nu este prea alterată, temperatura oscilează între 38—39°. La puncţia exploratoare abdominală sau pleurală se obţine un lichid sero-citrin cu caracterele unui exsudat (reacţia Rivalta pozitivă). Examenul citologic al lichidului arată predominanţa limfocitelor, iar inocularea la cobai este pozitivă pentru tuberculoză.

Evoluţia este variabilă: în unele cazuri, după 1—3 luni, lichidul din cavităţile seroase începe să se resoarbă şi bolnavul se vindecă. În altele, peritonita trece din forma ascitică într-o formă fibro-cazeoasă, sau se produc diseminări şi localizări în alte organe (meninge, plămîni), care agravează prognosticul.

c) *Peritonitele tuberculoase cronice* generalizate îmbracă, din punct de vedere anatomoclinic, mai multe forme: uscată, ascitică, fibro-cazeoasă şi adezivă. Privind dinamic boala, aceste variate tipuri pot fi considerate ca „momente evolutive în desfăşurarea aceluiaşi proces patologic". Acest fel de a vedea explică formele intermediare sau mixte şi mai ales trecerea unei forme în alta.

F o r m a u s c a t ă survine mai ales la copii şi adolescenţi, şi se manifestă clinic prin simptome generale, care trădează o impregnaţie bacilară: febră, slăbire continuă, paloare, anorexie, şi prin simptome locale abdominale: dureri continue, colici, meteorism, dureri la palpare profundă şi la decomprimare bruscă. Semnele fizice lipsesc de obicei, totuşi se pot pune în evidenţă uneori frecăturile peritoneale.

Scanned with OKEN Scanner

După săptămîni sau luni fenomenele se ameliorează treptat, ducînd spre vindecare, sau se agravează, trecînd într-o formă ulcero-cazeoasă.

2) Forma ascitică se întîlneşte la fete tinere şi în a doua copilărie. Debutează insidios, cu fenomene uşoare: febră, oboseală, inapetenţă, scădere în greutate, tulburări digestive (greaţă, vărsături, constipaţie, diaree). În săptămîna a doua apare un meteorism ce se accentuează progresiv, urmat de ascită, care devine abundentă, constituind simptomul dominant şi caracteristic al acestei forme clinice. Abdomenul creşte în volum, ia un aspect de batracian, iar la examenul fizic se găsesc toate simptomele unui revărsat lichidian liber în cavitatea peritoneală. Exsudatul bogat în fibrină determină formarea de aderenţe care provoacă uneori închistarea lichidului sau unele simptome caracteristice ca: semnul Thormeyer (timpanism înconjurat de matitate în regiunea ileo-cecală) cauzat de o mezenterită retractilă, care trage ansele intestinale spre dreapta. De asemenea, este caracteristic pentru peritonită faptul că, după evacuarea lichidului ascitic exsudativ, abdomenul nu colabează ca în ascitele cu lichid transsudativ (la cirotici, în insuficienţa cardiacă), ci rămîne destins (Pocreanu), iar la palpare se percep o împăstare sau rezistenţe difuze ori localizate în formă de bandă sau coardă transversală deasupra ombilicului (coarda epiplooică descrisă de Velpeau).

Lichidul obţinut prin puncţie este sero-citrin, avînd caracterele unui exsudat, şi este bogat în limfocite. Această formă ascitică a peritonitei bacilare, după o evoluţie de cîteva luni (1—4), începe în mod obişnuit să regreseze. Fenomenele generale şi locale se ameliorează progresiv şi afecţiunea se termină prin vindecare. Numai foarte rar această formă trece într-o formă ulcero-cazeoasă sau, şi mai rar, poate să evolueze grav, dînd localizări şi în alte organe sau seroase.

3) Forma fibro-cazeoasă sau ulcero-cazeoasă este forma cea mai gravă şi apare, fie ca primitivă (la adult), fie ca o modalitate de evoluţie a uneia din formele descrise mai sus (la copil). Procesele exsudativ-necrotice şi proliferativ-fibroase se intrică în cel mai variat mod; se găsesc anse intestinale aglutinate prin neomembrane, mase cazeoase, noduli, ganglioni măriţi, pungi de lichid ascitic şi aderenţe extinse.

În tabloul clinic se distinge o fază prodromală, care poate preceda cu săptămîni sau luni de zile faza manifestă a peritonitei, fiind reprezentată prin simptomele de impregnaţie bacilară. Apoi urmează faza manifestă a peritonitei, care debutează insidios, cu simptome generale şi locale din ce în ce mai grave: starea generală se alterează progresiv, febra este neregulată, bolnavul slăbeşte, tegumentele sale devin palide, subţiri şi lucioase. Apar tulburări dispeptice, la început mai mult cu caracter intestinal (constipaţie, diaree, dureri periombilicale), apoi, progresiv tabloul clinic devine tot mai bogat în simptome şi mai caracteristic: temperatură mai mare şi mai neregulată, alterare gravă a stării generale, emaciere, transpiraţii abundente, abdomenul creşte în volum, durerile abdominale devin mai accentuate. La percuţie se constată zone mate alternînd cu zone sonore, cu aspectul de „masă de şah", sonoritate în flancuri şi matitate periombilicală. La palpare se percep o împăstare difuză şi din loc în loc rezistenţe mai dure, în formă de tumori, neomogene ca mărime şi consistenţă, ale căror limite sînt greu de precizat, situate în cele mai variate regiuni ale abdomenului. Aceleaşi mase tumorale se constată şi la examenul genital şi rectal. Ganglionii mezenterici şi căile limfatice sînt frecvent prinse, putînd să producă diaree grase şi lienterie.

Ca o varietate clinică a acestei forme este localizarea izolată pe ganglionii mezenterici, pe care o întîlnim la copii, cunoscută sub numele de „tabes mezaraica" sau ftizie abdominală, care evoluează cu un tablou clinic asemănător: febra mare, neregulată, ganglioni cazeificaţi, ulceraţi, cu fistule, caşexie progresivă şi cu sfîrşit adesea letal.

Evoluţia acestei forme este în general gravă; procesele cazeoase se ulcerează, dînd fistule cu supuraţii interminabile în diferite organe (vezică, intestin), sau la tegumente. Starea generală este din ce în ce mai alterată, bolnavul se emaciază, devine caşectic şi în

6 — 8 luni ajunge la sfîrşitul letal. Foarte rar procesul ulcero-cazeos se sclerozează şi peritonita se vindecă.

④ Forma fibro-adezivă (fibro-plastică) poate fi secundară uneia din formele descrise mai sus, sau de la început procesul patologic ia un caracter productiv ce duce la scleroză, componenta imunitară dominînd în procesul imuno-biologic. Ceea ce constituie gravitatea acestei forme sînt aderenţele multiple, care se extind la toată cavitatea abdominală, producînd bride, ce comprimă, strangulează, tracţionează şi fixează diferite organe, dînd astfel tulburări grave în funcţia viscerelor interesate: stază, constipaţii, subocluzii sau ocluzii. Comprimarea şi prinderea nervilor în aderenţe cauzează dureri de tip nevralgic (nevralgii intercostale, lombare, sciatică). Uneori procesul fibros adeziv este atît de extins, încît se poate vorbi de simfiză peritoneală. Aceasta poate avea repercusiuni grave asupra organelor subiacente, prin comprimarea şi invadarea lor de procesul scleros. În acest mod se pot produce: edeme ale membrelor inferioare şi ascită prin comprimarea cavei inferioare şi venei porte; icter mecanic prin comprimarea căilor biliare; ciroze pluriviscerale. Abdomenul este balonat, meteorizat, sau mai frecvent excavat, cu împăstări sau rezistenţe difuze ori localizate, mai ales sub forma coardei epiplooice Velpeau. Fenomenele toxiinfecţioase sînt foarte atenuate (subfebrilităţi) sau lipsesc; în schimb tot tabloul clinic este dominat de tulburările mecanice abdominale.

Evoluţia este variabilă: în unele cazuri se produce vindecarea; dar mai frecvent bolnavii mor, fie prin complicaţii mecanice (ileus, comprimarea venei cave etc.), fie prin evoluţia procesului, care se transformă din fibro-adeziv în ulcero-cazeos, sau prin diseminări şi localizări pe alte organe (meninge, plămîni).

2. *Peritonitele tuberculoase localizate.* Sînt acele peritonite bacilare, în care leziunile sînt limitate într-o regiune abdominală oarecare. Localizările mai frecvente sînt în regiunile: ileo-cecală (pericolita dreaptă), sigmoidiană (perisigmoidita), pelviană (pelviperitonita), apoi în regiunea superioară: perihepatita, perigastrita şi pericolecistita tuberculoasă.

Simptomatologia este aceea a perivisceritelor cronice (vezi Perivisceritele), la care se adaugă semnele impregnaţiei bacilare.

Anatomie patologică. Formele clinice numeroase ale peritonitelor tuberculoase sînt legate de leziunile anatomice variate, iar tabloul anatomopatologic, la rîndul lui, este determinat de relaţiile ce se stabilesc între micro- şi macroorganism, mai ales de starea de reactivitate a organismului, precum şi de calea de acces şi de propagare a infecţiei.

La nivelul peritoneului, leziunile tuberculoase, ca şi în genere în orice proces tuberculos, pot evolua sub cele trei aspecte fundamentale: exsudativ, productiv şi fibros.

Uneori leziunile tuberculoase peritoneale au toate acelaşi aspect, avînd acelaşi stadiu de evoluţie. Acestea sînt formele simple, caracteristice formelor acute sau de debut ale peritonitelor tuberculoase, în care se constată, fie o diseminare granulică pe întreg peritoneul, cu un exsudat sero-fibrinos redus, fie o puternică exsudaţie sero-fibrinoasă cu rare granulaţii tuberculoase, sau chiar lipsa lor. În mecanismul patogenic al acestor forme cu predominanţa fenomenelor exsudative domină componenta alergică de hipersensibilitate a procesului imunobiologic. Alteori, şi acesta este cazul mai frecvent, leziunile sînt complexe, mixte, rezultate din îmbinarea leziunilor fundamentale, cu predominanţa uneia dintre ele. Asemenea leziuni complexe se întîlnesc în peritonitele subacute şi cronice: procese exsudative traduse prin ascită, mase cazeoase, ulceraţii şi supuraţii; procese productive reprezentate prin granulaţii, tuberculi şi noduli tuberculoşi şi procese fibroase manifestate printr-un ţesut scleros, ca forme terminale ale leziunilor exsudative şi productive. Îmbinarea acestor leziuni fundamentale, unele exsudative, altele productive şi consecinţele lor — leziunile scleroase, arată evoluţia procesului tuberculos în timp, determinată de interrelaţiile ce se stabilesc între mi-

Scanned with OKEN Scanner

cro—macroorganism şi factorii de mediu. Fazele în care domină componenta de hiperreactivitate, hipersensibilitate a organismului, vor da leziuni exsudative; fazele în care s-a instalat o stare de imunitate a organismului se vor traduce prin leziuni productive şi scleroase. Aşa se explică faptul că în peritonitele cronice se găsesc asociate şi intricate în cel mai variat mod cele trei leziuni fundamentale. După cum domină inflamaţia fibrinoasă, ascita, leziunile fibro-cazeoase sau fibroase, iau naştere formele anatomo-clinice: uscată, ascitică, fribro-cazeoasă sau fibroasă (adezivă).

În forma ascitică se constată granulaţii tuberculoase diseminate pe întreaga suprafaţă peritoneală, cavitatea fiind plină cu un exsudat abundent. Peritoneul este congestionat. Granulaţiile se pot resorbi sau scleroza şi determina astfel trecerea într-o peritonită fibroasă.

În forma fibro-cazeoasă se găsesc mase de cazeum înconjurate de ţesut fibros, false membrane, bride, care aglutinează ansele intestinale. Epiploonul este infiltrat cu tuberculi, ganglionii limfatici sînt măriţi, mulţi dintre ei fiind cazeificaţi. În cursul evoluţiei se pot produce ulceraţii, fistule şi supuraţii.

Forma fibroasă se traduce prin cicatrizarea tuberculilor, fibrina falselor membrane se vascularizează şi este înlocuită cu un ţesut colagen, dînd bride, aderenţe şi simfize cu toate complicaţiile lor (subocluzii, ileus, compresiuni pe organe, vase şi nervi).

Etio-patogenie. Primoinfecţia tuberculoasă se face în general în copilărie, însă focarul primar, fie el pulmonar sau extrapulmonar (ganglionar, osos), rămîne de cele mai multe ori latent, şi schimbă modul de reacţie a organismului, creînd ceea ce numim o stare alergică. Această stare alergică se poate manifesta, fie în sensul unei hipersensibilizări, a unei hiperreactivităţi, fie în sensul unei rezistenţe mărite. Acestea nu sînt altceva decît două aspecte sau faze ale aceluiaşi proces imunobiologic.

Anumiţi factori ca: boli infecţioase anergizante (tuse convulsivă, rujeolă, gripă etc.), surmenaj fizic şi psihic, carenţe alimentare şi mizerie fiziologică, pubertatea cu multiplele ei tulburări neuro-endocrine (mai ales la femei), fac ca focarul primitiv (primoinfecţia) să fie reactivat sau să favorizeze o nouă infecţie (exogenă). Infectarea peritoneului se produce pe cale hematogenă, limfatică sau prin contiguitate (de la un ganglion mezenteric, de la organele genitale, de la plămîn, pleură etc.). Mai frecvent infecţia peritoneului se face pe cale hematogenă din focarele primitive ganglionare sau pulmonare.

Diagnosticul peritonitelor tuberculoase se face pe simptomele de impregnaţie bacilară, pe semnele generale şi pe cele locale abdominale, pe vîrsta tînără a bolnavului, eventual şi pe alte localizări bacilare, precum şi pe prezenţa unor antecedente tuberculoase.

În formele ascitice, unde nu se găseşte o altă cauză a ascitei, diagnosticul se face în general uşor. În discuţia diagnosticului diferenţial intră chisturile ovariene foarte mari, precum şi ascitele de diferite origini şi în special cele cirotice.

Formele acute şi incipiente ale peritonitelor tuberculoase pretează la greutăţi de diagnostic cu peritonitele acute de alte origini (pneumococică, gonococică etc.). Nu rareori diagnosticul se stabileşte abia pe masa de operaţie. Şi în aceste forme semnele de impregnaţie bacilară din faza prodromală şi caracterele şi evoluţia peritonitei bacilare ajută la diagnostic.

În formele ulcero-fibro-cazeoase diagnosticul se face uşor din simptomele impregnaţiei bacilare, vîrsta tînără, dar mai ales din semnele palpatorii (abdomen împăstat, mase de consistenţe diferite) şi eventual coexistenţa leziunilor tuberculoase pulmonare sau ganglionare. Diagnosticul diferenţial trebuie făcut cu carcinomatoza şi echinococoza peritoneală. Tabloul clinic, vîrsta, lipsa unei tumori primitive, localizate la nivelul unui viscer abdominal sau pelvian, probele biologice, elimină posibilitatea unui cancer peritoneal secundar sau a unei echinococoze peritoneale.

Evoluţie şi prognostic. Evoluţia peritonitelor tuberculoase este variată, după forma anatomo-clinică. În general, formele ascitice pure au o evoluţie mai scurtă şi mai benignă,

Scanned with OKEN Scanner

iar formele ulcero-fibro-cazeoase au o evoluție mai gravă. Prognosticul trebuie stabilit cu prudență, căci sînt forme ușoare, care pot trece în forme grave cu sfîrșit letal. Și invers, sînt forme grave (ulcero-cazeoase) care se pot vindeca. Deci trebuie explicat familiei bolnavului că vindecarea e posibilă, dar că boala poate lua în mod neprevăzut o evoluție malignă.

În general, astăzi, în urma noilor medicamente și a posibilității de a face un diagnostic precoce, prognosticul peritonitelor tuberculoase s-a îmbunătățit mult.

Capacitatea de muncă. *În forma ascitică*, dacă nu este asociată cu alte localizări tuberculoase, și răspunde la tratament, capacitatea de muncă nu este diminuată și ca atare bolnavii nu pot fi socotiți invalizi. Dacă nu răspunde la tratament, însă starea generală se menține bună, bolnavul are capacitatea de muncă diminuată și poate exercita profesii care cer eforturi fizice reduse. În cazul cînd este indicată schimbarea profesiei, se încadrează în gradul al III-lea de invaliditate. Manifestările care traduc o stare evolutivă a procesului bacilar ca și formele fibro-adezive și ulcero-cazeoase determină o pierdere statornică și totală a capacității de muncă, bolnavii încadrîndu-se în gradul al II-lea de invaliditate.

Perivisceritele bacilare se consideră, din punctul de vedere al expertizei, ca și perivisceritele nebacilare.

Tratamentul peritonitelor tuberculoase este cel al tuberculozei în general. Există, pe de o parte, un tratament general, comun tuturor formelor; pe de altă parte, un tratament legat de forma anatomo-clinică a peritonitei tuberculoase.

Tratamentul general tinde să susțină și să mărească rezistența organismului. Acest tratament se rezumă la: tratament igieno-dietetic, tratament psihic, tratament medicamentos și fizioterapic.

Tratamentul igieno-dietetic constă din „trepiedul clasic": cura de repaus, cura de aer și alimentație. Se recomandă repaus fizic și intelectual, aer curat și o alimentație care să țină seama de tulburările digestive, de forma clinică a peritonitei (acută sau cronică).

Alimentația, în formele acute cu febră mare, va fi compusă mai mult din lichide și pireuri bogate în glucide (făinoase, unt, compoturi, dulciuri, legume, fructe, siropuri, miere etc.). În formele subacute și cronice, alimentația va fi cît mai variată și va conține alimente proaspete cuprinzînd toate principiile alimentare: proteine animale (carne, ouă, pește, lapte); glucide (făinoase, zaharuri, legume, fructe); lipide (untdelemn, unt proaspăt); regimul va fi bogat în vitamine. Alimentele se vor da în rație normală, fără a se face exces, totuși bacilarul, după cum au arătat lucrările autorului sovietic Rubinstein, trebuie să primească 3 500 — 4 000 calorii, față de omul sănătos care necesită 3 000 calorii.

Cura de aer și climatoterapia vor fi indicate ținînd seama de natura leziunilor. În formele acute și subacute, pentru a calma fenomenele generale și locale congestive se indică un climat de cruțare (șes, coline), iar în formele cronice, cu reacții fibroase care au trecut peste faza critică acută și subacută, o climă excitantă subalpină și alpină.

Tratamentul medicamentos roborant constă din calciu per os și în injecții, asociat cu vitamina D_2, vitamina C, siropuri tonice etc.

Tratamentul etiologic este cel mai important și se face cu medicamentele antibiotice specifice: streptomicina, hidrazida acidului izonicotinic, acid paraaminosalicilic (PAS), tiosemicarbazonă, sulfone etc. Antibioticele sînt indicate mai ales în peritonitele acute miliare sau exsudative cu leziuni recente, în care dau rezultate foarte bune. Succese terapeutice se obțin uneori și în formele fibro-cazeoase, complicate sau nu cu fistule și supurații, dar nu în aceeași măsură ca în primele, din cauza greutății pătrunderii medicamentului în focar.

Rezultate mai bune se obțin cu streptomicină în doză de 1—1,5 g pe zi, administrată în două reprize, la interval de 12 ore, în injecții intramusculare și, eventual, cînd puncția nu e riscantă — din cauza aderențelor — se dă și local, intraperitoneal (0,5 g dizolvate în soluție clorurată izotonică).

Asociat sau mai rareori izolat se administrează PAS per os, în doze de 12—18 g pe zi. În formele ulcero-cazeoase sau fibro-cazeoase s-au obținut rezultate bune și cu tiosemicarbazona (TB_1 tebezon) administrată pe cale orală, începînd cu 12 mg și ajungînd pînă la 150—200 mg pe zi (2 mg pe kilocorp și pe zi), doza totală putînd ajunge pînă la 20—40—60 g. În felul acesta se tatonează toleranța, care în fiecare caz trebuie urmărită din cauza toxicității preparatului.

Rezultate bune se obțin prin asocierea streptomicinei cu hidrazida acidului izonicotinic, în doză de 5 mg pe kilocorp (300—500 mg pe zi la adult). Tratamentele cu antibiotice se vor administra un timp îndelungat, sub control clinic și de laborator.

Durata tratamentului cu antibiotice depinde de forma anatomo-clinică, de toleranța bolnavului și de efectele tratamentului. În cazul peritonitei survenită în cursul unei granulii, tratamentul este același ca pentru granulie. În formele ascitice izolate, cînd se instituie tratamentul cu antibiotice, acesta trebuie continuat cel puțin 20—30 de zile, dacă nu apar fenomene de intoleranță.

Formele ascitice pure (cu componentă alergică) se pot vindeca și fără antibiotice, cu tratamentul clasic; totuși, avînd în vedere că și în aceste forme s-au găsit tuberculi pe peritoneu și că, prin evoluție, ele pot trece în forme fibro-cazeoase, tratamentul cu antibiotice este recomandabil.

În formele ascitice ale peritonitelor tuberculoase se aplică comprese cu alcool pe abdomen sau se unge abdomenul cu alifie iodată sau cu săpun verde. Cînd ascita este foarte abundentă, se impun puncții evacuatoare, care uneori sînt urmate de o accelerare a resorbției procesului patologic. Puncțiile urmate de pneumoperitoneu favorizează resorbția și împiedică întrucîtva formarea aderențelor. De asemenea, s-a observat că laparotomiile, însoțite de o expunere a peritoneului la aer și mai ales la raze ultraviolete pentru cîteva minute (2—3), favorizează o resorbție rapidă și o vindecare în peritonitele tuberculoase, formele ascitogene.

Helioterapia în formele ascitogene afebrile sau cu temperatură sub 38°, fără leziuni pulmonare sau pe alte seroase, dă rezultate bune.

Ea se poate face la mare, la munte sau chiar la cîmpie, avînd același efect, după cum au dovedit rezultatele din U.R.S.S.

Razele ultraviolete, aplicate numai pe abdomen și urmărind reacția termică, generală și locală a bolnavului, pentru a fi întrerupte temporar sau definitiv dacă se produc reacții nefavorabile, dau rezultate bune. Ședințele de ultraviolete se fac progresiv, ca întindere și timp de expunere.

În formele fibro-cazeoase sau tumorale ale tuberculozei peritoneale se recomandă și radioterapia, pe lîngă tratamentul igieno-dietetic, tonic și cu antibiotice.

Tratamentul chirurgical, în afară de formele ascitogene, în care se face cu scopul de a expune peritoneul la raze ultraviolete, mai este indicat în tuberculozele viscerale cu peritonită localizată (tuberculoza anexială, apendiculară), apoi în tuberculozele peritoneale complicate cu ileus prin bride, cu fistule, cu compresiuni pe vase și nervi. Întrucît operațiile în peritonitele tuberculoase sînt însoțite de riscuri neprevăzute (diseminări hematogene, fistule etc.), chiar și în formele ascitogene, este prudent să nu se facă indicații operatorii decît în peritonitele tuberculoase complicate și uneori în anumite forme ascitice (ascitele tuberculoase cronice abundente la fete tinere).

Profilaxia în peritonitele tuberculoase este similară cu acea a tuberculozei în general: depistarea, izolarea și tratarea tuberculoșilor, lupta împotriva bolilor anergizante, creșterea rezistenței specifice și nespecifice a organismului prin vaccinarea cu B.C.G., hrana și odihna muncitorului, condițiile de locuință și de igienă individuală și generală a muncitorilor și populației etc.

SIFILISUL PERITONEULUI

Sifilisul peritoneului este în general foarte rar. El este mai frecvent congenital şi numai extrem de rar cîştigat. Peritonita apare în faza secundară şi terţiară a sifilisului, asociată cu alte organopatii. Ea se prezintă sub trei aspecte: sub forma de periviscerită, forma ascitică şi sclero-gomoasă. Peritonita sifilitică ascitogenă survine în sifilisul congenital, iar cea localizată se prezintă mai des sub aspectul unei perihepatite, însoţind un sifilis hepatic şi alte organopatii; în aceasta ficatul este mare şi sensibil.

Sifilisul peritoneal poate uneori, însă, să îmbrace forme tumorale, cunoscute sub numele de tumorile Hausmann. Aceste tumori sînt produse de infiltrate voluminoase de ţesut gomos sau granulomatos, localizate mai ales retroperitoneal, şi mai rar intraperitoneal, pe mezenter şi epiploon.

În ordinea frecvenţei, localizările sînt retrostomacale, în regiunea periportală şi ileocecală. Leziunile cu caracter granulomatos şi sclero-gomos, infiltrînd şi comprimînd diferite organe (stomac, pancreas, ficat, duoden, vase şi plexuri nervoase), vor imprima tabloului clinic aspecte variate, după cum prind un viscer sau altul. Se găsesc, pe de o parte, simptome de suferinţă din partea acestor organe (tulburări gastrice, intestinale, hepatice), iar interesarea plexurilor nervoase dă dureri foarte mari şi permanente. În plus, la acest tablou clinic se adaugă un semn important: prezenţa uneia sau mai multor tumori. Tumorile pot lua uneori dimensiuni mari. Ele pot fi superficiale, mobile, cu suprafaţă lată şi bine conturate, cînd sînt localizate în epiploon şi mezenter; sau sînt profunde, imobile şi mai mult sub forma unei rezistenţe difuze, cu limite neprecise, cînd se localizează retroperitoneal.

Faptul că evoluează cu fenomene generale traduse prin emaciere, şi cu fenomene locale, ca: dureri continue şi tulburări din partea diferitelor organe, precum şi prezenţa unei tumori, sînt elemente care îndreaptă adeseori diagnosticul pe cale greşită, spre un cancer.

Diagnosticul se face numai dacă se are în vedere posibilitatea existenţei acestor tumori, recurgîndu-se la reacţiile serologice pentru sifilis, care în toate cazurile sînt pozitive. La stabilirea diagnosticului mai ajută antecedentele luetice şi proba terapeutică, tratamentul antisifilitic topind aceste tumori.

Tratamentul sifilisului peritoneal este ca şi al sifilisului visceral în general: penicilină (600 000 unităţi pe zi, totalizînd într-o serie circa 9 milioane unităţi), bismut, mercur, preparate arsenicale, ţinînd seama în indicarea şi asocierea acestor medicamente de eventualele leziuni hepatice şi renale. Rezultatele terapeutice sînt foarte bune. Tumorile se topesc de la o zi la alta, iar starea generală a bolnavului se reface rapid.

ECHINOCOCOZA PERITONEALĂ

Este aproape totdeauna secundară. În urma rupturii unui chist hidatic hepatic sau splenic se produce o inoculare a peritoneului cu vezicule fiice şi scolexuri, care vor da naştere la multiple chisturi hidatice, constituind echinococza peritoneală. Inocularea peritoneului se mai poate face şi în timpul operaţiilor pentru chisturi hidatice hepatice sau splenice. De asemenea, este posibil ca un embrion hexacant, traversînd peretele intestinal, să se oprească în peritoneu şi să producă un chist hidatic, care în acest caz este solitar şi nu multiplu.

Chisturile hidatice ale peritoneului sînt multiple şi localizate în cele mai variate regiuni ale abdomenului, dar mai ales la nivelul mezenterului şi în părţile declive (fundul de sac Douglas). Cîteodată ele rămîn foarte mici şi numeroase, alteori iau dimensiuni mai mari.

Simptomatologia. Ruptura unui chist hidatic şi inocularea peritoneului cu vezicule fiice şi scolexuri se poate face lent, insidios sau zgomotos, alarmant, cu fenomene de şoc anafilactic.

Scanned with OKEN Scanner

În momentul ruperii chistului bolnavul are dureri abdominale, vărsături, apar o urticarie generalizată, hipotensiune, fenomene vasomotorii (paloare, transpirații), tendința la colaps sau sincopă. În unele cazuri șocul anafilactic poate fi atît de puternic, încît să cauzeze moartea. În altele, și acestea sînt cazurile mai frecvente, se trece peste aceste accidente grave și urmează o lungă perioadă de liniște (mai mulți ani), pînă la apariția simptomelor de echinococoză peritoneală.

Simptomatologia echinococozei peritoneale se aseamănă foarte mult cu aceea a peritonitei tuberculoase fibro-cazeoase.

Debutul este insidios, cu puține fenomene funcționale, traduse prin senzația de balonare și greutatea abdominală, dar mai ales prin dureri abdominale spontane, uneori continue, pe care se grefează crize dureroase, îndeosebi după mese. Bolnavul, căutînd să ia o poziție care să-i calmeze durerile, se agită continuu, fără să-și poată liniști suferința.

Examenul obiectiv furnizează simptome importante. Abdomenul este mărit de volum; la palparea abdomenului și la tușeul rectal chisturile sînt de multe ori perceptibile, sub forma unor tumorete multiple, rotunde, de mărime variabilă, unele elastice, altele dure, unele fixe, altele mobile. Alteori se constată la percuție zone mate alternînd cu zone sonore, în aspect de „masă de șah".

Această mare variabilitate a tumorilor și numărul lor considerabil, la un bolnav cu o stare generală bună cel puțin în stadiul inițial, îndreaptă diagnosticul spre o echinococoză peritoneală. Semnele biologice (reacția Casoni, eozinofilia și reacția Weinberg-Pîrvu) pozitive, confirmă diagnosticul.

Evoluția bolii este lungă și mult timp starea generală rămîne bună, nealterată. Dar cu timpul echinococoza peritoneală dă complicații grave și variate ca: perforații, compresiuni și supurații sau fenomene de caşexie și sfîrșește de cele mai multe ori prin moarte. Numai foarte rar s-au observat vindecări spontane (chistul devenind steril și calcificîndu-se), sau după operații care au reușit să elimine toate chisturile.

Diagnosticul pozitiv se stabilește din antecedente, simptomele clinice și semnele biologice. Diagnosticul diferențial trebuie făcut cu peritonita tuberculoasă, tumorile peritoneului și chisturile ovariene.

Tratament. Singurul tratament care poate vindeca această boală este cel chirurgical, atunci cînd se pot extirpa toate chisturile în una sau mai multe ședințe operatorii, luîndu-se toate măsurile pentru a evita noi însămînțări. Tratamentul chirurgical radical însă nu este realizabil, de cele mai multe ori, din cauza numeroaselor chisturi, dintre care unele sînt foarte mici.

Astfel fiind situația, tratamentul echinococozei peritoneale rămîne de obicei simptomatic.

TUMORILE PERITONEULUI

Survin foarte rar. Ele pot fi benigne și maligne.

TUMORILE BENIGNE ALE PERITONEULUI

Se întîlnesc extrem de rar și sînt reprezentate de cele mai multe ori prin lipoame, fibroame, teratoame și chisturi. Uneori sînt mici și fără tablou clinic (lipoamele), alteori sînt mari, atingînd cîteva kilograme (chisturi). Punctul lor de plecare îl constituie în mod obișnuit epiploonul și mezenterul.

Simptomatologia lor clinică este uneori atît de redusă, încît trec neobservate; alteori, mai ales tumorile mezenterului, cînd ating dimensiuni mari, produc dureri, fenomene de compresiune și bombări paraombilicale. La palpare se percep una sau mai multe tumori, de consistență diferită, mai mult moi, neregulate, foarte mobile și superficiale.

Scanned with OKEN Scanner

Evoluția lor este de lungă durată (mai mulți ani) — lentă și progresivă — marcată prin simptome de compresiune a intestinului, ureterului și chiar de fenomene de peritonită sau ascită supraadăugată.

Diagnosticul se face după caracterul tumorilor, evoluția lungă, starea generală bună și lipsa fenomenelor infecțioase.

Diagnosticul diferențial trebuie să se facă îndeosebi cu chisturile pancreatice, ovariene, hepatice sau splenice.

Tratamentul este chirurgical și constă în extirparea tumorii, cînd este posibil.

TUMORILE MALIGNE ALE PERITONEULUI

Tumorile maligne primitive ale peritoneului sînt extrem de rare. Ele sînt reprezentate prin sarcoame, limfosarcoame, endotelioame și mixosarcoame. Sarcomul survine mai ales la copii. El pleacă din epiploon și dă tumori mari unice, sau mici și multiple. Endoteliomul se prezintă mai ales sub forma unei mase vegetante enorme și moi. Aceste tumori maligne fiind bogat vascularizate, produc ascite hemoragice.

Cancerul peritoneal este de cele mai multe ori secundar, survenind în legătură cu un cancer primitiv al unui viscer abdominal sau pelvian (tub digestiv, ficat și căi biliare, rinichi, organe genitale) și mai rar în legătură cu un cancer pulmonar sau mediastinal. Căile de propagare sînt limfaticele și vasele sanguine.

Simptomatologie. Debutul cancerului peritoneal este deosebit, după cum este vorba de un cancer primitiv sau secundar. În cancerul primitiv, începutul este insidios, lent, cu fenomene dispeptice (anorexie, balonări, jenă difuză abdominală), constipație și simptome generale ușoare traduse prin astenie, oboseală și scădere în greutate.

În cancerul peritoneal secundar (carcinomatoza peritoneală) se observă într-o primă fază tabloul clinic al cancerului organului respectiv. Abia într-un stadiu înaintat, în faza complicațiilor metastatice, apar simptomele carcinomatozei peritoneale. Debutul carcinomatozei peritoneale se poate face lent, insidios, sau mai rar brusc, cu aspect acut (grețuri, vărsături, febră mare, dureri abdominale) și să ducă în 2—4 zile la moarte, datorită unei diseminări miliare canceroase.

O dată cu instalarea peritonitei canceroase secundare, simptomele tumorii primitive se intrică cu cele ale tumorii secundare.

Simptomele funcționale se traduc prin tulburări digestive: greață, anorexie, vărsături, dureri cu sediu și intensitate variabilă.

Semnele obiective, cele mai importante sînt: creșterea de volum a abdomenului, circulația colaterală și apariția unei ascite abundente, care se colectează rapid. Lichidul ascitic obținut la puncție este adeseori hemoragic, sau negru, de culoarea cafelei, din cauza sîngelui hemolizat, dar poate fi și sero-citrin sau chiliform ori chilos. Examenul citologic al lichidului ascitic arată un tablou polimorf cu eritrocite, limfocite, polinucleare, celule endoteliale și uneori celule tumorale (celule mari, cu protoplasma vacuolară și nucleii în kariokineză). Atît înainte, cît mai ales după evacuarea lichidului, se palpează tumorete multiple neregulate, de consistență inegală, cu unele părți de duritate lemnoasă și altele moi, aproape fluctuente.

Starea generală a bolnavului poate fi la început bună, dar pentru scurtă vreme; în curînd ea începe să se altereze progresiv și apar: astenie, o anemie accentuată și o colorație galbenă ca paiul a tegumentelor.

Ganglionii inguinali, perirectali, supraclaviculari sau axilari se măresc, apar edeme ale membrelor inferioare și o caşexie progresivă, care precede sfîrșitul letal. Alteori moartea este grăbită prin complicațiile ce se pot ivi.

Scanned with OKEN Scanner

Complicaţiile cele mai frecvent întîlnite sînt: metastazele în diferite organe sau generalizarea, compresiunile şi invadarea diferitelor viscere, ocluzia intestinului şi infecţiile secundare (erizipel, flebită, peritonită acută).

Anatomie patologică. a) *Cancerele primitive* ale peritoneului sînt reprezentate prin sarcoame şi endotelioame; ele survin extrem de rar şi se prezintă obişnuit ca tumori unice şi mari şi foarte rar multiple.

Sarcomul survine mai ales la copii sub forma unei tumori mari, neregulate, localizată în epiploon şi numai excepţional de rar pe peritoneu. Uneori însă poate apărea sub aspectul unor tumori mici şi multiple.

Histologic este constituit din celule fuziforme. Este foarte vascularizat şi de aceea dă ascită hemoragică.

Endoteliomul pleacă din endoteliul seroasei sau al vaselor limfatice, prezentîndu-se, cînd sub forma unei mase tumorale enorme, moi, encefaloide, cînd sub aspectul de placarde, fibrinoide, albicioase, circumscrise. Histopatologic el este format dintr-o stromă de fibre anastomozate, ale cărei ochiuri sînt pline de celule turtite, mari, poligonale, cu mitoze numeroase.

b) *Cancerele secundare* peritoneale se prezintă aproape totdeauna sub forma unor granulaţii mici albicioase (cancerul miliar), diseminate pe toată suprafaţa peritoneului. Alteori apar sub forma unor noduli răspîndiţi pe toată întinderea peritoneului, dar mai ales pe epiploon.

În fine, mai pot apărea sub forma unor tumori multiple, mari şi infiltrative. Oricare ar fi aspectul macroscopic, aceste tumori au un caracter infiltrativ, invadînd diferite organe, sînt adesea slab vascularizate şi formate din celule cu tendinţă la necroză şi degenerescenţă coloidă, care apare sub aspectul unei zone gelatinoase (cancerul coloid). Ascita însoţeşte regulat aceste tumori şi poate fi constituită dintr-un lichid sero-citrin, hemoragic şi foarte rar chiliform sau chilos.

Evoluţie şi prognostic. Evoluţia cancerului peritoneal este destul de rapidă, ducînd la moarte în 2—3 luni de la data diagnosticării lui.

Diagnostic. Ori de cîte ori se constată la un bolnav, trecut de 40 de ani, alterarea progresivă a stării generale (slăbire în greutate şi forţe fizice), semne dispeptice, mai ales anorexie, apoi prezenţa unei ascite hemoragice, trebuie bănuit un cancer şi trebuie să se recurgă la toate mijloacele de explorare pentru precizarea diagnosticului şi localizarea lui. Punerea în evidenţă a tumorii primitive (stomac, intestin, ficat), palparea tumorii peritoneale secundare, lichidul ascitic hemoragic hemolizat (semnul Bard) cu o citologie polimorfă, dar mai ales prezenţa celulelor tumorale şi eventualele metastaze ganglionare, precum şi biopsia ganglionară confirmă diagnosticul.

Este adevărat că o simptomatologie asemănătoare se poate întîlni în peritonitele tuberculoase, în echinococoza peritoneală şi cirozele hepatice. Peritonitele tuberculoase apar însă de obicei la o vîrstă tînără, lichidul ascitic, deşi poate fi uneori hemoragic, este bogat în limfocite, simptomele de impregnaţie bacilară sînt prezente, tumoarea primitivă lipseşte, inocularea la cobai a lichidului ascitic este pozitivă pentru tuberculoză, starea generală nu este atît de alterată. În cursul evoluţiei se constată remisiuni şi vindecări, printr-un tratament adecvat.

Diagnosticul diferenţial trebuie făcut şi cu echinococoza peritoneală, care se caracterizează printr-o evoluţie lungă, cu o stare generală bună, tumorile sînt rotunde, mici, elastice, multiple, iar antecedentele (ruptura chistului) şi semnele biologice (reacţia Cassoni, eozinofilia, reacţia Weinberg-Pîrvu) pozitive o diferenţiază de cancerul peritoneal.

Diferenţierea unei ascite canceroase este uneori greu de făcut faţă de ascita din cirozele hepatice ascitogene, într-un stadiu avansat. Totuşi, lipsa modificărilor anatomice şi a tulbu-

rărilor funcţionale hepatice (probele funcţionale hepatice normale), apoi prezenţa tumorii peritoneale şi caracterele lichidului ascitic (hemoragic, hemolizat, cu celule tumorale) pledează pentru un cancer peritoneal.

Diagnosticul diferenţial trebuie de asemenea făcut cu cancerul diferitelor organe abdominale. Acesta se diagnostichează din simptomele caracteristice de suferinţă ale organului respectiv.

Capacitatea de muncă. Cancerul peritoneal determină o incapacitate totală de muncă şi se încadrează în gradul I sau al II-lea de invaliditate, după cum necesită sau nu un ajutor permanent.

Tratamentul este aproape exclusiv simptomatic şi paliativ. Numai extrem de rar, în sarcomul primitiv al epiploonului, se poate face o extirpare chirurgicală cu şanse de reuşită. Radioterapia profundă şi întinsă poate da rezultate, mai mult paliative, însă este greu suportată. Dacă durerile sînt mari, se prescriu antispasmodice, apoi opiacee. Cînd ascita este abundentă şi determină compresiuni, se fac puncţii evacuatoare.



Scanned with OKEN Scanner